Р.Д. СИНЕЛЬНИКОВ
Я.Р. СИНЕЛЬНИКОВ

АТЛАС АНАТОМИИ ЧЕЛОВЕКА

В 4-х томах

Допущено Главным управлением подготовки и использования медицинских кадров Министерства здравоохранения СССР в качестве учебного пособия для студентов медицинских институтов

Москва
«Медицина»
1990

Р.Д. СИНЕЛЬНИКОВ
Я.Р. СИНЕЛЬНИКОВ

АТЛАС АНАТОМИИ ЧЕЛОВЕКА

2 ТОМ

Учение о внутренностях и эндокринных железах

Москва
«Медицина»
1990

ББК 28.86
С38
УДК 611(084)4)
С383

Рецензенты:

В. Г. Ковешников, д-р мед.наук, зав.кафедрой анатомии человека Ворошиловградского медицинского института;
А. П. Сорокин, д-р мед.наук, зав.кафедрой нормальной анатомии человека Горьковского медицинского института

Синельников Р. Д., Синельников Я. Р.

С38 Атлас анатомии человека: Учеб. пособие. В 4-х т. Т. 2. – М.: Медицина, 1990. –264 с.: ил. – (Учеб. лит. Для студ. мед. ин-тов).
ISBN 5-225-00835-6

Во втором томе представлено учение о внутренностях: пищеварительной и дыхательной системах, мочеполовом аппарате, а также об эндокринных железах. Представлены сведения о развитии и возрастных особенностях органов и систем. Текст иллюстрирован оригинальными рисунками, фотографиями с препаратов и рентгенограммами. Все термины приведены в соответствие с Международной анатомической номенклатурой (4-е и 5-е издания).

С $\frac{1909000000-203}{039(01)-90}$ 41–90 **ББК 28.86**

ISBN 5-225-00835-6

СОДЕРЖАНИЕ

УЧЕНИЕ О ВНУТРЕННОСТЯХ. – СПЛАНХНОЛОГИЯ – SPLANCHNOLOGIA
9

Пищеварительная система – Systema digestorium
13

Полость рта
15

Преддверие рта
15

Собственно полость рта
16

Небо
17

Мышцы неба и зева
19

Язык
21

Мышцы языка
22

Скелетные мышцы языка (22). Собственные мышцы языка (24)

Слизистая оболочка языка
25

Слизистая оболочка дна полости рта
27

Железы рта
28

Большие слюнные железы
28

Околоушная железа
28

Поднижнечелюстная железа
29

Подъязычная железа
29

Малые слюнные железы
29

Зубы
29

Молочные зубы
32

Постоянные зубы
35

Глотка
43

Стенки глотки
43

Полость глотки
49

Окологлоточная клетчатка
50

Пищевод
51

Желудок
55

Тонкая кишка
64

Двенадцатиперстная кишка
64

Брыжеечная часть тонкой кишки
66

Толстая кишка
70

Слепая кишка
70

Ободочная кишка
74

Прямая кишка
77

Печень
82

Желчный пузырь
92

Желчные протоки
93

Поджелудочная железа
94

Брюшина
97

Развитие и возрастные особенности пищеварительной системы
114

Дыхательная система – Systema respiratorium

119

Наружный нос
121

Полость носа
122

Гортань
129

Хрящи гортани
129

Соединения хрящей гортани
130

Мышцы гортани
137

Слизистая оболочка гортани
142

Полость гортани
143

Трахея и главные бронхи
147

Легкие
150

Внешнее строение легких
150

Внутреннее строение легких
154

Бронхолегочные сегменты
156

Границы легких
167

Плевра
167

Средостение
169

Развитие и возрастные особенности дыхательной системы
170

Мочеполовой аппарат – Apparatus urogenitalis

171

Мочевые органы
174

Почки
174

Мочеточники
185

Мочевой пузырь
185

Мочеиспускательный канал
188

Половая система
189

Мужские половые органы
189

Внутренние мужские половые органы
189

Яичко
189

Семявыносящий проток
191

Семенные канатики
192

Семенные пузырьки
194

Предстательная железа
196

Бульбоуретральные железы
199

Наружные мужские половые органы
199

Половой член
199

Мужской мочеиспускательный канал
202

Мошонка
204

Брюшина полости малого таза мужчины
204

Женские половые органы
205

Внутренние женские половые органы
205

Яичники
205

Маточные трубы
206

Придатки яичников
209

Матка
210

Влагалище
212

Наружные женские половые органы
213

Большие половые губы
213

Малые половые губы
213

Преддверие влагалища
214

Большие железы преддверия
215

Клитор
215

Луковица преддверия влагалища
216

Брюшина полости малого таза женщины
217

Развитие и возрастные особенности органов мочеполового аппарата
217

Промежность
220

Диафрагма таза
220

Мышцы диафрагмы таза
220

Фасции таза
223

Мочеполовая диафрагма
224

Мышцы мочеполовой диафрагмы
224

Молочная железа
229

ЭНДОКРИННЫЕ ЖЕЛЕЗЫ – GLANDULAE ENDOCRINAE

231

Щитовидная железа
232

Паращитовидные железы
234

Вилочковая железа
238

Эндокринная часть поджелудочной железы
238

Надпочечники
239

Параганглии
242

Сонный гломус
242

Парааортальные тельца
242

Половые железы
244

Гипофиз
245

Шишковидная железа
248

Развитие и возрастные особенности эндокринных желез
250

Предметный указатель
253

Index terminorum
258

СПИСОК СОКРАЩЕНИЙ

A., a.	– arteria	– артерия
Aa., aa.	– arteriae	– артерии
Gl., gl.	– glandula	– железа
Gll., gll.	– glandulae	– железы
Lig., lig.	– ligamentum	– связка
Ligg., ligg.	– ligamenta	– связки
M., m.	– musculus	– мышца
Mm., mm	– musculi	– мышцы
N., n.	– nervus	– нерв
Nn., nn.	– nervi	– нервы
R., r.	– ramus	– ветвь
Rr., rr.	– rami	– ветви
V., v.	– vena	– вена
Vv., vv.	– venae	– вены
s.	– seu, sive	– или

C_I, C_{II}, C_{III} …	– nervus cervicalis I, II, III
L_I, L_{II}, L_{III} …	– nervus lumbalis I, II, III
Th_I, Th_{II}, Th_{III} …	– nervus thoracicus I, II, III
S_I, S_{II}, S_{III} …	– nervus sacralis I, II, III

1 УЧЕНИЕ О ВНУТРЕННОСТЯХ СПЛАНХНОЛОГИЯ

Пищеварительная система
13
Дыхательная система
119
Мочеполовой аппарат
171

Спланхнология, splanchnologia, – учение о внутренностях. Внутренностями, *viscera* (viscus, s. splanchna – внутренность), называются органы, расположенные преимущественно в полостях лица, шеи, груди, живота и таза, обеспечивающие обменные процессы с внешней средой и выполняющие растительные функции: питание, дыхание, выделение и размножение (рис. 444, 445). Внутренности объединяются в системы по функциональному, топографоанатомическому и генетическому признакам. Каждый орган имеет особые строение и функции, а вместе с другими органами данной системы участвует в выполнении ее общей функции.

Внутренности подразделяются на *системы*: *пищеварительную, systema digestorium*; *дыхательную, systema respiratorium*; *мочевую, systema urinarium*; *половую, systema genitalium.* Мочевая и половая системы ввиду анатомической и топографической близости объединены в *мочеполовой аппарат, apparatus urogenitalis.*

Некоторые органы входят в состав различных систем. Так, например, глотка, pharynx, является органом как пищеварительной, так и дыхательной системы, а мужской мочеиспускательный канал, urethra masculina, входит в состав мочевой системы и одновременно относится к половой системе.

Общим для всех систем является наличие трубкообразных или другой формы полых органов, выстланных изнутри *слизистой оболочкой, tunica mucosa*, которая покрыта эпителием и состоит из *собственной пластинки, lamina propria*, и *мышечной пластинки, lamina muscularis.* В толще слизистой оболочки залегает множество разной формы *желез, glandulae*, секрет которых выделяется в полость органов. Кнаружи от слизистой оболочки располагается *подслизистая основа, tela submucosa*, а затем – мышечная оболочка. У большинства органов мышечная оболочка образована гладкой мышечной тканью. Снаружи полые органы могут быть покрыты *серозной оболочкой, tunica serosa*, или *адвентициальной (фиброзной) оболочкой, tunica adventitia (fibrosa).* Между мышечной и серозной оболочками располагается *подсерозная основа, tela subserosa.*

Указанные слои в каждом органе имеют индивидуальные морфологические особенности, что определяется функцией и расположением органа.

Кроме полых органов, к внутренностям относятся такие, которые образованы *паренхимой, parenchima*, – специфической тканью, выполняющей основную функцию органа, и *стромой, stroma*, – опорной тканью, обеспечивающей транспорт жидкости к клеткам паренхимы и содержащей нервы и сосуды. Строма может разделять орган на *доли, lobi*, и *дольки, lobuli.* Такие органы называются паренхиматозными (легкие, печень, почки и т.д.). Большинство паренхиматозных органов – *железы, glandulae*, вырабатывающие секрет. Различают железы, не имеющие протоков (эндокринные железы), и железы, имеющие протоки (экзокринные железы). Последние по своему строению разделяются на простые, разветвленные, сложные, альвеолярные, трубчатые и смешанные (трубчато-альвеолярные) железы.

Функции всех внутренностей тесно связаны между собой, и их деление на системы весьма условно.

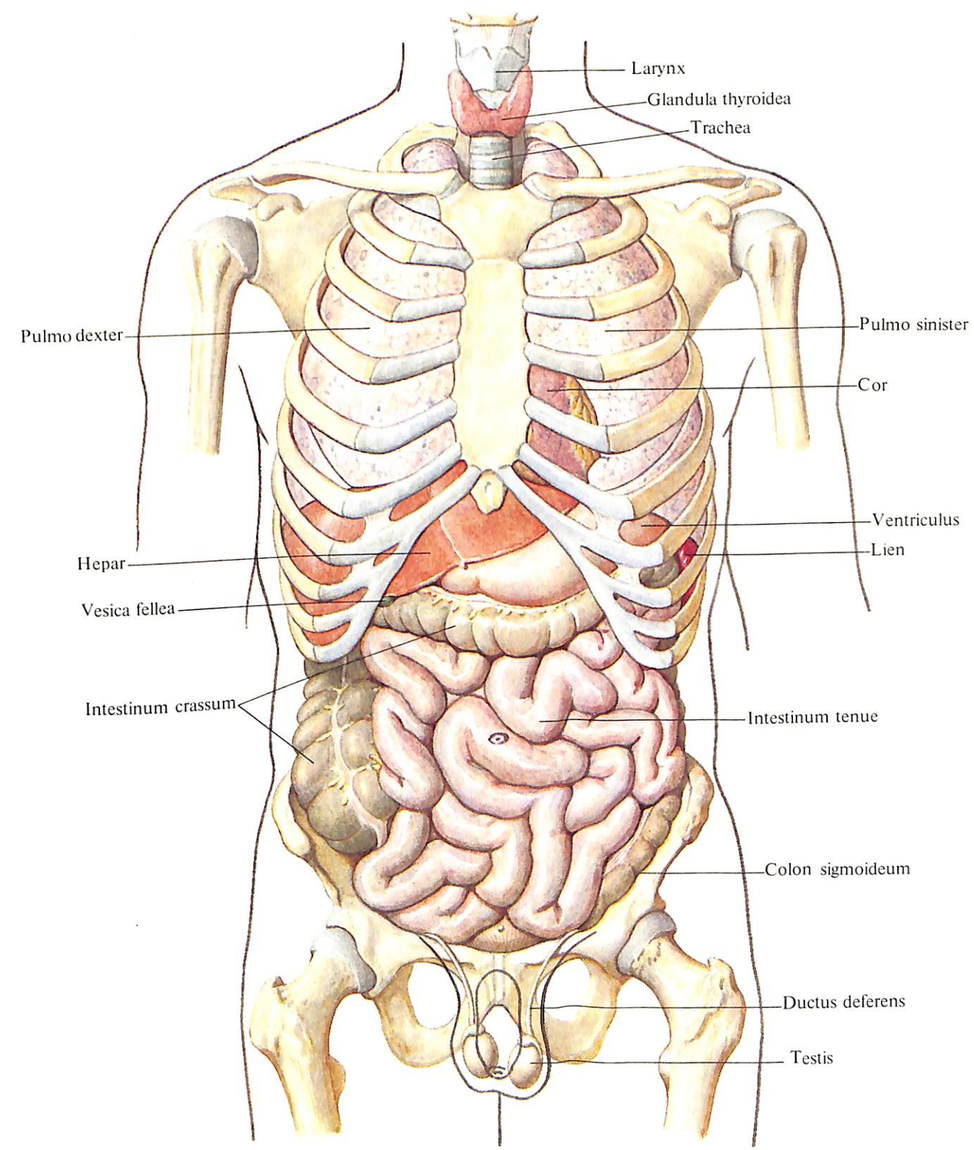

444. Положение внутренностей в грудной и брюшной полостях; вид спереди.

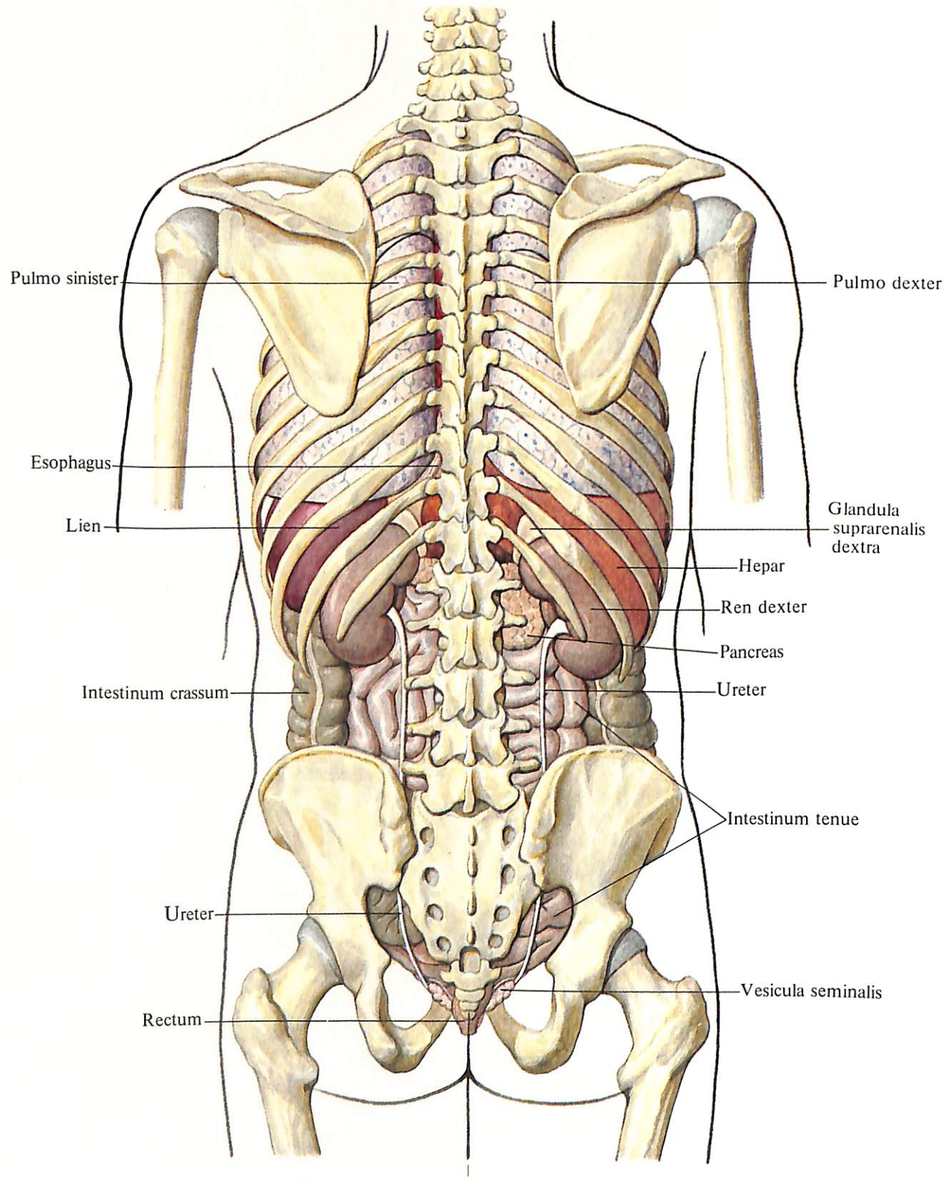

445. Положение внутренностей в грудной и брюшной полостях; вид сзади.

ПИЩЕВАРИТЕЛЬНАЯ СИСТЕМА

Полость рта
15
Глотка
43
Пищевод
51
Желудок
55
Тонкая кишка
64
Толстая кишка
70
Печень
82
Желчный пузырь
92
Желчные протоки
93
Поджелудочная железа
94
Брюшина
97
Развитие и возрастные особенности пищеварительной системы
114

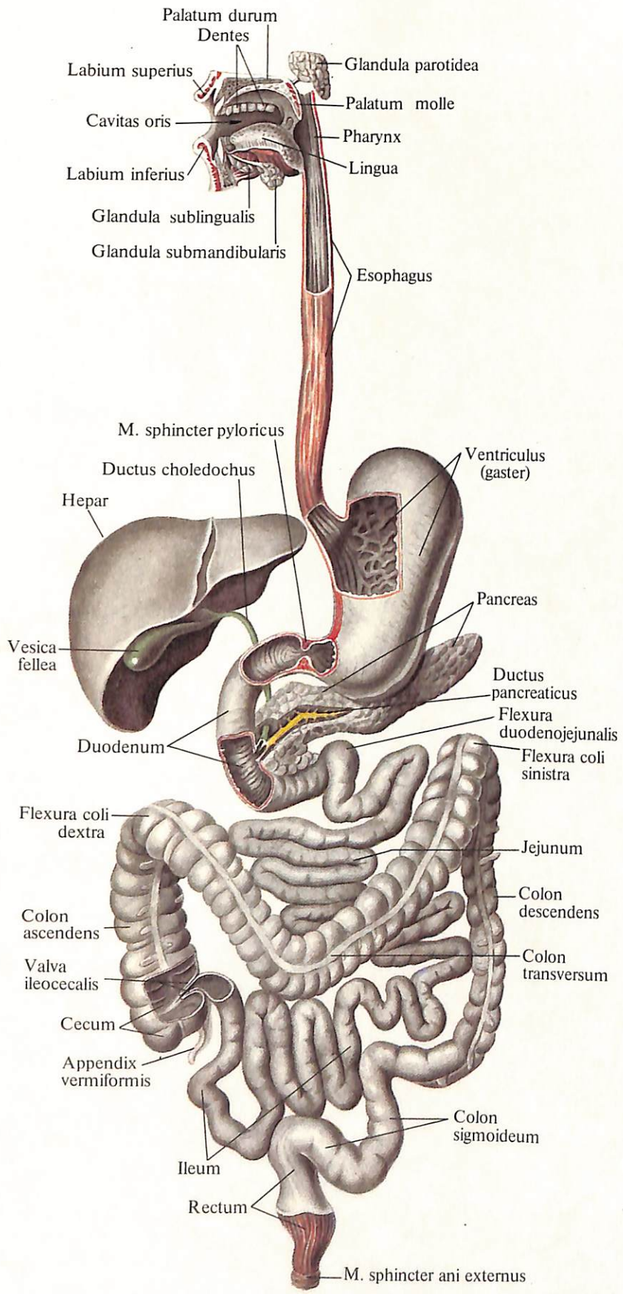

446. Пищеварительная система, systema digestorium (схема).

Пищеварительная система, systema digestorium, представляет собой длинный канал (8–10 м) (рис. 446), начинающийся *ротовой щелью, rima oris,* и заканчивающийся *задним проходом, anus.* На всем протяжении пищеварительный канал имеет неравномерный диаметр; суживаясь и расширяясь, он образует многочисленные изгибы. Пищеварительную систему составляют органы, обеспечивающие механическую и химически-ферментативную обработку пищи, последующее всасывание расщепленных питательных веществ в кровеносные и лимфатические сосуды и выведение непереваренных частей пищи наружу.

Стенка пищеварительного канала состоит из четырех оболочек: слизистой оболочки, подслизистой основы, мышечной оболочки и расположенной снаружи серозной или соединительнотканной оболочки (адвентиции).

В зависимости от функционального назначения стенка каждого из отделов пищеварительного канала (глотка, пищевод, желудок, тонкая кишка, толстая кишка) имеет свои анатомические особенности – это главным образом количество и строение желез слизистой оболочки, толщина подслизистой основы, направление и концентрация мышечных пучков, развитие соединительнотканной или серозной оболочки (рис. 447). Подробно строение стенки каждого отдела рассматривается при описании отдельных органов.

Первым отделом пищеварительной системы является *полость рта, cavitas oris,* открывающаяся на лице ротовым отверстием – *ротовой щелью, rima oris.* За полостью рта следуют: *перешеек зева, isthmus faucium, глотка, pharynx, пищевод, esophagus, желудок, ventriculus (gaster), тонкая кишка, intestinum tenue,* и *толстая кишка, intestinum crassum,* заканчивающаяся *задним проходом, anus.* К пищеварительной системе относятся также *слюнные железы, glandulae salivariae, печень, hepar,* и *поджелудочная железа, pancreas* (см. рис. 446).

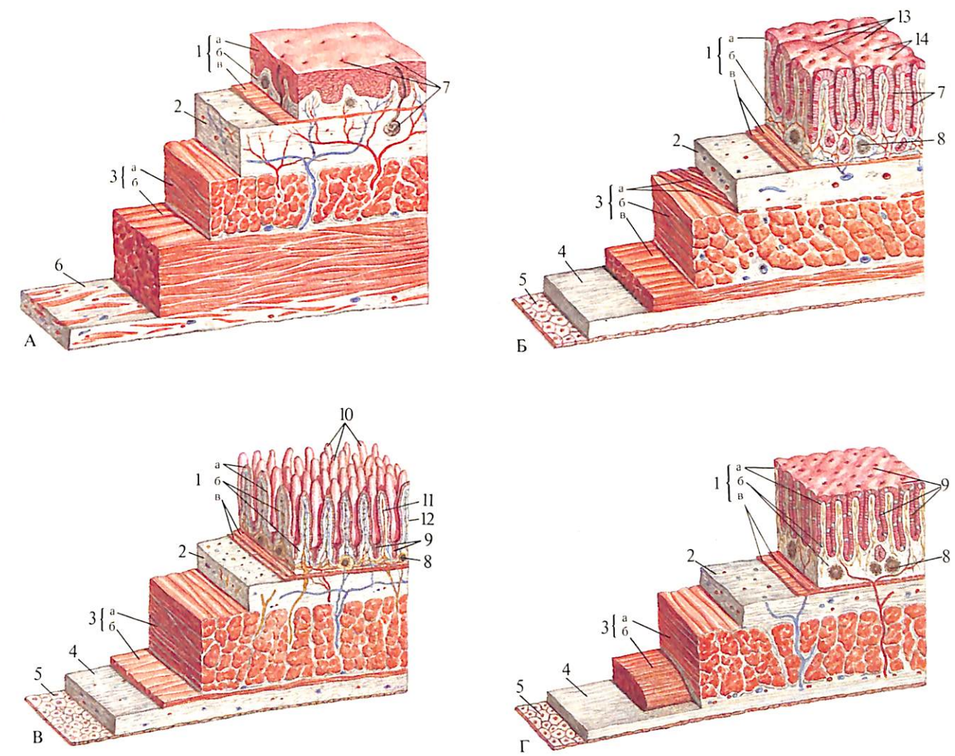

447. Строение стенки пищевода (А), желудка (Б), тонкой (В) и толстой (Г) кишки (схема).

1 – tunica mucosa (а – epithelium, б – lamina propria mucosae, в – lamina muscularis mucosae); 2 – tela submucosa; 3 – tunica muscularis (а – stratum circularae tunicae muscularis, б – stratum longitudinalae tunica muscularis, в – fibrae obliquae); 4 – tela subserosa; 5 – tunica serosa; 6 – tunica adventitia; 7 – glandulae esophageae et gastricae; 8 – folliculus lymphaticus solitarius; 9 – cryptae intestinales; 10 – villus intestinales; 11 – vas lymphaticum centralis; 12 – vas capillare venosum; 13 – areae gastricae; 14 – foveolae gastricae.

ПОЛОСТЬ РТА

Полость рта, *cavitas oris* (рис. 448; см. рис. 479), ограничена спереди губами, по бокам – щеками, сверху – небом, снизу – языком и мышцами, образующими дно полости рта; сзади при посредстве *перешейка зева, isthmus faucium,* полость рта сообщается с глоткой.

Челюсти с зубами делят полость рта на две части: передненаружную – *преддверие рта, vestibulum oris,* и задневнутреннюю (кнутри от альвеолярных отростков) – *собственно полость рта, cavitas oris proprium.* Обе части при сомкнутых челюстях сообщаются между собой посредством небольших промежутков между основаниями коронок зубов и больших промежутков позади последних коренных зубов челюстей.

ПРЕДДВЕРИЕ РТА

Преддверие рта, *vestibulum oris,* представляет собой щелевидное подковообразное пространство, ограниченное снаружи губами и щеками, а изнутри – деснами и рядами зубов.

Губы рта, labia oris (см. рис. 448, 479), – это две в основном мышечные складки: *верхняя губа, labium superius,* и *нижняя губа, labium inferius.* Будучи сомкнутыми, они закрывают ротовое отверстие и ограничивают поперечную *ротовую щель, rima oris,* концы которой носят название *углов рта, anguli oris.* Видимая поверхность губ покрыта кожей, которая переходит в слизистый покров на их внутренней поверхности. Толщу губ образуют преимущественно круговая мышца рта, рыхлая соединительная ткань, кожа и слизистая оболочка.

На кожной поверхности верхней губы по срединной линии находится непарный, ограниченный кожными валиками *губной желобок, philtrum*, примыкающий к *бугорку верхней губы, tuberculum labii superioris.*

От щек верхняя губа отделена носогубной бороздой. Нижняя губа отграничена от подбородка горизонтально идущей подбородочно-губной бороздой.

В углах рта верхняя и нижняя губы соединяются посредством *спаек губ, commissurae labiorum.*

Поверхность губ, обращенная к зубам, гладкая, влажная и переходит в слизистый покров альвеолярных отростков – в *десны, gingivae.* В десне различают *десневой край, margo gingivalis*, возвышающийся вокруг зуба. Небольшой желобок между возвышающимся краем десны и зубом носит название *десневой борозды, sulcus gingivalis*, а участок слизистой оболочки на краю десны, между зубами, называется *десневым (межзубным) сосочком, papilla gingivalis (interdentalis).*

В покрове каждой губы различают три части: кожную, промежуточную (участок розового цвета, имеющий тоже кожный покров, но без рогового слоя) и слизистую оболочку, занимающую внутреннюю поверхность губ.

При переходе слизистой оболочки губ (верхней и нижней) в десны образуются две сагиттально-срединные складки: *уздечка верхней губы, frenulum labii superioris*, и *уздечка нижней губы, frenulum labii inferioris* (см. рис. 455).

В подслизистой основе губ залегают в большом количестве *губные железы, glandulae labiales* (рис. 449; см. рис. 459), достигающие величины горошины; выводные протоки этих желез открываются на поверхности слизистой части губ.

Иннервация: двигательная – n. facialis; чувствительная: верхняя губа – n. infraorbitalis, нижняя губа – n. mentalis, угол рта – nn. buccalis, infraorbitalis, mentalis.

Кровоснабжение: aa. labiales superior et inferior, mentalis; vv. labialis superior et labiales inferiores.

Щеки, buccae, снаружи покрыты кожей, изнутри – *слизистой оболочкой рта, tunica mucosa oris*, между которыми расположена *щечная мышца, m. buccinator* (рис. 450; см. рис. 481, 486).

Подкожная клетчатка, более или менее развитая, всегда толще в центральных отделах щеки. Между m. masseter и m. buccinator находится ограниченное скопление жира – *жировое тело щеки, corpus adiposum buccae.*

На слизистой оболочке щек открывается небольшое число протоков *щечных желез, glandulae buccales*, тела которых расположены в подслизистой основе, а частично между мышечными пучками m. buccinator. Железы щеки, расположенные в области последнего большого коренного зуба (моляра), называются *молярными железами, glandulae molares.*

На уровне верхнего второго большого коренного зуба на слизистой оболочке каждой щеки имеется *сосочек протока околоушной железы, papilla parotidea*, – здесь открывается *околоушный проток, ductus parotideus* (см. рис. 450, 486). Слизистая оболочка щек продолжается в десны, gingivae.

Иннервация: двигательная – n. facialis; чувствительная – n. buccalis.

Кровоснабжение: a. facialis, buccalis, transversa facialis, vv. facialis, transversa facialis.

СОБСТВЕННО ПОЛОСТЬ РТА

Собственно полость рта, *cavitas oris propria*, при сомкнутых челюстях полностью выполнена языком. Ее наружной стенкой является язычная поверхность верхней и нижней зубных дуг и десен, верхняя – небо, нижняя – надподъязычные мышцы.

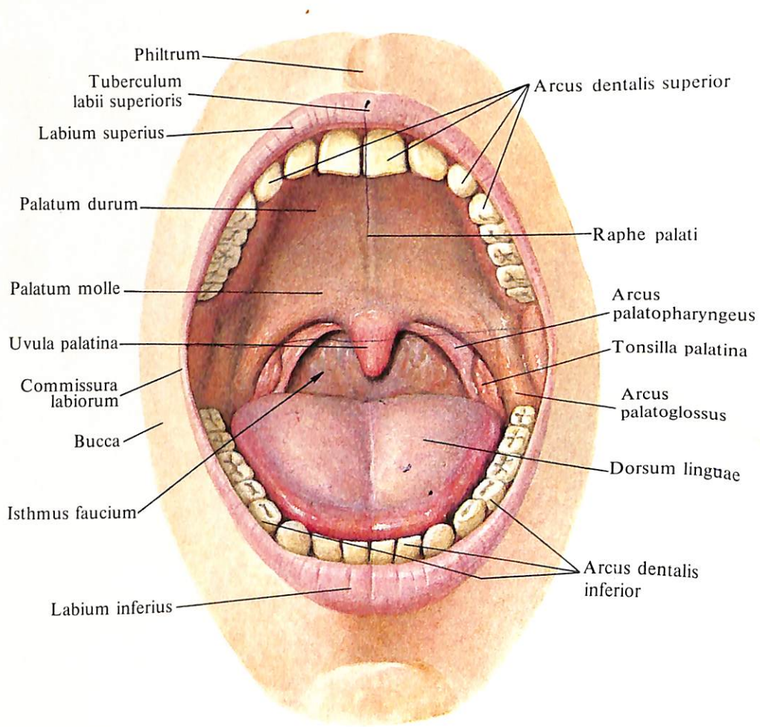

448. Полость рта, cavitas oris, и перешеек зева, isthmus faucium; вид спереди.

НЕБО

Верхняя стенка собственно полости рта – небо, *palatum* (см. рис. 448, 450, 456, 486), делится на твердое и мягкое небо.

Передняя часть неба – *твердое небо, palatum durum*, имеет костную основу – *костное небо, palatum osseum*, которая образована небными отростками верхних челюстей и горизонтальными пластинками небных костей. Задняя часть неба – *мягкое небо, palatum molle*, в основном образовано мышцами, апоневрозом и слизистой оболочкой, в которой расположены небные железы.

Слизистая оболочка, тесно прилегающая к твердому небу, гладкая, переходит спереди и с боков в десну, сзади – на мягкое небо, на его *язычок, uvula palatina*, и дужки неба. Посредине слизистой оболочки неба имеется узкая беловатая полоска – *шов неба, raphe palati.* На шве, около медиальных резцов, находится небольшая складочка – *резцовый сосочек, papilla incisiva*, который соответствует *резцовому каналу, canalis incisivus.*

От шва в поперечном направлении отходит несколько (или одна) слабо выраженных *поперечных небных складок, plicae palatinae transversae.* В области шва слизистая оболочка неба тоньше, чем по краям. Между ней и надкостницей расположен тонкий слой слизистых *небных желез, glandulae palatinae* (см. рис. 450). Образуя два продолговатых скопления, они выполняют пространство между костным небом и альвеолярными отростками.

Слой желез твердого неба утолщается по направлению кзади и без заметной границы переходит в слой желез мягкого неба.

Мягкое небо, palatum molle, образовано преимущественно мышцами. В нем различают переднюю горизонтальную часть, являющуюся продолжением твердого неба, и заднюю часть, направляющуюся косо назад и вниз. Мягкое небо называют также *небной занавеской, velum palatinum.* Вместе с корнем языка она ограничивает перешеек зева. Небная занавеска покрыта слизистой оболочкой, которая срастается с хорошо развитым *небным апоневрозом, aponeurosis palatina*, – местом прикрепления мышц мягкого неба. Мягкое небо посередине вытягивается в небольшой конической формы *не-*

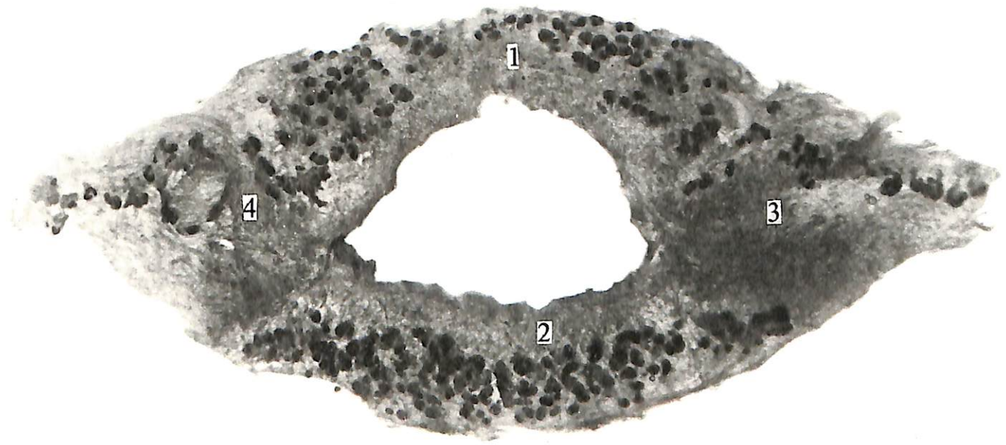

А



Б

449. Губные и щечные железы, glandulae labiales et buccales (препарат Е. Ковбасы); фотография тотально окрашенного препарата губ и щек.

А: 1 – верхняя губа; 2 – нижняя губа; 3 – левая щека; 4 – правая щека. Б – изолированная железа.

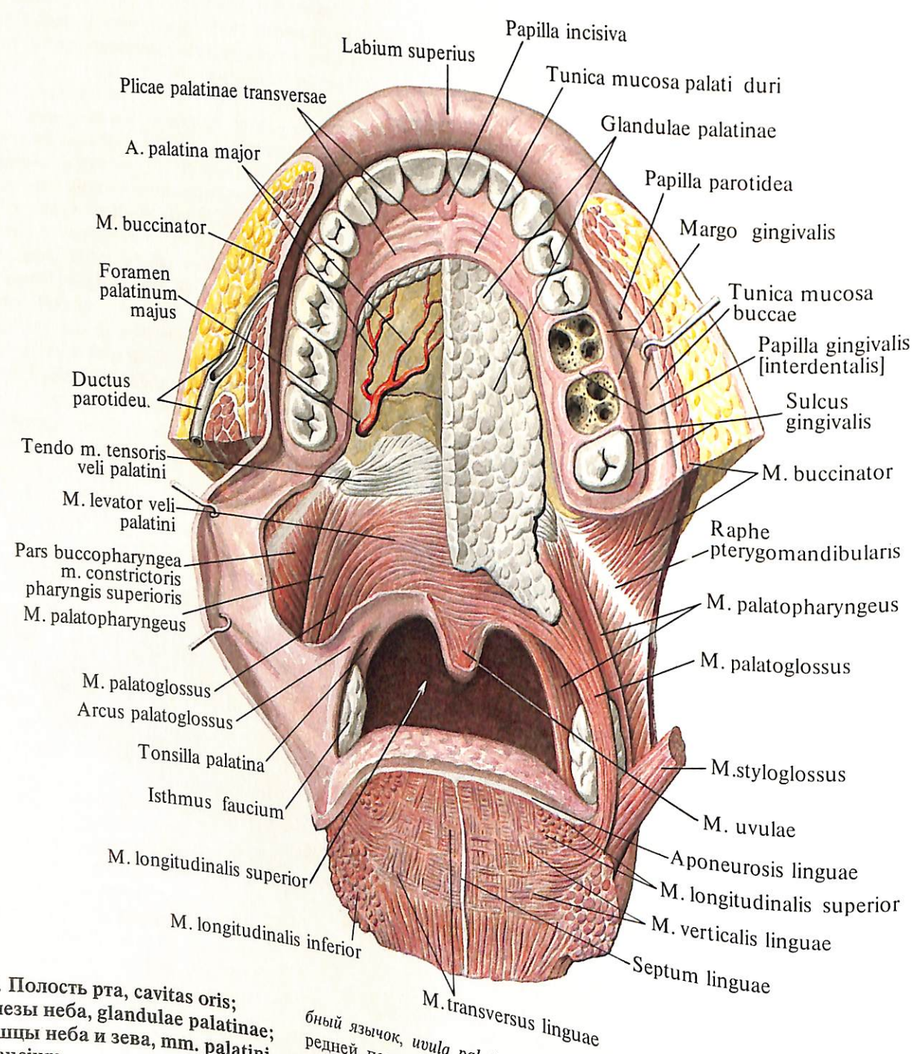

450. Полость рта, cavitas oris; железы неба, glandulae palatinae; мышцы неба и зева, mm. palatini et faucium.
(Бóльшая часть слизистой оболочки и железы неба справа удалены.)

бный язычок, uvula palatina; на его передней поверхности видно продолжение шва неба.

С каждой стороны небная занавеска переходит в две дужки. Одна – передняя – *небно-язычная дужка, arcus palatoglossus*, – направляется к корню языка, другая – задняя – переходит в слизистую оболочку боковой стенки глотки – *небно-глоточная дужка, arcus palatopharyngeus* (см. рис. 448, 450). Сверху в результате соединения задней поверхности небно-язычной дужки и передней поверхности небно-глоточной дужки образуется *полулунная складка, plica semilunaris*, ограничивающая сверху *надминдаликовую ямку, fossa supratonsillaris*.

Между небными дужками, мягким небом и корнем языка находится пространство, через которое полость рта сообщается с полостью глотки, – *перешеек зева, isthmus faucium*, а передний округлый край его в клинике называют *зевом, fauces*.

От задней поверхности небно-язычной дужки отходит тонкая *треугольная складка, plica triangularis*, слизистой оболочки, частично покрывающая внутреннюю поверхность небной миндалины. Узкая наверху, она своим широким основанием прикрепляется к бо-

ковому краю корня языка. Между задним ее краем и небно-язычной дужкой спереди, небно-глоточной дужкой сзади образуется треугольная *миндаликовая ямка, fossa tonsillaris*, на дне которой находится *небная миндалина, tonsilla palatina* (см. рис. 448, 453), выполняющая у взрослых всю ямку.

Иннервация: nn. palatini majores et minores, incisivi.

Кровоснабжение: aa. palatina descendens, palatina ascendens; v. palatina externa, plexus pterygoideus, plexus pharyngeus.

Небная миндалина, tonsilla palatina (см. рис. 448, 450, 453), – парное бобовидное образование. Миндалины располагаются с каждой стороны между небно-язычной и небно-глоточной дужками в миндаликовой ямке. Снаружи миндалина имеет фиброзную выстилку – *миндаликовую капсулу, capsula tonsillaris*, и граничит со щечно-глоточной частью m. constrictor pharingis superior (рис. 451). Внутренняя ее поверхность неровная, с многочисленными круглыми или овальными *миндаликовыми ямочками, fossulae tonsillares*, соответствующими *миндаликовым криптам, criptae tonsillares*. Последние являются углублениями эпителиальной выстилки, залегают в веществе небной миндалины. В стенках ямок и крипт заложены многочисленные *лимфатические узелки, noduli lymphatici*.

В нормальном состоянии миндалина не выходит за пределы ямки и над ней остается свободное пространство – *надминдаликовая ямка, fossa supratonsillaris*.

Иннервация: nn. palatini, n. nasopalatinus (от n. maxillaris), plexus palatinus (ветви IX и X пар черепных нервов).

Кровоснабжение: a. palatina ascendens (a. facialis), a. palatina descendens (a. maxillaris), r. tonsillaris a. facialis. Венозная кровь от неба направляется в v. facialis. Лимфа оттекает в nodi lymphatici submandibulares et submentales.

Мышцы неба и зева

1. *Мышца, напрягающая небную занавеску, m. tensor veli palatini* (см. рис. 450), плоская, треугольная, располагается между медиальной крыловидной мышцей и мышцей, поднимающей небную занавеску. Своим широким основанием мышца начинается от *ладьевидной ямки, fossa scaphoidea*, клиновидной кости, перепончатой пластинки хрящевой части слуховой трубы и края ее костной борозды, достигая ости клиновидной кости. Направляясь книзу, она переходит в узкое сухожилие, которое, обогнув борозду крыловидного крючка крыловидного отростка и слизистую сумку на нем, затем рассыпается широким пучком сухожильных волокон в апоневрозе мягкого неба. Некоторые пучки прикрепляются на заднем крае горизонтальной пластинки небной кости, частично сплетаясь с пучками одноименной мышцы противоположной стороны.

Функция: растягивает передний отдел мягкого неба и глоточный отдел слуховой трубы.

Иннервация: n. tensoris veli palatini (n. mandibularis).

2. *Мышца, поднимающая небную занавеску, m. levator veli palatini* (см. рис. 450, 484), плоская, расположена медиально и кзади от предыдущей. Начинается от нижней поверхности каменистой части височной кости, кпереди от наружного отверстия сонного канала, и от хрящевой части слуховой трубы, со стороны нижнемедиальной ее поверхности.

Пучки направляются вниз, внутрь, вперед и, расширяясь, входят в мягкое небо, переплетаясь с пучками одноименной мышцы противоположной стороны. Часть пучков прикрепляется к среднему отделу апоневроза неба.

Функция: поднимает мягкое небо, суживает глоточное отверстие слуховой трубы.

3. *Мышцы язычка, mm. uvulae* (рис. 452; см. рис. 450, 484), – это два мышечных пучка, сходящихся к сре-

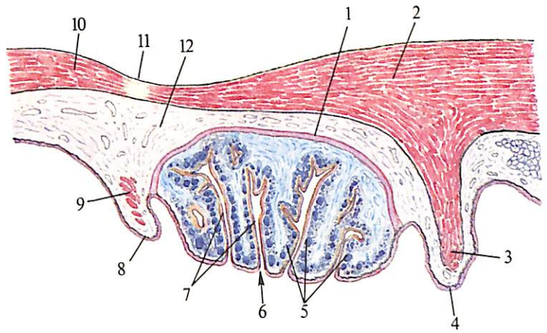

451. Небная миндалина.
(Поперечный разрез.)

1 – capsula tonsillaris; 2 – m. constrictor pharyngis; 3 – m. palatopharyngeus; 4 – arcus palatopharyngeus; 5 – folliculi lymphatici; 6 – fossula tonsillaris; 7 – criptae tonsillares; 8 – arcus palatoglossus; 9 – m. palatoglossus; 10 – m. buccinator; 11 – raphe pterygomandibularis; 12 – околоминдаликовая клетчатка.

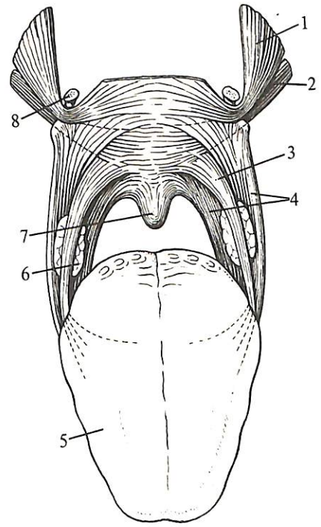

452. Мышцы мягкого неба (схема).

1 – m. tensor veli palatini; 2 – m. levator veli palatini; 3 – m. palatoglossus; 4 – m. palatopharyngeus; 5 – lingua; 6 – tonsilla palatina; 7 – m. uvulae; 8 – hamulus pterigoideus.

динной линии язычка. Постепенное уменьшение количества мышечных пучков обусловливает его коническую форму. Мышцы берут свое начало от задней носовой ости твердого неба, spina nasalis posterior, от небного апоневроза и направляются к срединной линии, вплетаются в слизистую оболочку язычка. Большая часть мышечных пучков, прикрепляющихся к небному апоневрозу, достигает средней линии, в результате чего срединная часть утолщена и называется швом неба.

Функция: укорачивают язычок, поднимая его.

4. *Небно-язычная мышца, m. palatoglossus* (см. рис. 450), узкая, плоская, залегает в одноименной дужке. Мышца начинается от бокового края корня языка, образуя как бы продолжение его поперечных мышечных пучков, и, поднимаясь кверху, заканчивается в апоневрозе мягкого неба.

Функция: суживает зев, сближая передние дужки с корнем языка.

5. *Небно-глоточная мышца, m. palatopharyngeus* (см. рис. 450, 481), плоская, треугольная, большей своей частью залегает в одноименной дужке. Мышца начинается широким основанием в области задней стенки гортанной части

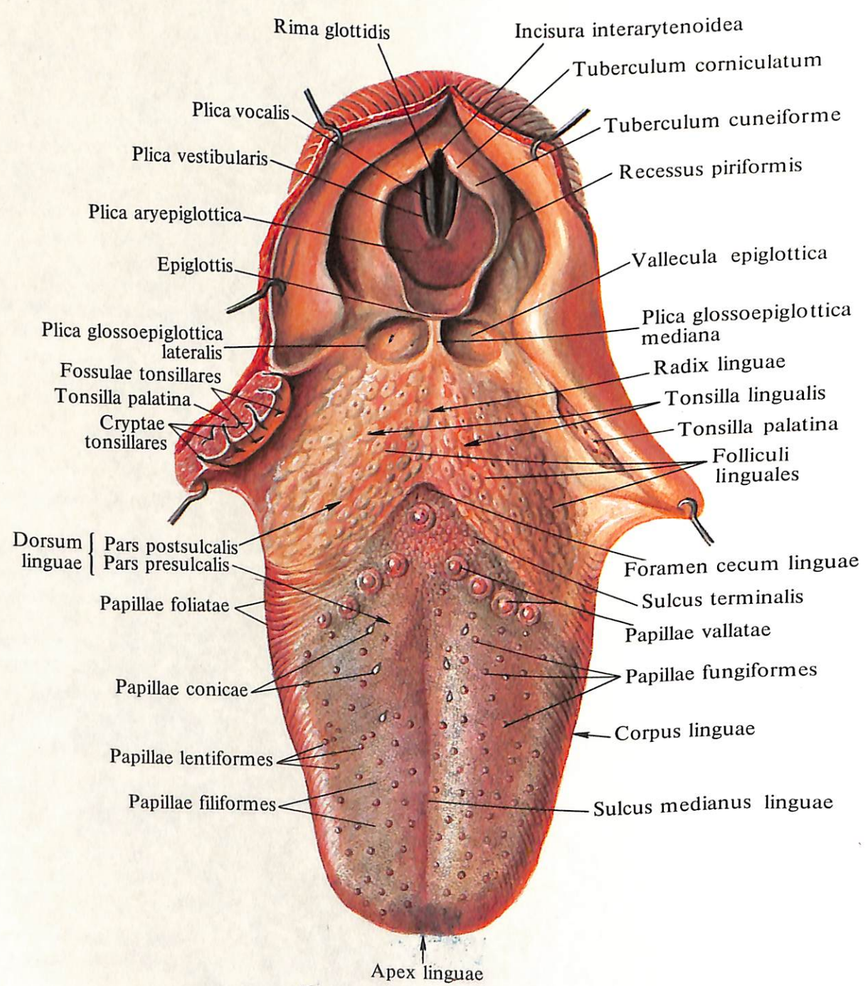

453. Язык, lingua; вид сверху. Слизистая оболочка спинки языка, tunica mucosa dorsi linguae.

глотки и от пластинки щитовидного хряща. Мышечные пучки направляются к середине неба и вверх и входят с боков в толщу мягкого неба, где вплетаются в небный апоневроз. Часть пучков прикрепляется к крыловидному крючку крыловидного отростка, а часть – к нижнему краю медиальной пластинки хряща слуховой трубы и образует *трубно-глоточную мышцу, m. salpingopharyngeus.*

Функция: сближает небно-глоточные дужки и подтягивает вверх нижнюю часть глотки и гортань.

Иннервация: все четыре мышцы – plexus pharyngeus (ветви IX и X черепных нервов и truncus sympathicus).

Кровоснабжение: все мышцы – aa. palatinae (a. facialis, a. maxillaris).

ЯЗЫК

Язык, *lingua* (рис. 453–460), – мышечный орган, покрытый сверху, с боков и

Пограничная борозда состоит из двух половин, которые сходятся на срединной линии языка под тупым углом, открытым кпереди. У вершины этого тупого угла имеется *слепое отверстие языка, foramen cecum linguae,* – след заросшего щитоязычного протока, *ductus thyroglossalis.*

Верхняя, тыльная, поверхность – *спинка языка, dorsum linguae,* – выпуклая в продольном и поперечном на-

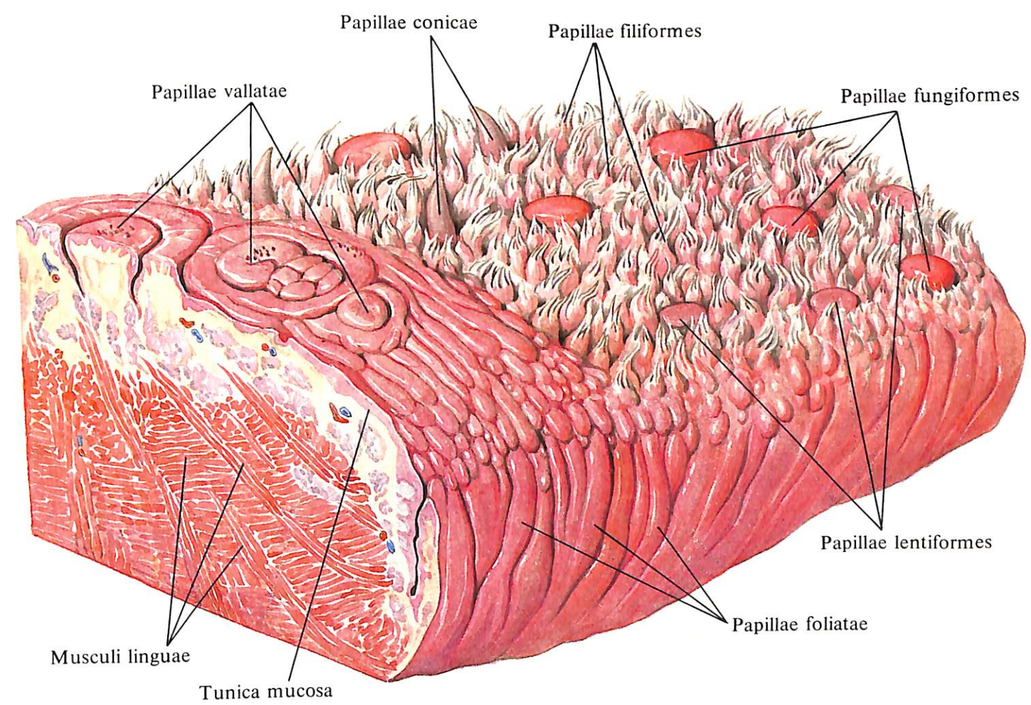

454. Участок слизистой оболочки языка.

частично снизу слизистой оболочкой. В языке различают две части: переднюю, свободную, часть, или *тело языка, corpus linguae,* и заднюю – *корень языка, radix linguae.*

Тело языка, corpus linguae, заканчивается спереди плоской, закругленной *верхушкой языка, apex linguae*; кзади тело отграничено от корня *пограничной бороздой, sulcus terminalis,* отсюда названия: *предбороздовая часть, pars presulcalis,* и *послебороздовая часть, pars postsulcalis,* залегает за пограничной бороздой и является *корнем языка, radix linguae.*

правлениях; на ней в продольном направлении расположена *срединная борозда языка, sulcus medianus linguae,* которая делит тело языка на правую и левую части. Соответственно этой борозде в толще языка располагается соединительнотканная пластинка – *перегородка языка, septum linguae.* Тело языка ограничено по сторонам *краем языка, margo linguae.*

Нижняя поверхность языка, facies inferior linguae (см. рис. 455), свободна только в своей передней части. Ее слизистая оболочка гладкая и имеет две

сходящиеся кпереди *бахромчатые складки, plicae fimbriatae.* От нижней поверхности языка до десен в сагиттальном направлении идет складка слизистой оболочки – *уздечка языка, frenulum linguae.*

Мышцы языка

Язык – мышечный орган. Составляющие его *мышцы языка, mm. linguae,* можно разделить на две группы. Одна представлена мышцами, начинающимися на костях и вплетающимися в тело языка. Эти мышцы принято называть скелетными, их сокращение изменяет положение языка. Другая группа мышц является собственными мышцами языка, их функция – изменять форму языка.

Скелетные мышцы языка

1. *Шилоязычная мышца, m. styloglossus* (см. рис. 457, 458, 482), начинается от шиловидного отростка и шилоподъязычной связки, идет косо вниз, вперед и внутрь, между m. stylohyoideus и глоткой, прилежит к боковой поверхности корня языка и наружной поверхности подъязычно-язычной мышцы. Более толстый верхний пучок ее направляется вдоль края языка к его верхушке; более тонкий нижний пучок прободает подъязычно-язычную мышцу и у задней части языка направляется внутрь, где сплетается сухожильными пучками с одноименной мышцей противоположной стороны.

Функция: тянет язык, особенно корень его, вверх и назад.

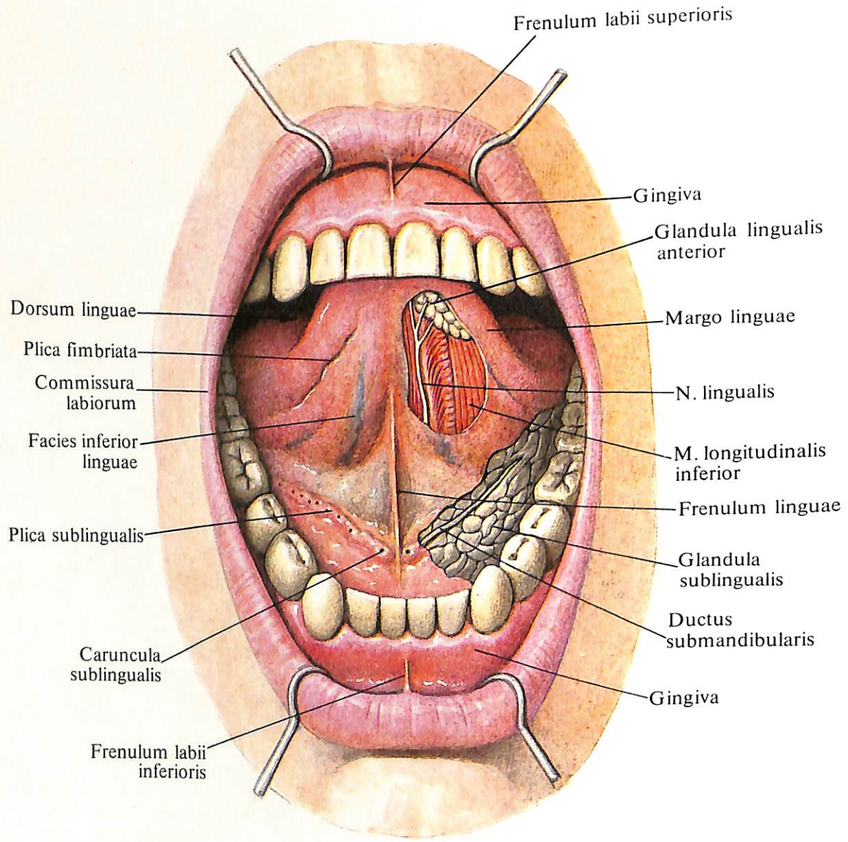

455. Полость рта, cavitas oris; вид спереди.
(Язык поднят; слева удалены участки слизистой оболочки; видны подъязычная железа, glandula sublingualis, и передняя язычная железа, glandula lingualis anterior.)

2. *Подъязычно-язычная мышца, m. hyoglossus* (см. рис. 458, 482), плоская, четырехугольная, лежит кнаружи от подбородочно-язычной мышцы. Начинается от верхнего края тела и большого рога подъязычной кости. Пучки ее направляются кверху и кпереди, к боковому краю корня и тела языка, где, проходя между m. styloglossus и m. longitudinalis inferior, достигают верхушки языка.

Функция: тянет язык назад и вниз.

3. *Подбородочно-язычная мышца, m. genioglossus* (см. рис. 456–458), располагается по сторонам от перегородки языка. Начинается от подбородочной ости, откуда пучки ее, веерообразно расходясь, следуют к слизистой оболочке языка на всем его протяжении. Нижние пучки мышцы, идущие над m. geniohyoideus, прикрепляются к телу подъязычной кости и надгортаннику.

Функция: тянет язык вперед и вниз.

4. *Хрящеязычная мышца, m. chondroglossus,* в виде небольшого мышечного пучка начинается на малом роге подъязычной кости и вплетается в толщу мышц языка в области его спинки.

Функция: тянет язык назад и вниз.

Собственные мышцы языка

1. *Нижняя продольная мышца, m. longitudinalis inferior* (см. рис. 456–458), длинная и узкая, лежит в толще языка, кнаружи от m. genioglossus. Начинается от апоневроза языка, в области корня языка, и идет к верхушке языка, заканчиваясь на нижней его поверхности. Начальные отделы мышцы располагаются между m. hyoglossus и

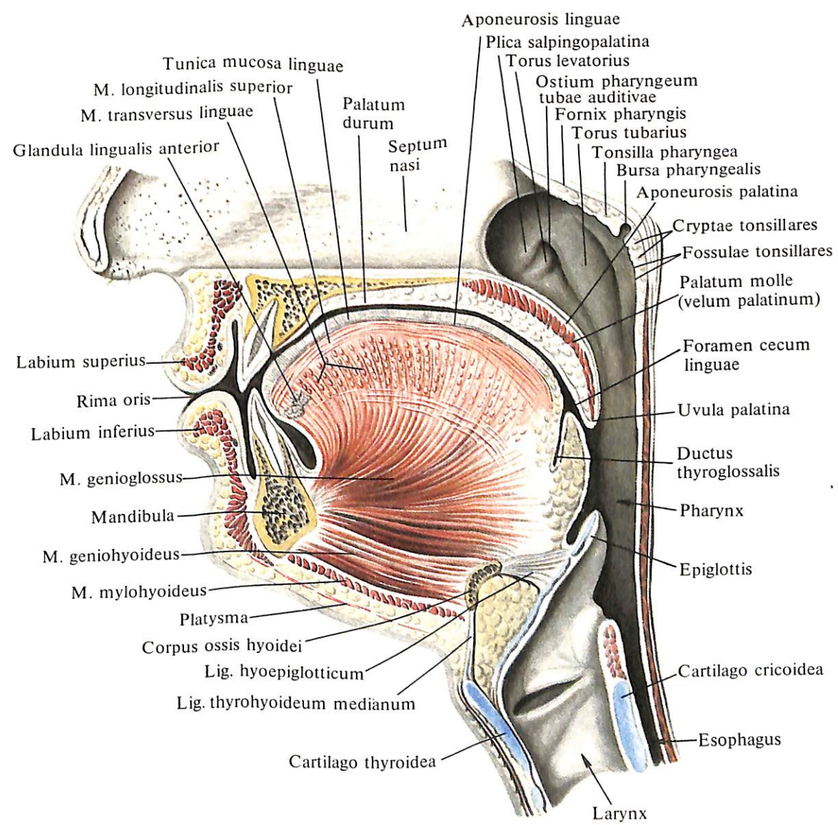

456. Преддверие рта, vestibulum oris, и полость рта, cavitas oris.
(Сагиттальный распил влево от перегородки носа.)

m. genioglossus, а затем между m. styloglossus и m. genioglossus.

Функция: укорачивает язык.

2. *Верхняя продольная мышца, m. longitudinalis superior* (см. рис. 456), берет начало тремя пучками: медиальным – от передней поверхности надгортанника и от срединной язычно-надгортанной складки и двумя латеральными – от малых рогов подъязычной кости.

Все три пучка затем сходятся и идут непосредственно под апоневрозом языка и слизистой оболочкой, вдоль всей спинки языка до его верхушки; при этом на всем пути пучки переплетаются между собой.

Функция: участвует в сгибании языка, укорачивает язык и поднимает его верхушку.

3. *Поперечная мышца языка, m. transversus linguae* (см. рис. 450, 458), залегает на всем протяжении языка. Состоит из отдельных поперечно идущих мышечных пучков, начинающихся от перегородки языка, отчасти прободая ее; заканчивается в апоневрозе и слизистой оболочке краев и спинки языка.

Функция: уменьшает поперечный диаметр языка и делает его поперечно-выпуклым кверху.

4. *Вертикальная мышца языка, m. verticalis linguae*, состоит из коротких пучков, располагающихся в свободной части языка между его спинкой и нижней поверхностью.

Функция: уплощает язык.

Иннервация: все мышцы языка – rr. linguales n. hypoglossi.

Кровоснабжение: все мышцы языка – a. lingualis. Венозная кровь оттекает по v. lingualis, впадающей в v. jugularis interna.

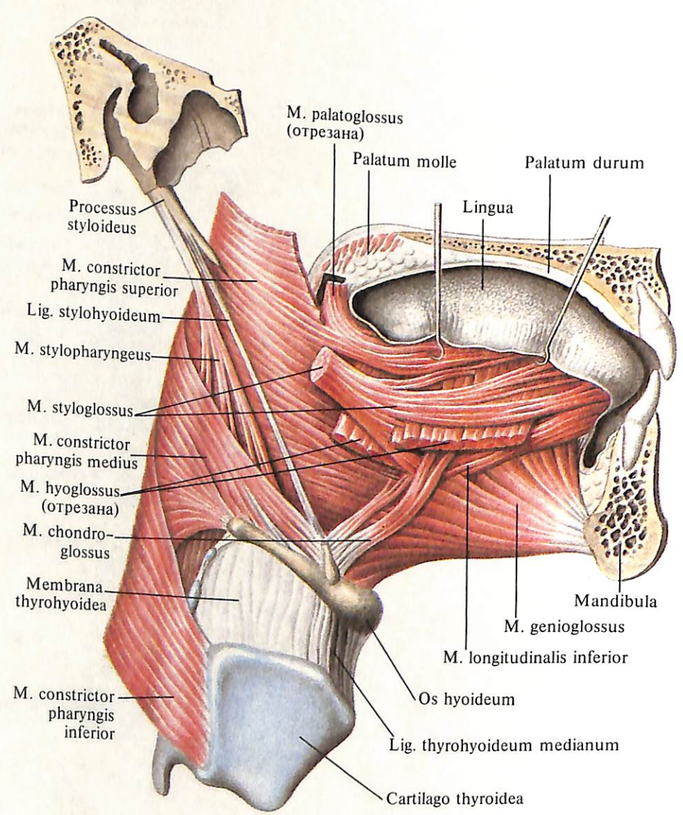

457. Мышцы языка, mm. linguae, правые; вид сбоку.

Лимфа оттекает к nodi lymphatici submandibulares и cervicales laterales profundi (jugulodigastrici, juguloomohyoideus).

Слизистая оболочка языка

Слизистая оболочка языка, tunica mucosa linguae (см. рис. 453–455), гладкая в области корня, нижней поверхности тела и верхушки и шероховатая на спинке языка. Эта шероховатость обусловлена большим количеством мелких возвышений – *сосочков языка, papillae linguales* (см. рис. 453, 454). Все сосочки языка отличаются по форме.

1. *Нитевидные сосочки, papillae filiformes*, располагаются на всем теле языка, придают его слизистой оболочке бархатистость. Они представляют собой образования, состоящие из выступа слизистой оболочки с кистевидными эпителиальными придатками на верхушках. Нитевидные сосочки наиболее выражены в среднем отделе спинки языка и вблизи желобовидных сосочков.

2. *Конусовидные сосочки, papillae conicae*, меньше нитевидных по размеру, но их конические ороговевшие вершины несколько выступают над поверхностью слизистой оболочки. Располагаются они в центральных отделах спинки языка, ближе к пограничной борозде.

3. *Грибовидные сосочки, papillae fungiformes*, числом от 150 до 200, рассеяны по спинке языка, ближе к его краям, особенно в области верхушки, редки в срединном отделе языка. Они имеют форму грибовидных выростов, крупнее нитевидных и потому хорошо различимы между ними.

4. *Чечевицевидные сосочки, papillae lentiformes*, залегают по краям языка среди грибовидных сосочков. Встречаются среди них крупные, вершины которых значительно сплющены, а сами сосочки ниже грибовидных.

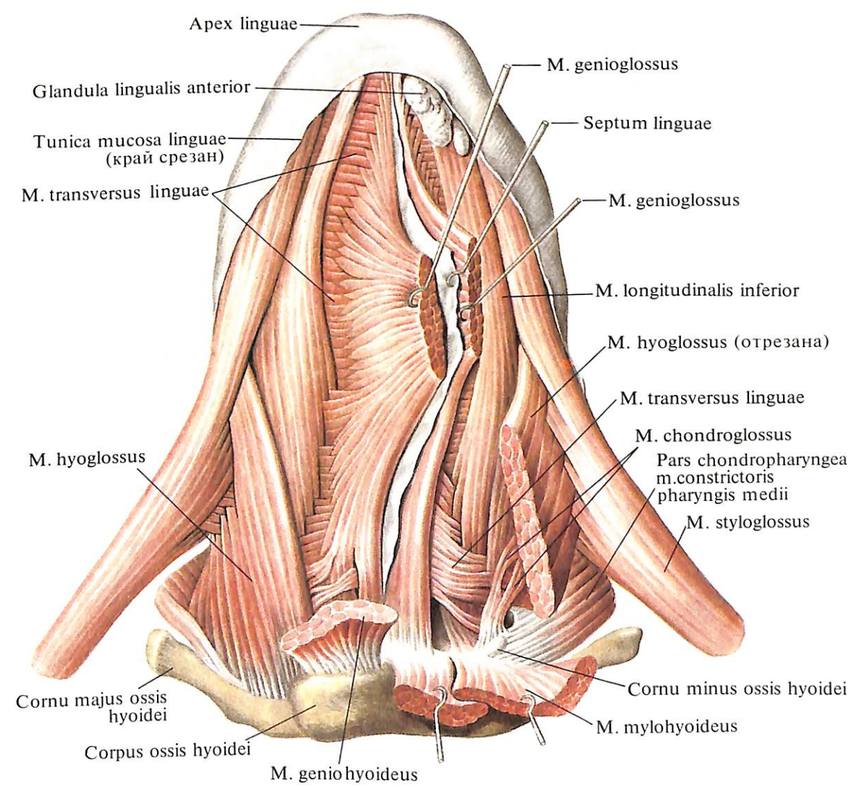

458. Мышцы языка, mm. linguae; вид снизу.

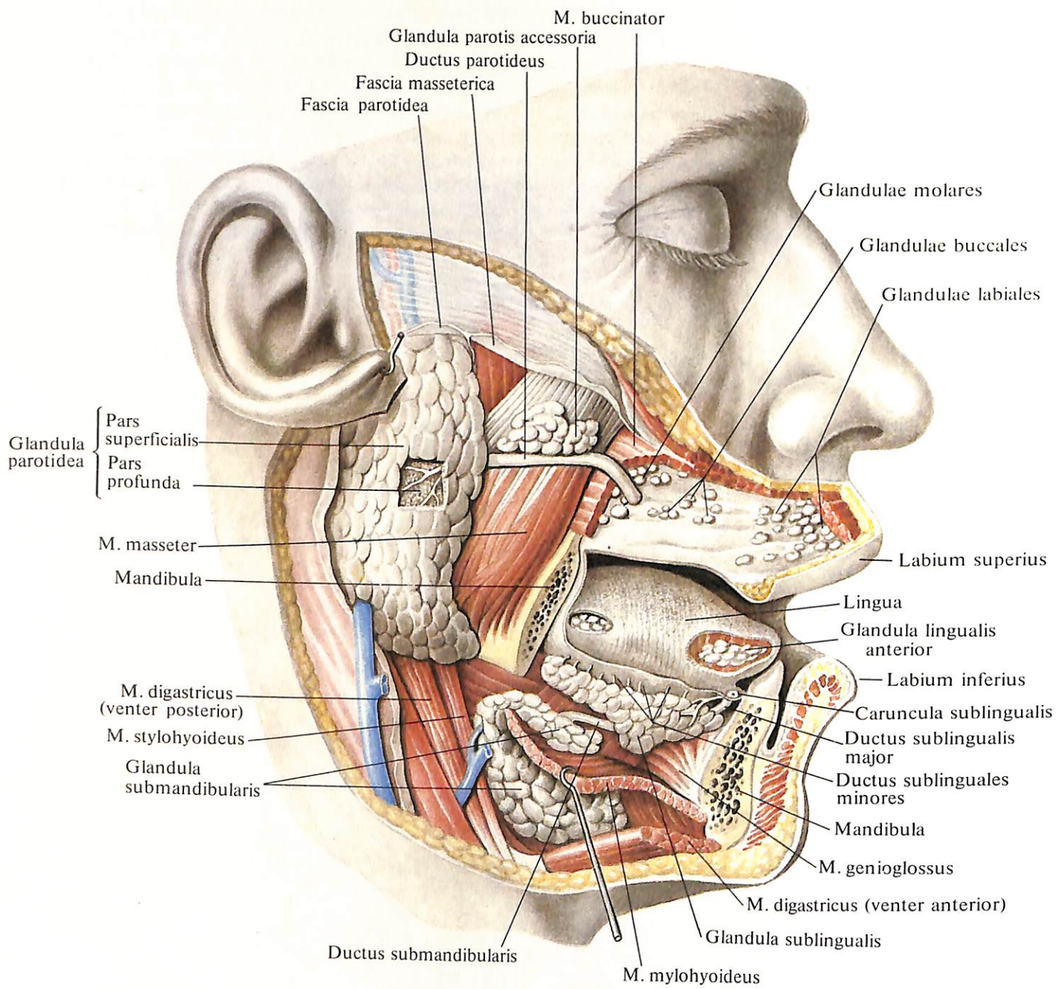

459. Железы преддверия и полости рта, правые; вид сбоку.

460. Железы языка (препараты Я. Синельникова).
(Участок препарата тотально окрашенной слизистой оболочки корня языка.)

А: 1 – железы области листовидных сосочков; 2 – железы области желобовидных сосочков; 3 – нитевидные сосочки; 4 – железы области корня языка. Б – изолированные железы.

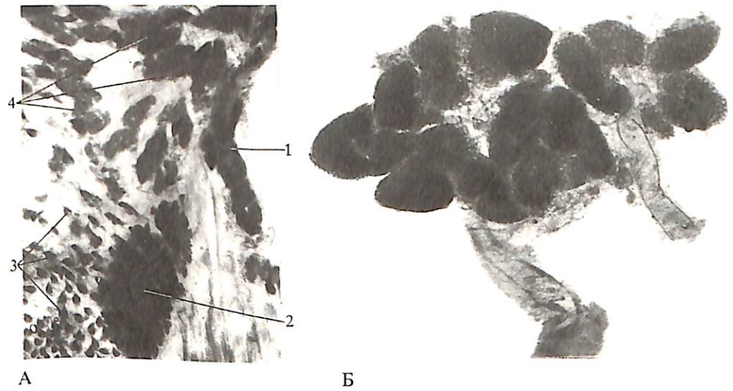

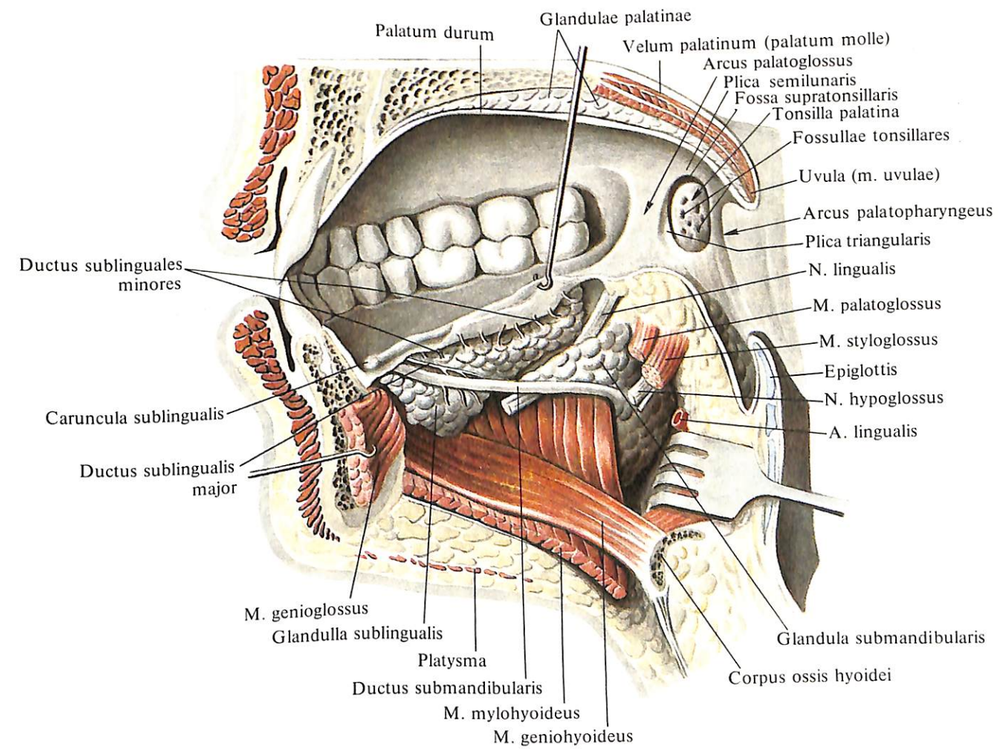

461. Железы полости рта, правые; вид изнутри.

5. *Желобовидные сосочки, papillae vallatae*, числом от 7 до 11, самые крупные, но мало выдаются над поверхностью; расположены на границе между телом и корнем языка, кпереди от пограничной борозды и параллельно ей. Центральный сосочек, окруженный валом, лежит впереди слепого отверстия языка. Каждый сосочек состоит из небольшого цилиндрического возвышения, окруженного кольцеобразной бороздой, вокруг которой имеется валик из слизистой оболочки.

6. *Листовидные сосочки, papillae foliatae*, располагаются на боковых отделах языка. Они состоят из 5–8 разделенных бороздками складок, идущих почти вертикально спереди от небно-язычной дужки. Листовидные сосочки неодинаковы по величине и лучше выражены ближе к корню языка.

На слизистой оболочке языка открываются протоки множества *язычных желез, glandulae linguales*, относящихся к малым слюнным железам. Кроме того, под эпителием в области корня языка до надгортанника залегает большое число *лимфатических фолликулов, folliculi limphatici*, различной величины.

Все скопление *язычных фолликулов, folliculi linguales*, получило название *язычной миндалины, tonsilla lingualis* (см. рис. 454).

Язычные железы, glandulae linguales (см. рис. 456, 459, 460), группируются в слизистые, серозные и смешанные железы. Среди них выделяют несколько желез.

Передняя язычная железа, glandula lingualis anterior, в виде продолговатого образования располагается по обе стороны от переднего конца m. genioglossi, вблизи и кзади от верхушки языка. Выводные протоки открываются на нижней поверхности языка вдоль бахромчатой складки. Кроме того, эти железы могут располагаться в виде небольших групп по краям задней части тела языка в глубине мышц (mm. styloglossus et palatoglossus). Выводные протоки их открываются в складках листовидных сосочков.

Железы области язычной миндалины образуют под слизистой оболочкой слой толщиной 4–8 мм, занимая область язычной миндалины до надгортанника. Их выводные протоки открываются в бороздки, расположенные вокруг фолликулов, и в углубление в середине фолликула.

Железы области желобовидных и листовидных сосочков являются серозными железами. Их протоки открываются в бороздки, окружающие желобовидные сосочки, и в складки между сосочками.

Слизистая оболочка, переходя с корня языка на надгортанник, образует три складки. Одна из них, непарная, расположена центрально – *срединная язычно-надгортанная складка, plica glossoepiglottica mediana* (см. рис. 453); парная складка идет к боковому краю надгортанника – *боковая язычно-надгортанная складка, plica glossoepiglottica lateralis*. Между срединной и боковыми складками с каждой стороны находится *ямка надгортанника, vallecula epiglottica*.

В подслизистой основе языка залегает большое количество рыхлой соединительной ткани и сухожильных пучков собственных мышц языка, которые в совокупности образуют мощный *апоневроз языка, aponeurosis linguae*, к которому прикрепляются мышцы языка.

В толще языка проходят сосуды и нервы.

Иннервация: передние две трети – n. lingualis, chorda tympani; задняя треть – nn. glossopharyngeus, laryngeus superior.

Кровоснабжение: a. lingualis. Венозная кровь оттекает по v. lingualis, впадающей в v. jugularis interna. Лимфа оттекает к nodi lymphatici submentales, submandibulares и cervicales laterales profundi.

Слизистая оболочка дна полости рта

На дне полости рта, по обе стороны от уздечки языка, залегает маленький округлый бугорок – *подъязычный сосочек, caruncula sublingualis*, в котором открываются протоки поднижнечелюстной и подъязычной желез: *поднижнечелюстной проток, ductus submandibularis*, и *большой подъязычный проток, ductus sublingualis major* (см. рис. 455).

Кзади и кнаружи от подъязычного сосочка слизистая оболочка покрывает подъязычную железу, образуя продольно идущую *подъязычную складку, plica sublingualis*; на этой складке открываются *малые подъязычные протоки, ductus sublinguales minores*.

ЖЕЛЕЗЫ РТА

Железы рта, *glandulae oris*, выделяют *слюну, saliva*, поэтому их называют *слюнными железами, glandulae salivariae*. Они делятся на *большие слюнные железы, glandulae salivariae majores*, и *малые слюнные железы, glandulae salivariae minores*. Три железы, представляющие собой довольно крупные парные органы, объединяются в группу больших слюнных желез: 1) околоушная железа, glandula parotidea; 2) поднижнечелюстная железа, glandula submandibularis; 3) подъязычная железа, glandula sublingualis.

Большие слюнные железы

Околоушная железа

Околоушная железа, glandula parotidea (см. рис. 459, 486), по строению является сложной альвеолярной железой. Она имеет форму неправильного треугольника, располагается на наружной поверхности ветви нижней челюсти и заднего края жевательной мышцы. Нижний участок железы может соприкасаться с поднижнечелюстной железой, glandula submandibularis; отделяясь от нее фасцией. В глубине железа прилегает к шиловидному отростку, шилоподъязычной и шилоязычной мышцам, а также к внутренней сонной артерии и внутренней яремной вене. Железа окружена *фасцией околоушной железы, fascia parotidea*, которая посылает отростки между дольками железы.

Различают поверхностную и глубокую части околоушной железы.

Поверхностная часть, *pars superficialis*, соответствует той части железы, которая располагается на жевательной мышце.

Глубокая часть, *pars profunda*, залегает в углублении позади ветви нижней челюсти.

Выводной проток околоушной железы – *околоушный проток, ductus parotideus*, выходит у верхнего отдела переднего края железы и идет почти горизонтально, параллельно скуловой дуге, по наружной поверхности жевательной мышцы; достигнув переднего ее края, проходит через жировое тело щеки, прободает щечную мышцу и открывается в преддверии рта на уровне верхнего второго большого коренного зуба, где на слизистой оболочке щеки имеется *сосочек протока околоушной железы, papilla parotidea*. По ходу околоушного протока имеется изменяющаяся по величине *добавочная околоушная железа, glandula parotis accessoria* (см. рис. 459). Через околоушную железу проходят наружная сонная артерия и ее ветви, занижнечелюстная вена и стволики лицевого нерва.

Иннервация: rr. parotidei n. auriculotemporalis (n. mandibularis); секреторные волокна от ganglion oticum; симпатические нервы, сопровождающие a. temporalis superficialis.

Кровоснабжение: rr. parotidei aa. temporales superficialis et maxillaris. Венозная кровь оттекает по v. retromandibularis. Лимфа оттекает в nodi lymphatici submandibulares.

Поднижнечелюстная железа

Поднижнечелюстная железа, glandula submandibularis (рис. 461; см. рис. 459), по строению относится к сложным альвеолярным железам. Она располагается в поднижнечелюстном треугольнике в фасциальном влагалище, образованном поверхностной пластинкой шейной фасции.

Верхней своей поверхностью железа прилегает к челюстно-подъязычной мышце и, обогнув ее задний край, ложится на верхнюю поверхность мышцы, где соприкасается с задненаружной поверхностью подъязычной железы. Кзади железа доходит до капсулы околоушной железы и медиальной крыловидной мышцы. Выводной проток поднижнечелюстной железы – *поднижнечелюстной проток, ductus submandibularis*, проходит вдоль внутренней поверхности подъязычной железы кпереди и кверху и открывается на *подъязычном сосочке, caruncula sublingualis* (см. рис. 455).

Иннервация: chorda tympani (от n. facialis) через ganglion submandibulare и симпатические нервы, сопровождающие a. facialis.

Кровоснабжение: rr. glandulares (a. facialis), а также от a. lingualis и a. mentalis. Венозная кровь оттекает по v. facialis. Лимфатические сосуды впадают в nodi lymphatici submandibulares.

Подъязычная железа

Подъязычная железа, glandula sublingualis (см. рис. 455, 459, 461), по своему строению относится к сложным смешанным альвеолярно-трубчатым железам. Располагается непосредственно под слизистой оболочкой дна полости рта, на m. mylohyoideus, залегая кнаружи от m. geniohyoideus, m. genioglossus и m. hyoglossus. Передним концом железа примыкает к внутренней поверхности тела нижней челюсти, а задним – к поднижнечелюстной железе. Многочисленные короткие протоки железы – *малые подъязычные протоки, ductus sublingualis minores*, открываются вдоль подъязычной складки. Помимо указанных малых протоков, иногда имеется *большой подъязычный проток, ductus sublingualis major*. Он проходит по внутренней поверхности железы и, либо самостоятельно, либо соединившись с протоком поднижнечелюстной железы, открывается в подъязычном сосочке (см. рис. 455).

Иннервация: chorda tympani (от n. facialis) через ganglion submandibulare и симпатические нервы, сопровождающие a. facialis.

Кровоснабжение: aa. sublingualis, submentalis (a. facialis). Венозная кровь оттекает по v. sublingualis. Лимфа оттекает в nodi lymphatici submandibulares и submentales.

Малые слюнные железы

Малые слюнные железы, glandulae salivariae minores (см. рис. 449, 460), бывают слизистые, серозные и смешанные. Залегают они одиночно и группами, причем в основу их названий положен топографический признак. Различают: *губные железы, glandulae labiales, щечные железы, glandulae buccales, молярные железы, glandulae molares, небные железы, glandulae palatinae*, и *язычные железы, glandulae linguales*.

Более подробно эти железы рассматриваются при описании отдельных органов и стенок полости рта.

ЗУБЫ

Зубы, *dentes* (рис. 462–478), укреплены в альвеолах верхней и нижней челюстей. Форма соединения между зубом и альвеолой носит название *зубоальвеолярного соединения, articulatio dentoalveolaris (gomphosis)*.

У человека зубы прорезываются в два периода. В первый период прорезываются так называемые *молочные зубы, dentes decidui*, во второй – *постоянные зубы, dentes permanentes*.

В каждом зубе различают: часть, выстоящую над десной, – *коронка зуба, corona dentis* (см. рис. 462, 464, 477); часть, охваченную десной, – *шейка зуба, cervix dentis*, и часть, находящуюся в альвеоле челюсти, – *корень зуба, radix dentis*. Кроме того, выделяют *клиническую коронку, corona clinica*, представляющую собой часть зуба от поверхности смыкания до уровня десен, и *клинический корень, radix clinica*, – от указанной зоны коронки до верхушки корня.

Число корней у разных зубов неодинаково. Некоторые зубы имеют только один корень, другие – два или три.

Основную массу зуба составляет *дентин, dentinum*. В области коронки дентин покрыт *эмалью, enamelum*, а в области шейки и корня – *цементом, cementum*.

Корень зуба окружен *периодонтом, periodontium*. Периодонт укрепляет корень в зубных альвеолах. Он представляет собой комплекс тканей, состоящих из связок и соединительной ткани между их пучками, которые фиксируют зуб в альвеоле, соединяя стенки последней с цементом, покрывающим корень зуба. В укреплении зубов большую роль играют *десны, gingivae*, слизистая оболочка рта, покрывающая альвеолярные отростки верхней челюсти и альвеолярную часть нижней челюсти. Десны плотно сращены с надкостницей челюстей, а также с периодонтом.

Внутри зуба имеется *полость зуба, cavitas dentis*, которая состоит из *полости коронки, cavitas coronae*, переходящей в узкий *канал корня зуба, canalis radicis dentis*. На *верхушке корня зуба, apex radicis dentis*, канал корня открывается небольшим *отверстием верхушки зуба, foramen apicis dentis*, через которое в по-

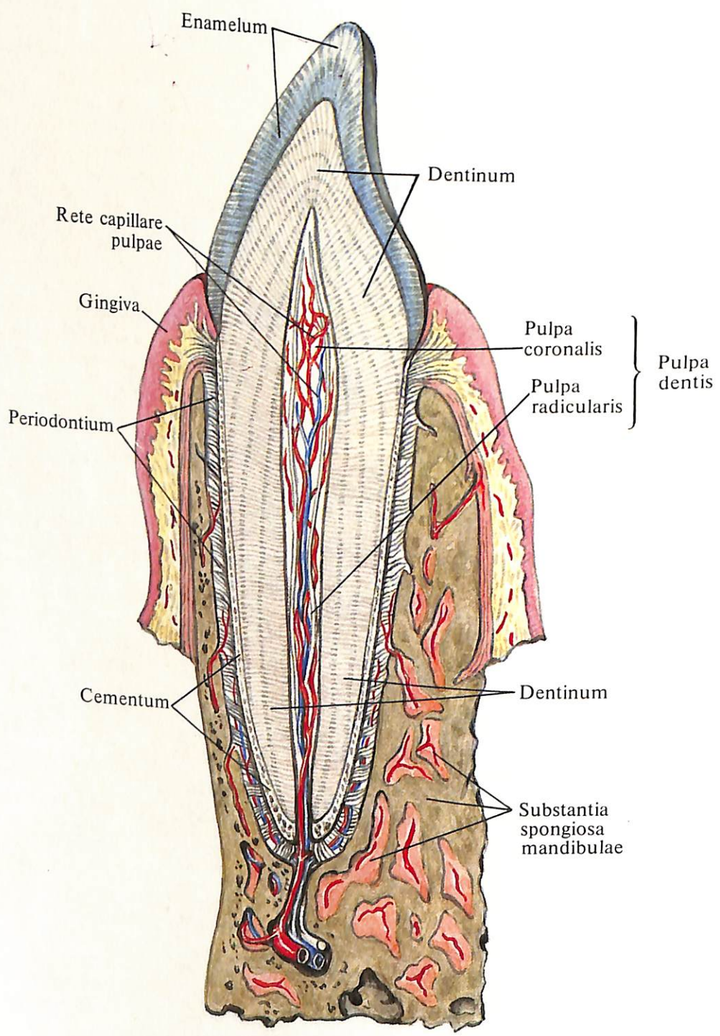

462. Нижний медиальный резец с сохраненными пульпой и стенками зубной альвеолы. ***(Сагиттальный распил.)***

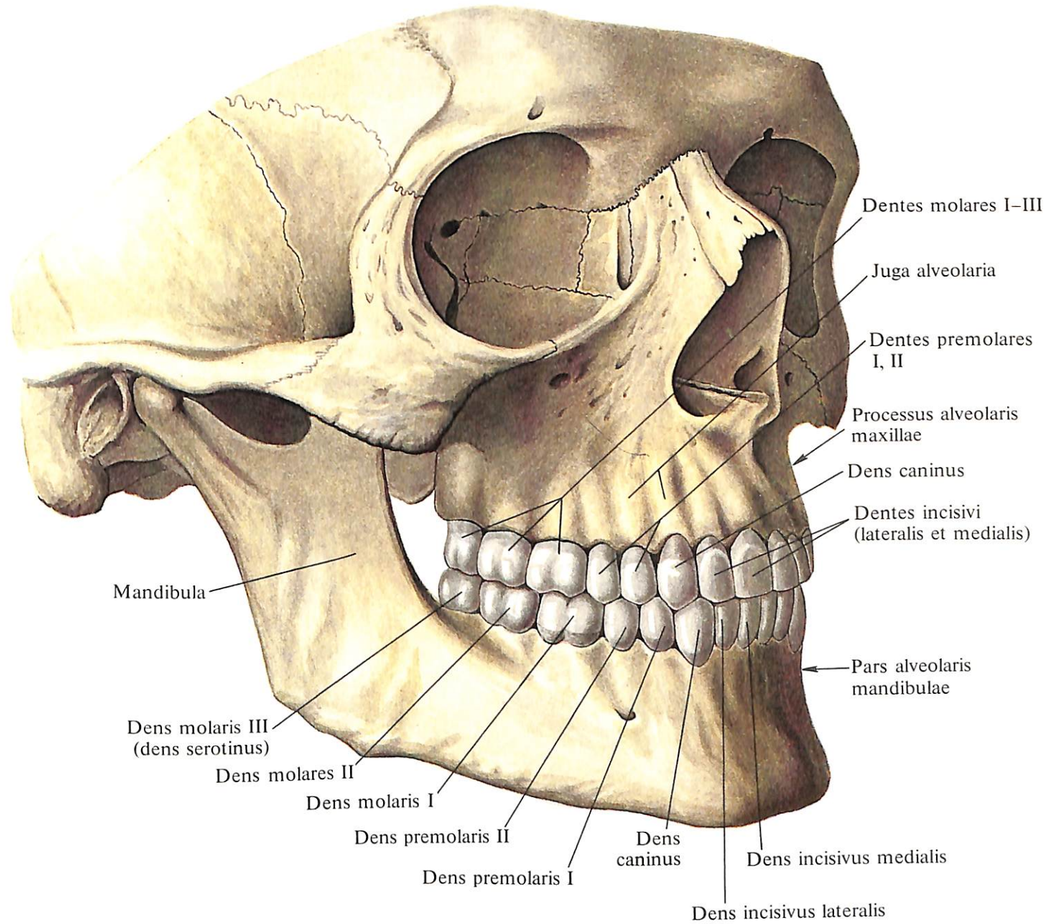

463. Зубы верхней и нижней челюстей, постоянные, dentes permanentes.

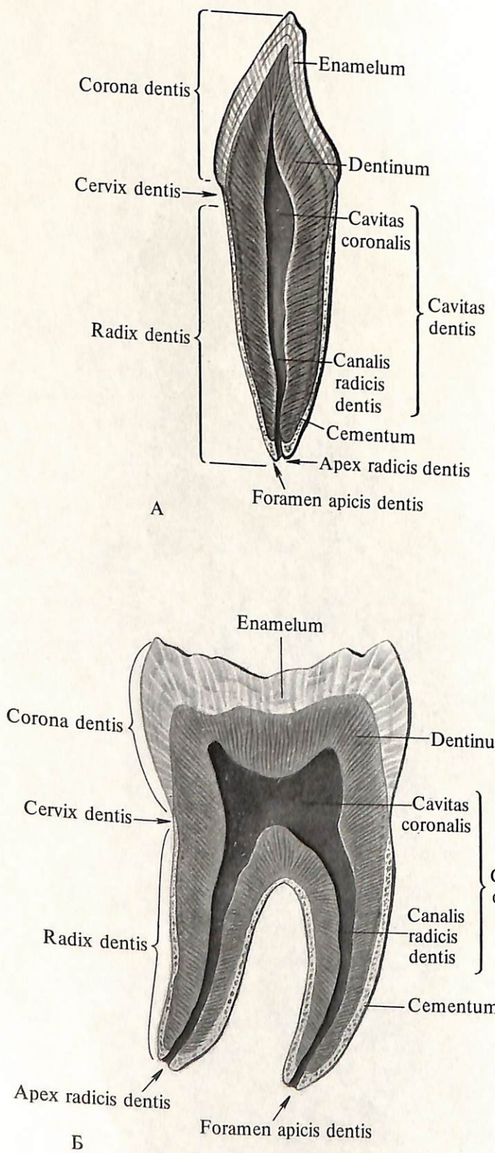

464. Постоянные зубы, dentes permanentes: однокорневой (А) и двухкорневой (Б) (полусхематично).
(Вертикальный распил.)

лость зуба, содержащую пульпу зуба, *pulpa dentis*, проходят сосуды и нервы. Различают *пульпу коронки*, *pulpa coronalis*, и *пульпу корня*, *pulpa radicularis*. Пульпа зуба представляет собой соединительную ткань, окружающую нервы и сосуды.

По форме коронок зубы делят на *резцы*, *dentes incisivi*, *клыки*, *dentes canini*, *малые коренные зубы (премоляры)*, *dentes premolares*, и *большие коренные зубы (моляры)*, *dentes molares*.

В коронке зуба различают 5 поверхностей: внутреннюю, обращенную к языку, – *язычную поверхность*, *facies lingualis*; наружную, обращенную в преддверие рта, – *вестибулярную (лицевую) поверхность*, *facies vestibularis (facialis)*; *поверхность смыкания*, *facies occlusalis*, обращенную к такой же поверхности зубов другой челюсти, и две поверхности, соприкасающиеся с соседними зубами, – *контактные поверхности*, *facies contactus*: *медиальная поверхность*, *facies mesialis*, и *латеральная поверхность*, *facies distalis*.

Молочные зубы

Молочные зубы, *dentes decidui* (см. рис. 465–469), числом 20, по 10 на каждой челюсти, прорезываются в возрасте от 6 мес до 2 лет. Одновременно происходит закладка молочных и постоянных зубов (см. рис. 465–468). Молочные зубы по величине меньше соответствующих постоянных; коронки их относительно шире и короче, а корни сравнительно короткие. Среди молочных зубов нет малых коренных (премоляров).

Зубная формула молочных зубов. Полную, или клиническую, формулу молочных зубов записывают римскими цифрами

V	IV	III	II	I	I	II	III	IV	V
V	IV	III	II	I	I	II	III	IV	V

Таким образом, на каждой половине верхней челюсти 2 резца (I, II), 1 клык (III), 0 малых коренных, 2 больших коренных (IV, V); на всей челюсти 10 зубов. На каждой половине нижней челюсти также 2 резца, 1 клык, 0 малых коренных и 2 больших коренных; на всей челюсти 10 зубов.

Всего зубов у ребенка 10 + 10 = 20. Это записывается в виде формулы:

2	0	1	2	2	1	0	2
2	0	1	2	2	1	0	2

.

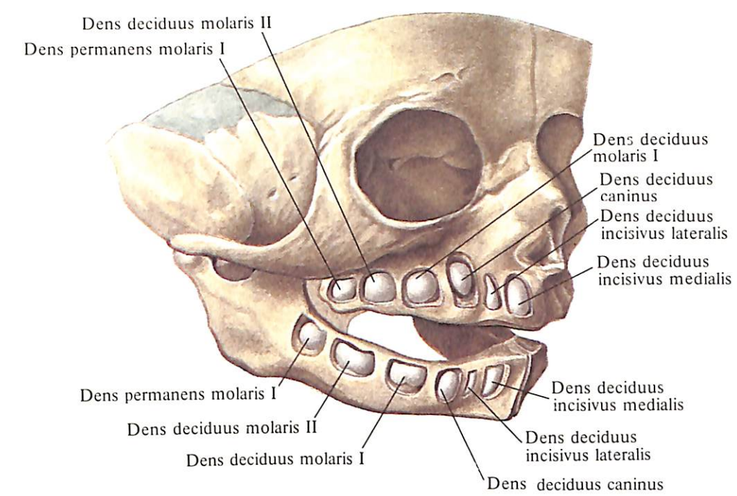

465. Лицевой череп новорожденного.
(Удалена часть костной ткани альвеолярных дуг верхней и нижней челюстей.)

466. Лицевой череп ребенка 5 лет.
(Удалена часть костной ткани альвеолярных дуг верхней и нижней челюстей; показаны корни молочных и зачатки постоянных зубов.)

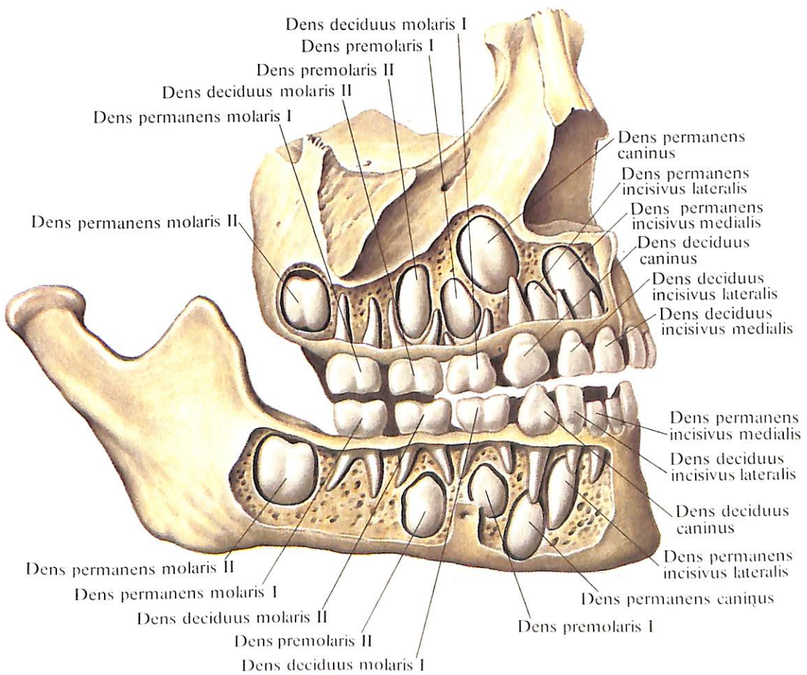

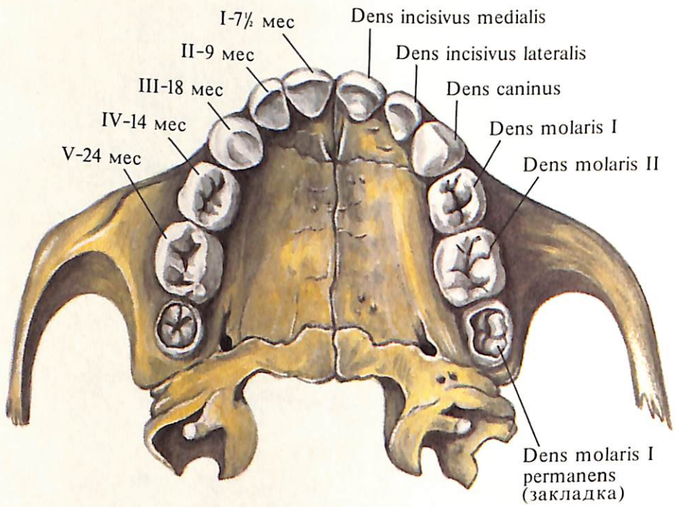

467. Молочные зубы, dentes decidui, верхней челюсти ребенка 4 лет; вид снизу.
Сроки прорезывания зубов (по С. С. Михайлову) и порядковые номера последних указаны на левой стороне рисунка.

468. Молочные зубы, dentes decidui, нижней челюсти ребенка 4 лет; вид сверху.
Сроки прорезывания зубов (по С. С. Михайлову) и порядковые номера последних указаны на левой стороне рисунка.

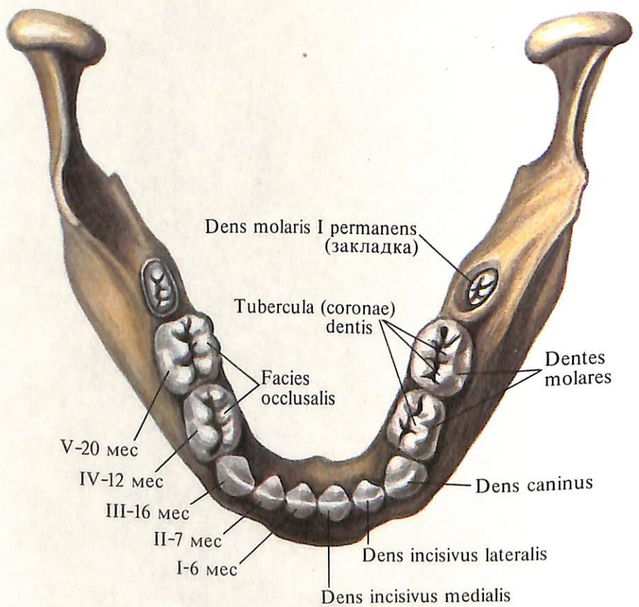

Постоянные зубы

Постоянные зубы, dentes permanentes (см. рис. 462–464, 470–478), числом 32, начинают прорезываться в 6–7 лет.

Часть из них прорезывается дополнительно к 20 молочным зубам, часть замещает выпадающие молочные зубы (см. рис. 473, 474).

Зубная формула постоянных зубов. Клиническая формула постоянных зубов записывается арабскими цифрами

$$\frac{8\ 7\ 6\ 5\ 4\ 3\ 2\ 1 \mid 1\ 2\ 3\ 4\ 5\ 6\ 7\ 8}{8\ 7\ 6\ 5\ 4\ 3\ 2\ 1 \mid 1\ 2\ 3\ 4\ 5\ 6\ 7\ 8}$$

На каждой половине верхней челюсти 2 резца (1, 2), 1 клык (3), 2 малых коренных (4, 5), 3 больших коренных (6, 7, 8); на всей челюсти 16 зубов. На каждой половине нижней челюсти также 2 резца, 1 клык, 2 малых коренных и 3 больших коренных; на всей челюсти 16 зубов.

Всего зубов у взрослого человека 16 + 16 = 32. Это записывается в виде формулы: $\frac{3\ 2\ 1\ 2 \mid 2\ 1\ 2\ 3}{3\ 2\ 1\ 2 \mid 2\ 1\ 2\ 3}$, указывающей на количество зубов в каждой группе.

Резцы, dentes incisivi, их всего 8, расположены по 4 на каждой челюсти, из них 2 медиальных и 2 латеральных. Коронки зубов долотообразные, имеют острый *режущий край, margo incisalis.* Вестибулярная поверхность коронки слегка выпуклая. На язычной поверхности, у шейки, находится *бугорок зуба, tuberculum dentis.* Контактная поверхность треугольная, так как коронка узкая у режущего края, а по направлению к шейке утолщается. Верхние резцы больше нижних; самыми большими являются верхние медиальные. Между коронкой и корнем различают *пояс, cingulum*, представляющий собой небольшое дугообразное возвышение, ограничивающее бугорок зуба и продолжающееся в *краевые гребешки, cristae marginales.* Корни резцов конусообразные, сдавлены с боков. На их контактных поверхностях располагаются слабо выраженные продольные бороздки.

Для отличия зубов правой и левой сторон используют три признака: 1) признак корня, 2) признак угла коронки и 3) признак кривизны эмали (см. рис. 475, 476, 478).

У резцов эти признаки проявляются следующим образом: 1) корень отклонен в сторону, соответствующую его положению; 2) латеральный угол, образованный латеральным и режущим краями, закруглен; 3) вестибулярная (лицевая) поверхность у медиального края выпуклая, по направлению к латеральному краю уплощается. Признак корня у резцов верхней зубной дуги ясно выражен, у нижних резцов непостоянен.

Молочные резцы внешне очень схожи с постоянными и отличаются только меньшими размерами. Коронка лопатообразная, со слаборазвитыми зубцами на режущем крае.

Клыки, dentes canini, всего их 4, расположены по одному на каждой челюсти непосредственно кнаружи от резцов. Для них характерны длинный корень и конусообразная коронка. Как и у резцов, на коронке можно различить четыре поверхности. Вестибулярная (лицевая) поверхность выпуклая, пятиугольная, наиболее широкая между концами режущего края. На язычной поверхности, у шейки зуба, хорошо выражен бугорок, переходящий в продольное возвышение, которое направляется к внутреннему углу режущего края. Этот бугорок у нижнего клыка не выражен. Режущий край образован сходящимися под углом продолжениями контактных поверхностей, поэтому поверхность смыкания треугольная. Корни одиночны, сдавлены с боков и имеют на боковых поверхностях продольные бороздки. Верхушка корня несколько отклонена латерально.

На язычной поверхности хорошо выражены *пояс, cingulum*, и *краевой гребешок, crista marginalis.*

Клыки верхнего зубного ряда отличаются от клыков нижней челюсти большей величиной, более широкой коронкой и более длинным корнем.

Молочные клыки очень похожи на постоянные; корни их закруглены и направлены в сторону первого коренного зуба.

Малые коренные зубы (премоляры), dentes premolares, их всего 8, располо-

469. Молочные зубы, dentes decidui, правые.
А – зубы верхней челюсти; Б – зубы нижней челюсти; 1, 3, 5, 7, 9 – вестибулярная (лицевая) поверхность; 2, 4 – режущий край; 6 – острие зуба; 8, 10 – поверхность смыкания.

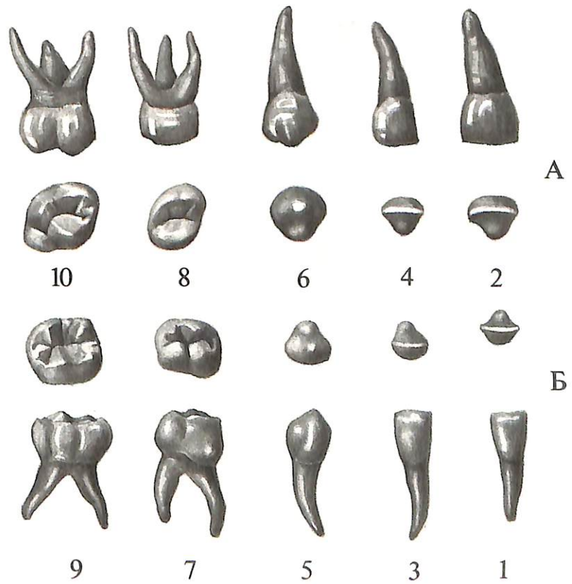

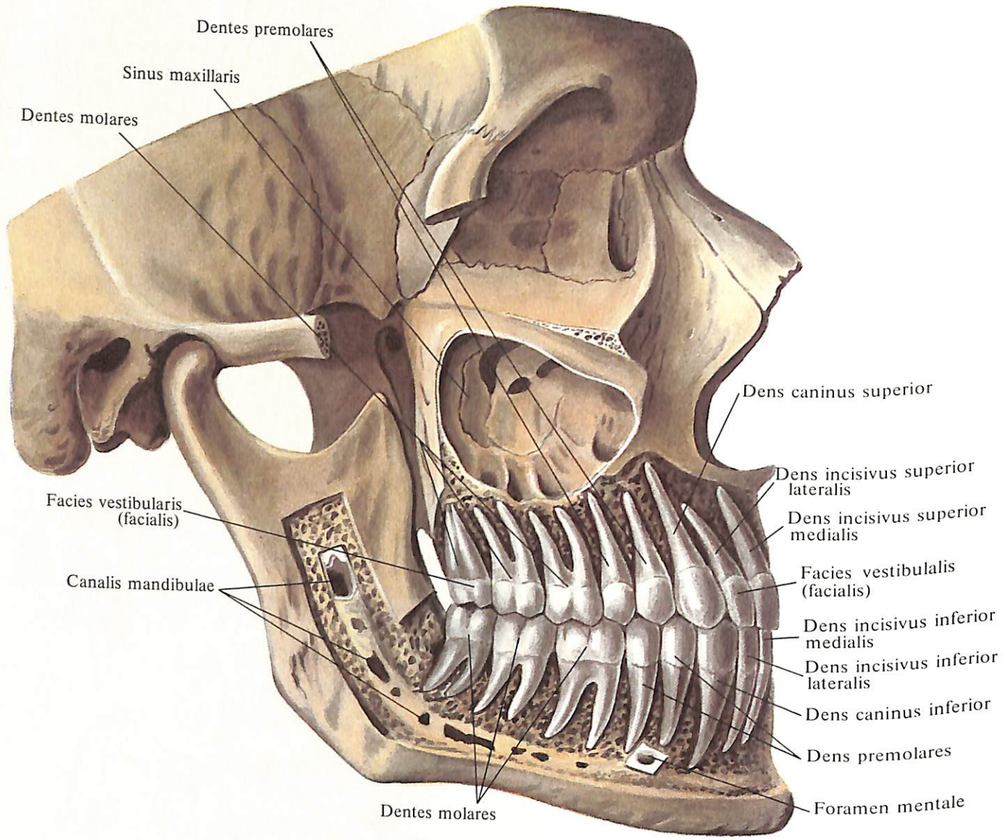

470. Постоянные зубы, dentes permanentes, верхней и нижней челюстей, правые; вид снаружи. ***(Наружная пластинка костного вещества альвеолярных дуг удалена; верхнечелюстная пазуха и частично канал нижней челюсти вскрыты.)***

жены кзади от клыка – по 2 с каждой стороны на каждой челюсти. Форма поверхности смыкания приближается к четырехугольной. Поверхность смыкания делится на 2 бугорка *поперечным гребешком, crista transversalis.* Наружный бугорок, вестибулярный (лицевой), развит лучше, чем внутренний, язычный. Бугорки у зубов верхней челюсти более массивные и четче отделены один от другого. Корень чаще одиночный, у первых верхних премоляров раздвоен. У малых коренных зубов нижнего зубного ряда корень конусообразный, а верхнего зубного ряда несколько сдавлен спереди назад и на передней и задней его поверхностях имеются продольные бороздки. В корне первого премоляра верхней челюсти два канала – щечный и язычный.

Большие коренные зубы (моляры), dentes molares, всего их 12, расположены кзади от малых коренных, по 3 с каждой стороны на каждой челюсти. Самый последний из них – *зуб мудрости, dens serotinus,* коронка его кубическая.

Поверхность смыкания верхних больших коренных зубов разделена на 4 бугорка бороздками, образующими

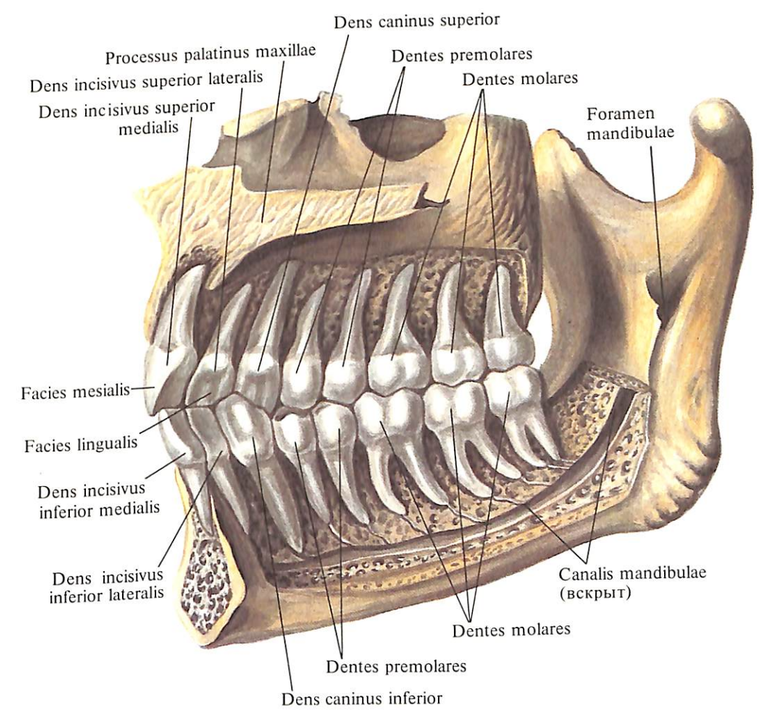

471. Постоянные зубы, dentes permanentes, верхней и нижней челюстей, правые; вид изнутри. ***(Внутренняя пластинка альвеолярных дуг удалена; канал нижней челюсти вскрыт.)***

букву Н: два щечных и два язычных бугорка. Возвышение эмали такого бугорка носит название *острие зуба, cuspis dentis,* оно заканчивается *верхушкой острия, apex cuspidis.* Поверхности каждого бугорка, конвергирующие к центральной части поверхности смыкания, представляют собой *треугольный гребешок, crista triangularis.*

Большие коренные зубы верхней челюсти имеют по три корня: один – язычный, верхушкой обращен в сторону твердого неба, два других – щечные, их верхушки направлены кзади. Величина трех больших коренных зубов уменьшается от первого к третьему.

Третий большой коренной зуб – зуб мудрости, dens serotinus, наименьший. Форма коронки может быть разнообразной. Варьирует и число корней, их может быть и больше, и меньше трех. Полость зуба велика и продолжается в каждый из бугорков. Каждый корень имеет одиночный канал.

Большие коренные зубы нижней челюсти больше таковых верхней челюсти. Поверхности смыкания у них разделены двумя бороздками на 4 бугорка. Два из них располагаются у

вестибулярного края, два – у язычного; только первый большой коренной зуб имеет 5 бугорков, три из которых находятся у вестибулярного края. Третий нижний большой коренной зуб (зуб мудрости), так же как такой же зуб верхней челюсти, весьма изменчив.

Моляры нижней челюсти имеют по 2 корня – передний и задний, сдавленные спереди назад. Передний корень идет почти в вертикальном направлении, задний направлен кзади. Полость зуба своими очертаниями соответствует коронке, продолжается в каждый бугорок. В переднем корне по 2 канала, а в заднем – один.

Величина всех моляров как верхней, так и нижней челюсти убывает спереди назад.

стами, а частично соприкасающиеся разноименные – *побочными антагонистами*.

Медиальные резцы нижней челюсти и зубы мудрости верхней не имеют побочных антагонистов.

Резцы верхнего зубного ряда при смыкании зубов, как правило, выступают над нижними резцами, частично их прикрывая.

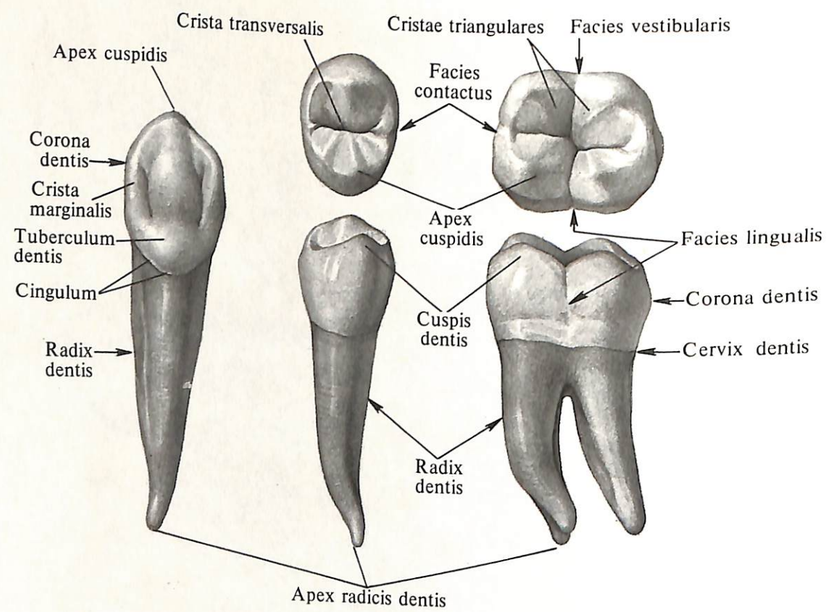

472. Постоянные зубы, dentes permanentes (полусхематично).

Молочные моляры, их восемь, по форме сходны с постоянными.

Соотношение между *верхней зубной дугой, arcus dentalis superior*, и *нижней зубной дугой, arcus dentalis inferior*, при наиболее плотном *смыкании, occlusio*, зубов (см. рис. 463, 470, 471) называется прикусом. При этом зубы одной челюсти соприкасаются с одноименными зубами другой челюсти. Каждый зуб верхней челюсти соприкасается также с зубом, расположенным латерально от одноименного зуба другой челюсти; по отношению к зубам нижней челюсти, наоборот, каждый зуб прикасается к зубу, расположенному медиально от одноименного.

Одноименные соприкасающиеся зубы называются *главными антагони-*

Врожденная щель между рядом расположенными зубами называется *диастемой, diastema*; чаще всего она встречается между верхними медиальными резцами.

Иннервация: зубы верхней челюсти – nn. alveolares superiores; rr. alveolares anteriores, medii et posteriores (plexus dentalis superior, rr. dentales superiores); зубы нижней челюсти – n. alveolaris inferior (rr. dentales inferiores).

Кровоснабжение: зубы верхней челюсти – aa. alveolares superiores anteriores et posteriores (rr. dentales); зубы нижней челюсти – a. alveolaris inferior (rr. dentales). Венозная кровь оттекает по одноименным венам, впадающим в v. facialis. Лимфатические сосуды от десен и зубов отводят лимфу к nodi lymphatici submandibulares, submentales и cervicales profundi.

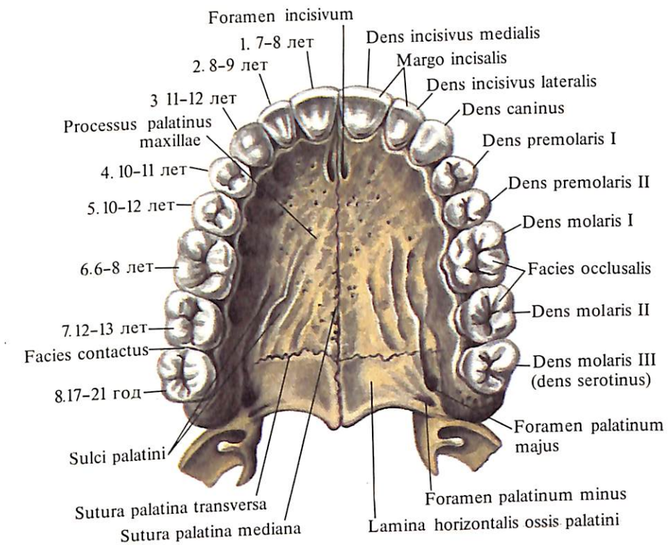

473. Постоянные зубы, dentes permanentes, верхней челюсти; вид снизу.
Сроки прорезывания зубов (по С. С. Михайлову) и порядковые номера последних указаны на левой стороне рисунка.

474. Постоянные зубы, dentes permanentes, нижней челюсти; вид сверху.
Сроки прорезывания зубов (по С. С. Михайлову) и порядковые номера последних указаны на левой стороне рисунка.

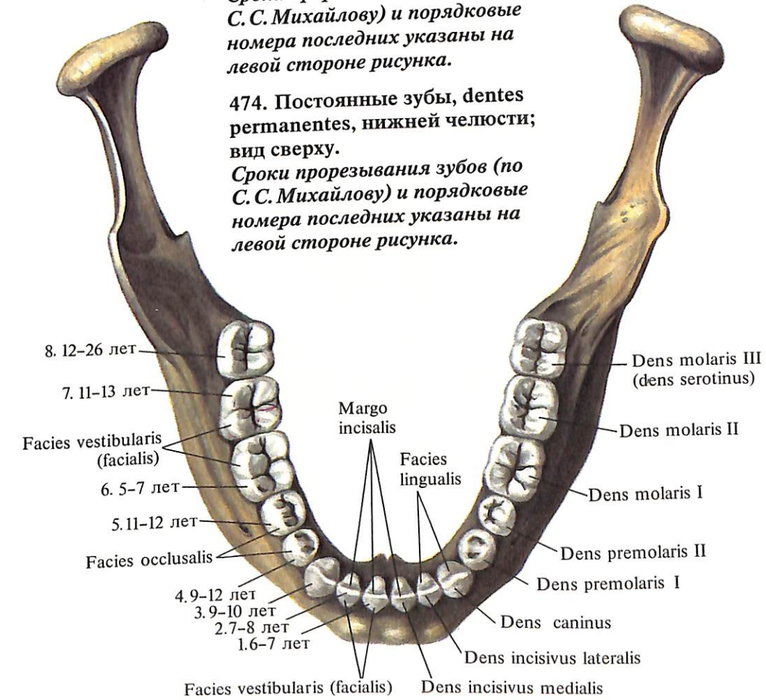

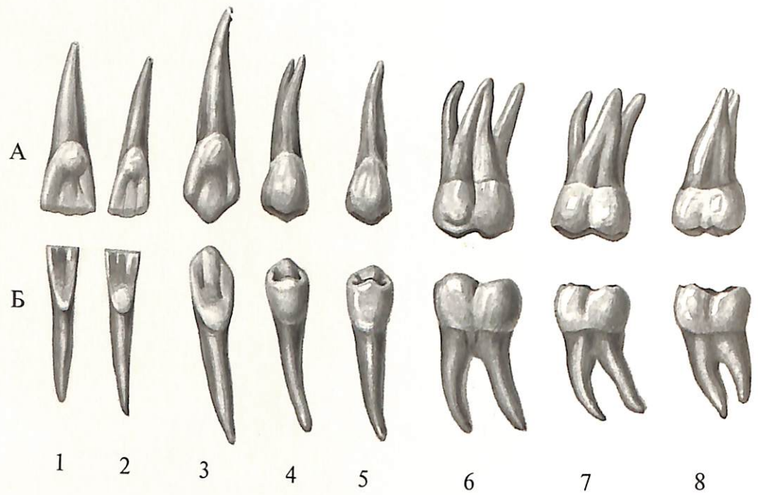

475. Постоянные зубы, dentes permanentes, правые. (Язычная поверхность.)

А – зубы верхней челюсти; Б – зубы нижней челюсти; 1 – медиальный резец; 2 – латеральный резец; 3 – клык; 4 – первый малый коренной зуб; 5 – второй малый коренной зуб; 6 – первый большой коренной зуб; 7 – второй большой коренной зуб; 8 – зуб мудрости (третий моляр).

476. Постоянные зубы, dentes permanentes, правые. (Медиальная поверхность.)

А – зубы верхней челюсти; Б – зубы нижней челюсти; 1 – медиальный резец; 2 – латеральный резец; 3 – клык; 4 – первый малый коренной зуб; 5 – второй малый коренной зуб; 6 – первый большой коренной зуб; 7 – второй большой коренной зуб; 8 – зуб мудрости (третий моляр).

477. Постоянные зубы, dentes permanentes, правые.
(Распил каждого зуба проведен в направлении от преддверия рта к языку.)

А – зубы верхней челюсти; Б – зубы нижней челюсти. 1 – медиальный резец; 2 – латеральный резец; 3 – клык; 4 – первый малый коренной зуб; 5 – второй малый коренной зуб; 6 – первый большой коренной зуб; 7 – второй большой коренной зуб; 8 – зуб мудрости (третий моляр).

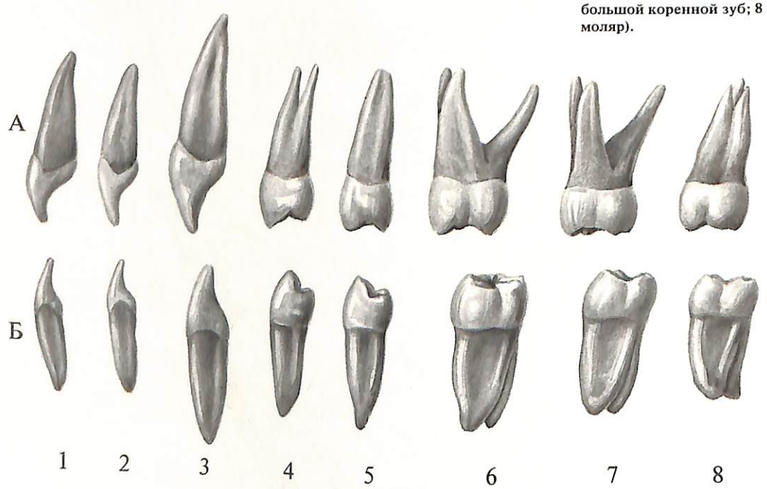

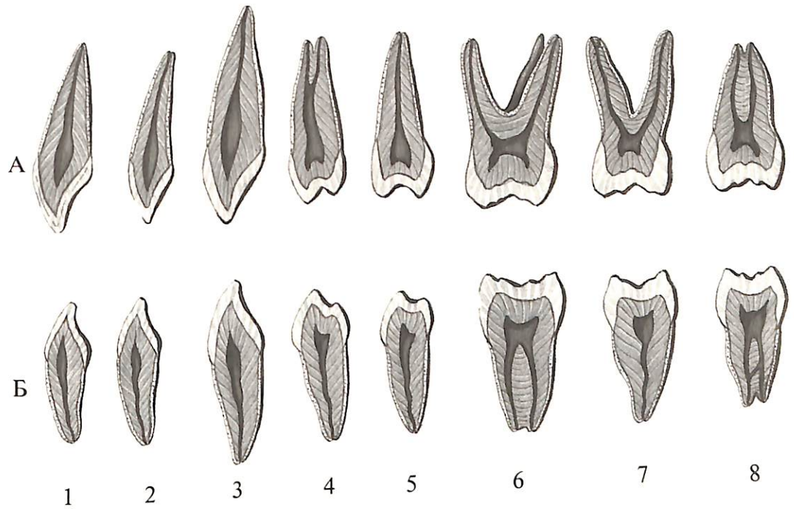

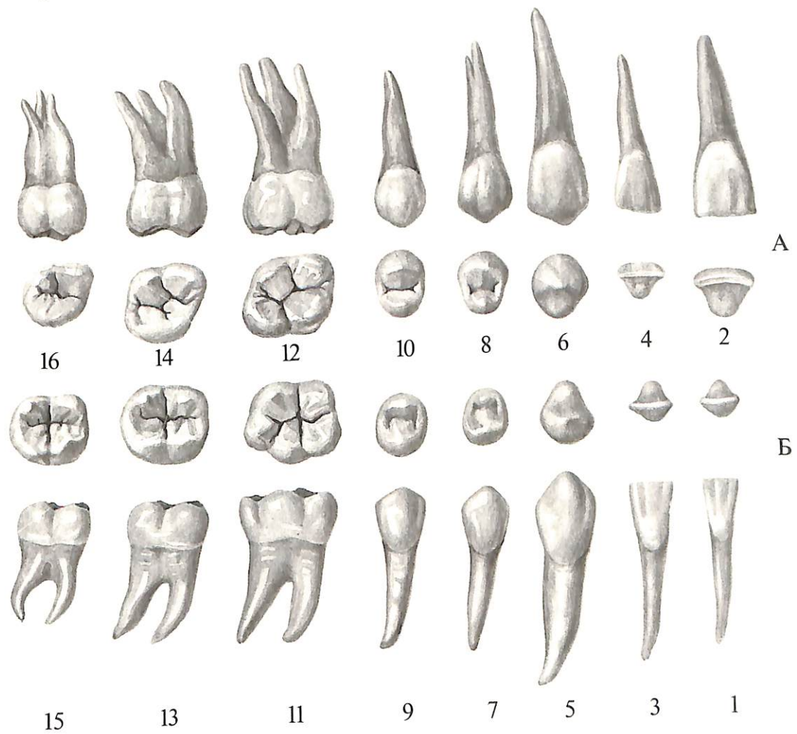

478. Постоянные зубы, dentes permanentes, правые.

А – зубы верхней челюсти; Б – зубы нижней челюсти; 1, 3, 5, 7, 9, 11, 13, 15 – вестибулярная (лицевая) поверхность; 2, 4 – режущий край; 6 – острие зуба; 8, 10, 12, 14, 16 – поверхность смыкания; 1, 2 – медиальный резец; 3, 4 – латеральный резец; 5, 6 – клык; 7, 8 – первый малый коренной зуб; 9, 10 – второй малый коренной зуб; 11, 12 – правый большой коренной зуб; 13, 14 – второй большой коренной зуб; 15, 16 – зуб мудрости (третий моляр).

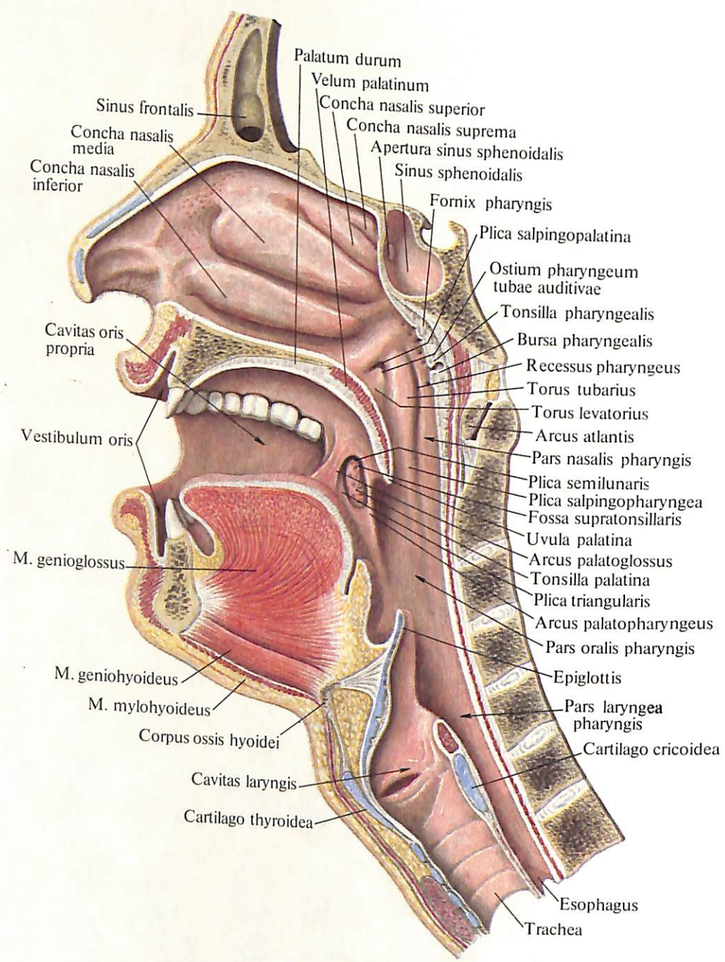

479. Полость глотки, cavitas pharyngis, правая сторона; вид изнутри.
(Сагиттальный распил вправо от перегородки носа.)

ГЛОТКА

Глотка, *pharynx* (рис. 479–487), является частью пищеварительной трубки, по которой пищевой комок из полости рта перемещается в пищевод. В то же время глотка является путем, по которому проходит воздух из полости носа в гортань и обратно (см. рис. 480).

Глотка расположена впереди шейного отдела позвоночного столба, своей задней стенкой прилегает к предпозвоночной пластинке шейной фасции и простирается от основания черепа до VI шейного позвонка, где, суживаясь, переходит в пищевод. Длина глотки 12–15 см.

Верхняя часть глотки сообщается с полостью носа и называется *носовой частью глотки (носоглотка), pars nasalis pharyngis.* Она соответствует I и II шейным позвонкам. Средняя ее часть сообщается с полостью рта и носит название *ротовой части глотки, pars oralis pharyngis.* Задняя стенка этой части глотки соответствует телу III шейного позвонка. Нижняя часть расположена позади гортани – это *гортанная часть глотки, pars laryngea pharyngis.* Ее задняя стенка соответствует уровню IV–VI шейного позвонка.

СТЕНКИ ГЛОТКИ

В глотке различают верхнюю стенку – *свод глотки, fornix pharyngis,* переднюю, заднюю и две боковые стенки. Свод глотки прикрепляется к наружной поверхности основания черепа по линии, идущей от глоточного бугорка к наружным отверстиям сонных каналов и далее вперед до основания медиальных пластинок крыловидных отростков клиновидной кости. В этой части глотка малоподвижна, так как сращена с костными образованиями черепа. В нижней части глотка благодаря окружающей ее хорошо развитой рыхлой соединительной ткани весьма подвижна.

Стенки глотки образованы слизистой оболочкой, подслизистой основой, мышечной оболочкой и адвентицией.

Слизистая оболочка, tunica mucosa, в области носоглотки покрыта реснитчатым эпителием, а в среднем и нижнем отделах – многослойным плоским. Она является продолжением слизи-

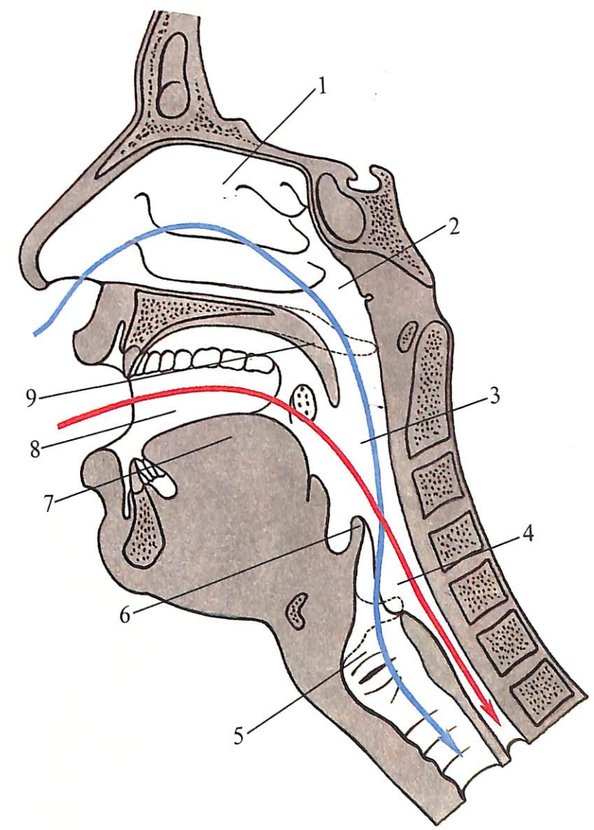

480. Схема дыхательного (синяя линия) и пищеварительного (красная линия) путей и их пересечение в области глотки.
1 – cavitas nasi; 2 – pars nasalis pharyngis; 3 – pars oralis pharyngis; 4 – pars laryngea pharyngis; 5 – cavitas laryngis; 6 – epiglottis; 7 – lingua; 8 – cavitas oris; 9 – palatum molle.

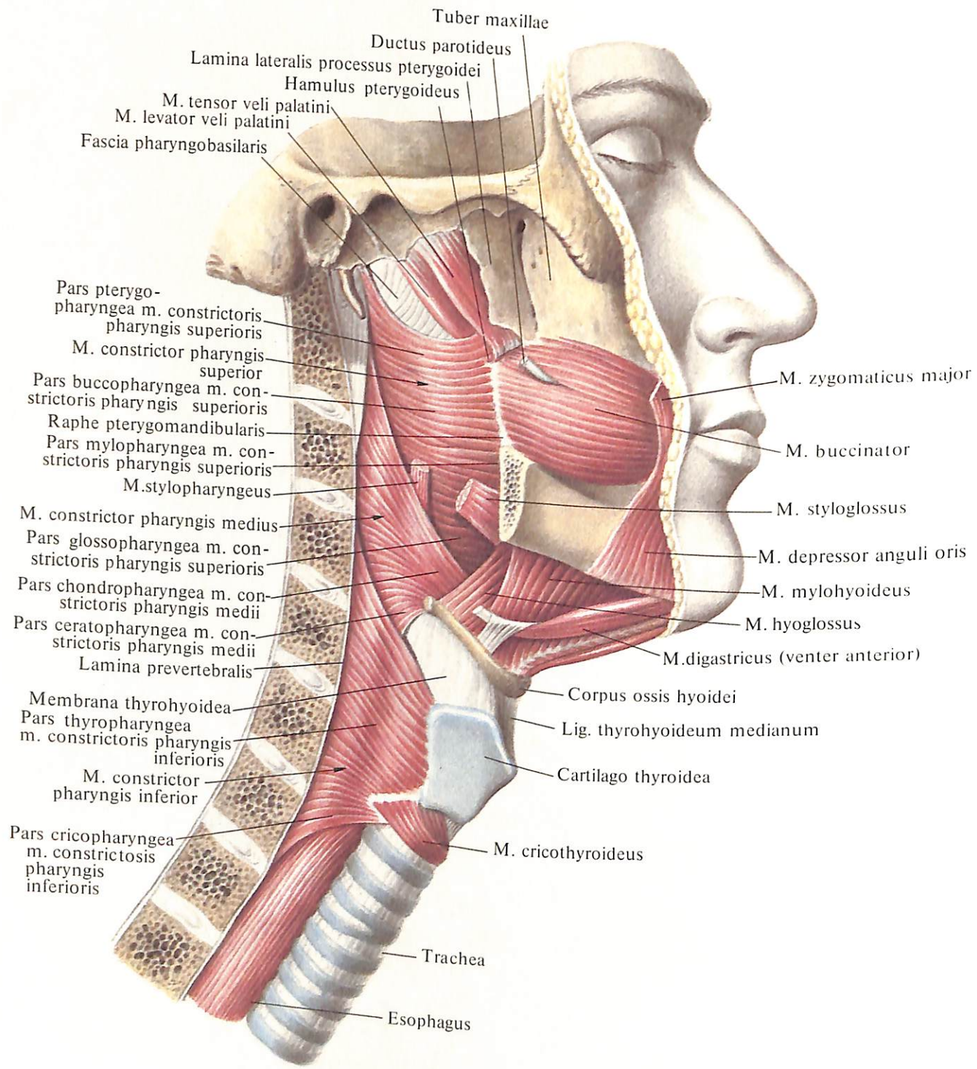

481. Мышцы глотки, mm. pharyngis; вид справа.

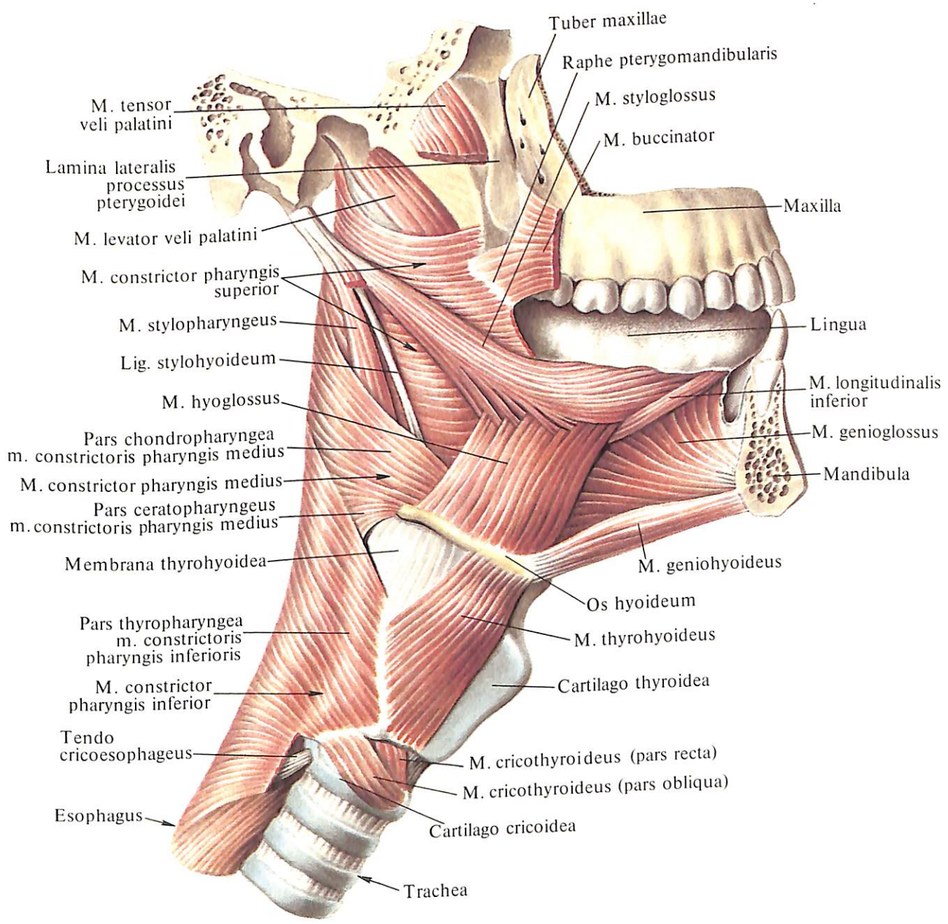

482. Мышцы глотки и языка, mm. pharyngis et lingua; вид справа.

стой оболочки полостей носа и рта, а внизу переходит в слизистую оболочку гортани и пищевода.

Подслизистая основа, tella submucosa, представлена плотной соединительнотканной пластинкой, которая в верхних отделах глотки более плотная и называется *глоточно-базилярной фасцией, fascia pharyngobasilaris.* Плотно срастаясь с ней, слизистая оболочка глотки не образует складок. Только в нижних участках глотки подслизистая основа построена из рыхлой соединительной ткани, благодаря чему слизистая оболочка глотки образует ряд продольных складок. В подслизистой основе залегают различной величины и формы *глоточные железы, glandulae pharyngeae,* протоки которых открываются на поверхности слизистой оболочки.

В различных участках подслизистой основы глотки образуются значительные скопления лимфоидной ткани.

Мышечная оболочка глотки, tunica muscularis pharyngis, образована пятью парами поперечно-полосатых мышц. Три из них являются *мышцами, сжимающими глотку (констрикторами), mm. constrictores pharyngis,* идущими в поперечном направлении. Все три пары этих мышц сходятся сзади по срединной линии, частично переходя на противоположную сторону и вплетаясь в продольно расположенный соединительнотканный пучок, начинающийся от глоточного бугорка и носящий название *шва глотки, raphe pharyngis.* Остальные две пары мышц – это мышцы, поднимающие глотку. Они идут в продольном направлении.

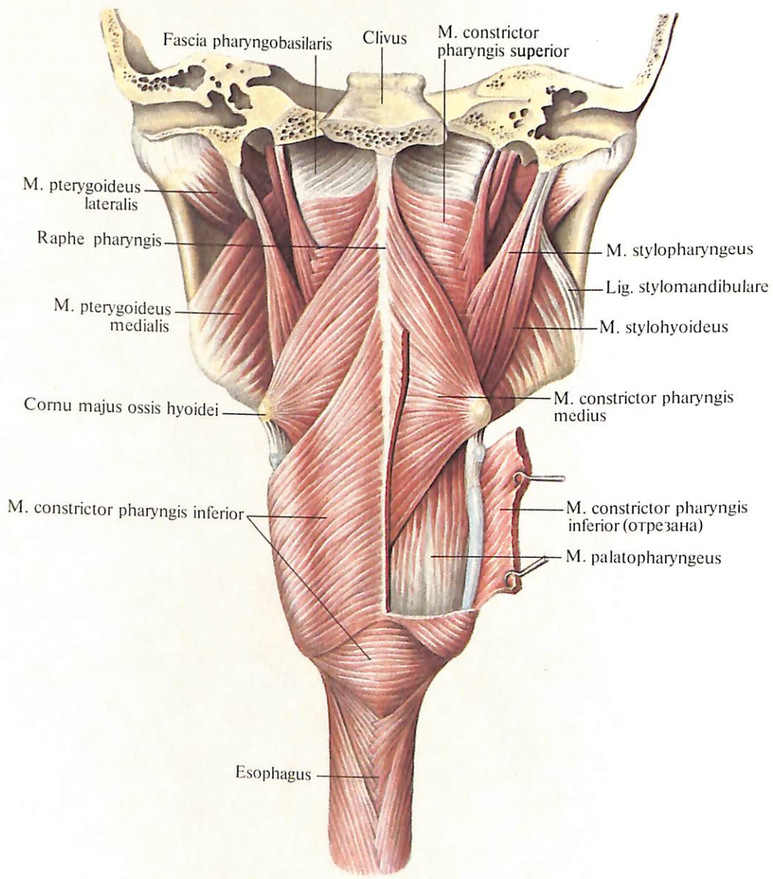

483. Мышцы глотки, mm. pharyngis; вид сзади.

К мышцам глотки относятся:

1. *Верхний констриктор глотки, m. constrictor pharyngis superior* (см. рис. 481–484), имеет форму четырехугольной пластинки. Начинается от нескольких участков, соответственно чему в ней различают четыре части:

1) *крылоглоточная часть, pars pterygopharyngea,* начинается от крючка и заднего края медиальной пластинки крыловидного отростка;

2) *щечно-глоточная часть, pars buccopharyngea,* начинается от крылонижнечелюстного шва, *raphe pterygomandibularis.* Эту часть глотки покрывает *щечно-глоточная фасция, fascia buccopharyngealis,* переходящая со щечной мышцы;

3) *челюстно-глоточная часть, pars mylopharyngea,* начинается от заднего конца челюстно-подъязычной линии тела нижней челюсти;

4) *языкоглоточная часть, pars glossopharyngea,* начинается от корня языка.

Мышечные пучки идут горизонтально по боковой стенке глотки на заднюю и соединяются с пучками мышцы противоположной стороны в шве глотки. Верхний край мышцы не доходит до основания черепа, и участок стенки глотки, лишенный мышечного слоя, состоит из утолщенной фиброзной основы глотки – это *глоточно-базилярная фасция, fascia pharyngobasilaris.*

2. *Средний констриктор глотки, m. constrictor pharyngis medius* (см. рис. 481–483), состоит из двух частей:

1) *хрящеглоточная часть, pars chon-*

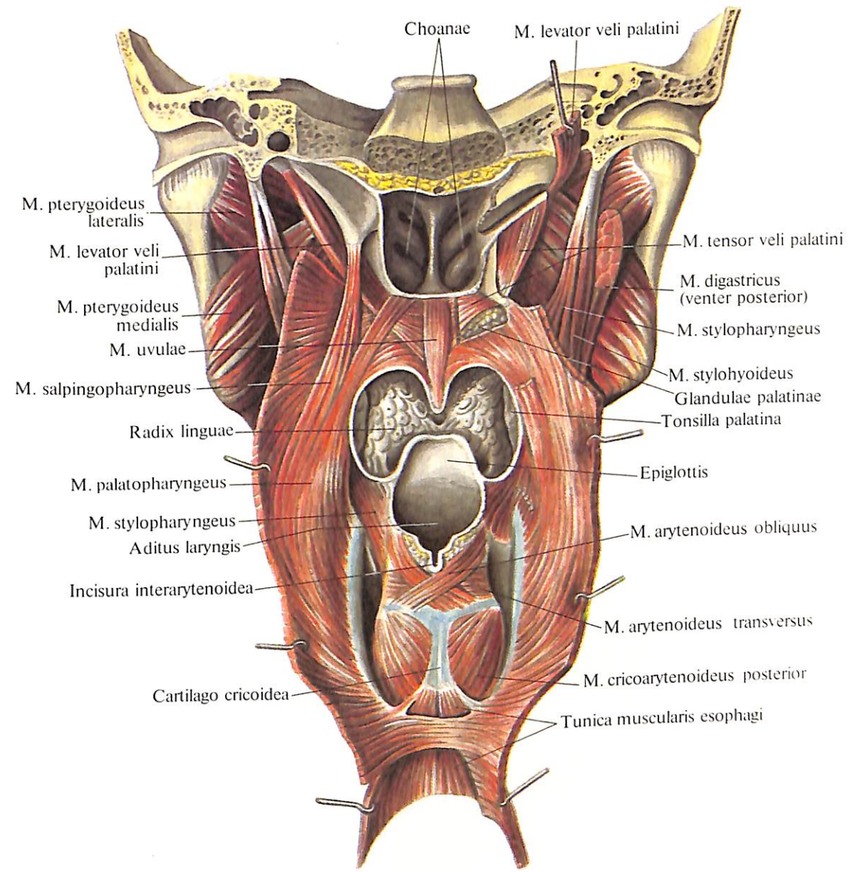

484. Мышцы глотки, mm. pharyngis; вид изнутри.
(Задняя стенка глотки вскрыта сагиттально-срединным разрезом, слизистая оболочка удалена.)

dropharyngea, берет начало от малого рога подъязычной кости;

2) *рожково-глоточная часть, pars ceratopharyngea*, начинается от большого рога подъязычной кости.

Мышца имеет форму треугольной пластинки, широкое основание которой расположено по шву глотки, а вершина обращена к подъязычной кости. Верхние пучки ее частично прикрывают m. constrictor pharyngis superior.

3. *Нижний констриктор глотки, m. constrictor pharyngis inferior* (см. рис. 481–483), плоский, прикрывает частично m. constrictor pharyngis medius, состоит из двух частей:

1) *щитоглоточная часть, pars thyropharyngea*, начинается от наружной поверхности пластинки щитовидного хряща гортани;

2) *перстне-глоточная часть, pars cricopharyngea*, начинается от боковой поверхности перстневидного хряща гортани.

Мышечные пучки, расходясь веерообразно, соединяются по шву глотки с пучками одноименной мышцы противоположной стороны.

Функция: все мышцы сужают просвет глотки.

4. *Шилоглоточная мышца, m. stylopharyngeus* (см. рис. 482–484), узкая, длинная, начинается от шиловидного отростка височной кости, идет вниз вдоль стенки глотки, проникает в нее между m. constrictor pharyngis superior и m. constrictor pharyngis medius и, разделяясь на пучки, вплетается в стенку

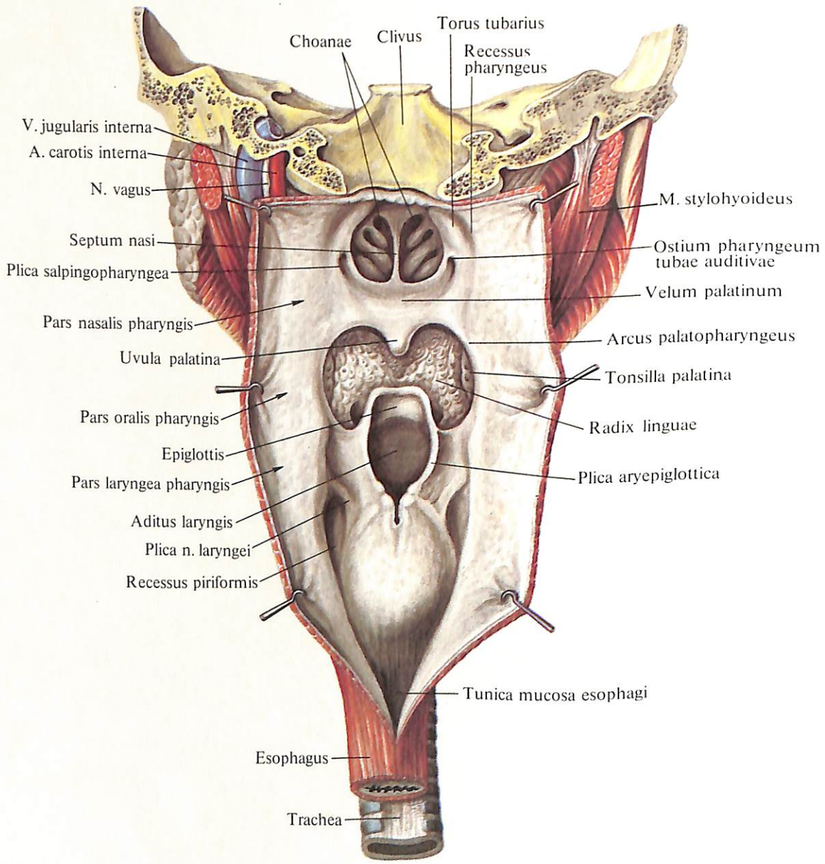

485. Полость глотки, cavitas pharyngis; вид изнутри.
(Задняя стенка глотки вскрыта сагиттально-срединным разрезом.)

глотки, а часть пучков достигает хрящей гортани.

Функция: поднимает глотку и гортань.

5. *Небно-глоточная мышца, m. palatopharyngeus* (см. рис. 484) (см. «Мышцы неба и зева»).

Снаружи мышечную оболочку глотки покрывает *соединительнотканная оболочка* – адвентиция, *adventitia*, переходящая в соединительнотканную (адвентициальную) оболочку пищевода.

ПОЛОСТЬ ГЛОТКИ

Носовая часть глотки, *pars nasalis pharyngis*, простирается от свода глотки до мягкого неба. Спереди в нее открываются задние отверстия полости носа – *хоаны, choanae*.

На боковой стенке с каждой стороны, на уровне прикрепления заднего конца нижней носовой раковины, находится воронкообразное *глоточное отверстие слуховой трубы, ostium pharyngeum tubae auditivae*. Через слуховую трубу полость глотки соединяется с полостью среднего уха.

В области глоточного отверстия слуховой трубы слизистая оболочка образует две сходящиеся над отверстием складки. В задней складке заложен хрящ слуховой трубы, образующий *трубный валик, torus tubarius*. Трубный валик продолжается в постепенно истончающуюся складку слизистой оболочки – *трубно-глоточную складку, plica salpingopharyngea*. Книзу от глоточного отверстия слуховой трубы опреде-

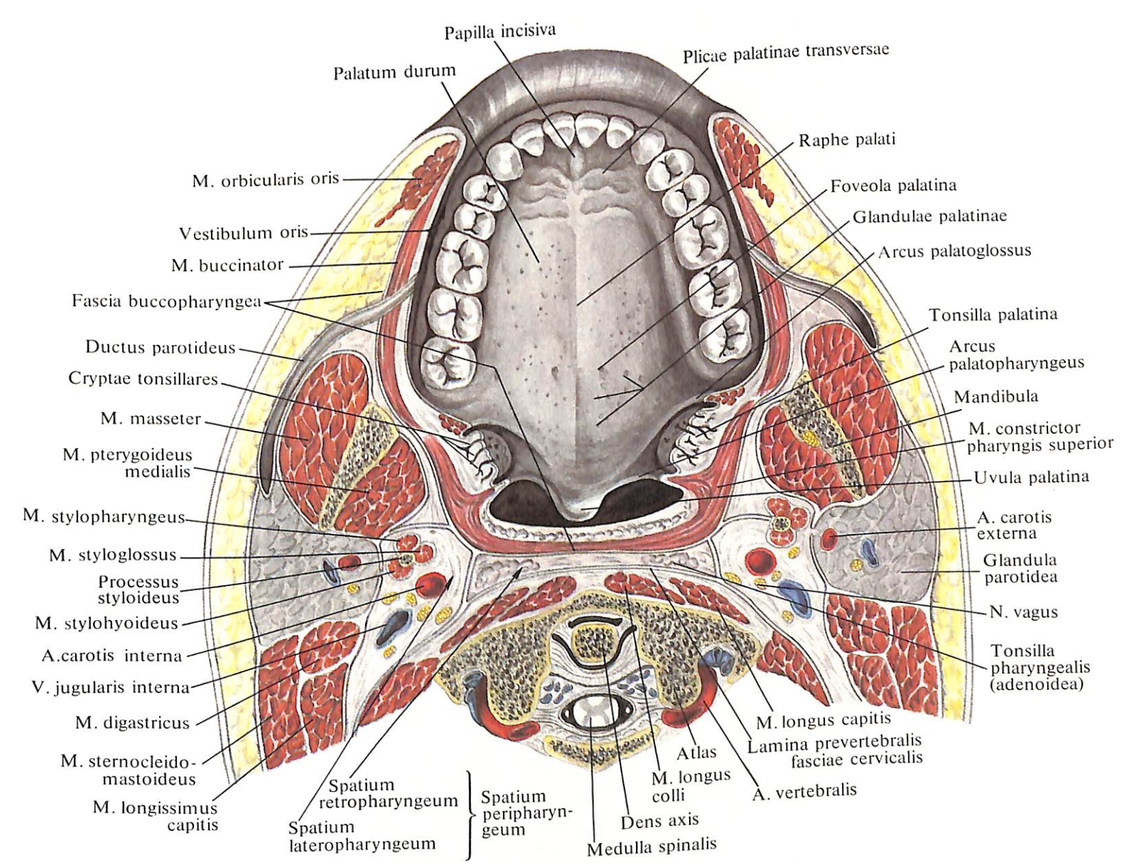

486. Полость рта, cavitas oris; твердое и мягкое небо, palatum durum et palatum molle; вид снизу.
(Горизонтальный распил головы и шеи на уровне I шейного позвонка.)

ляется *валик мышцы, поднимающей небную занавеску, torus levatorius.* От передневерхнего края трубного валика к мягкому небу тянется *трубно-небная складка, plica salpingopalatina.* Кзади от него находится небольшое углубление – *глоточный карман, recessus pharyngeus.*

Лимфоидная ткань носовой части глотки образует скопления – *глоточную (аденоидную) миндалину, tonsilla pharyngealis (adenoidea)* (см. рис. 479), и две *трубные миндалины, tonsilae tubariae.* Глоточная миндалина имеет такое же строение, как и небная миндалина. Ее поверхность, обращенная в полость глотки, покрыта *миндаликовыми ямочками, fossulae tonsillares,* в которые открываются извилистые углубления – *миндаликовые крипты, cryptae tonsillares,* расположенные в строме миндалины. В глубине срединного кармана глоточной миндалины иногда открывается дивертикул – *глоточная сумка, bursa pharyngealis.* Трубная миндалина представляет собой группу фолликулов, залегающих вокруг глоточного отверстия слуховой трубы.

Миндалины: язычная, небные, трубные и глоточная – вместе образуют лимфоэпителиальное кольцо.

Ротовая часть глотки, *pars oralis pharyngis,* простирается от уровня мягкого неба до входа в гортань. При глотании полость ротовой части глотки отделяется от полости ее носовой части мягким небом, принимающим при этом горизонтальное положение. Спереди полость ротовой части глотки через перешеек зева сообщается с полостью рта.

Гортанная часть глотки, *pars laryngea pharyngis,* продолжается от входа в гортань до нижнего края перстневидного хряща гортани, на уровне которого она переходит в пищевод. На передней ее стенке находится *вход в гортань, aditus laryngis,* через который полость сообщается с *полостью гортани, cavitas laryngis.* В полости гортанной части глотки, между внутренней поверхностью щитовидного хряща гортани и черпалонадгортанной складкой, имеется углубление – plica aryepiglottica, – *грушевидный карман, recessus piriformis.* Здесь слизистая оболочка образует *складку гортанного нерва, plica nervi laryngei,* над верхним гортанным нервом n. laryngeus superior.

ОКОЛОГЛОТОЧНАЯ КЛЕТЧАТКА

Глотка окружена значительным количеством рыхлой соединительной ткани, заполняющей *окологлоточное клетчаточное пространство, spatium peripharyngeum.* Оно делится на заглоточное и боковые окологлоточные пространства (см. рис. 486).

Заглоточное пространство, spatium retropharyngeum, представляет собой щель, ограниченную спереди *щечно-глоточной фасцией, fascia buccopharyngealis,* а сзади – *предпозвоночной пластинкой шейной фасции, lamina prevertebralis fasciae cervicalis.* Вверху заглоточное пространство достигает основания черепа, а книзу переходит в *позадивисцеральное пространство, spatium retroviscerale,* шеи. В заглоточном пространстве залегают заглоточные лимфатические узлы.

Боковое окологлоточное пространство, spatium lateropharyngeum, парное. Боковая стенка глотки и мышца, подщечно-глоточной фасции на медиальную крыловидную мышцу. Между мышцей, поднимающей и мышцей, напрягающей небную занавеску, клетчатка бокового окологлоточного пространства сообщается со скоплением клетчатки под слизистой оболочкой миндаликовой ямки, небно-язычной и крыловидно-нижнечелюстной складок. Вверху боковое окологлоточное пространство достигает основания черепа, а снизу ограничено фасциальным футляром поднижнечелюстной железы.

Границей между заглоточным и боковым окологлоточным пространствами служит плотная фасция, натянутая между шиловидным отростком, основанием черепа, шилоглоточной мышцей и стенкой глотки. Эта фасция окутывает внутреннюю сонную артерию, внутреннюю яремную вену и блуждающий нерв, продолжаясь на шею в виде *сонного влагалища, vagina carotica.*



487. Железы глотки, glandulae pharyngis (препарат В.Малишевской).
[Группа желез (А) и изолированная железа (Б) из тотально окрашенной стенки глотки.]

Иннервация: plexus phyrangeus, образованный n. glossopharyngeus, n. vagus и truncus sympathicus (rr. laryngopharyngei).

Кровоснабжение: a. pharyngea ascendens (a. facialis), rr. pharyngeales (a. thyroidea inferior), глоточные ветви a. palatina descendens (a. maxillaris), rr. tonsillares (a. facialis). Венозная кровь оттекает в plexus pharyngeus, затем направляется в v. pharyngeus, откуда поступает в v. jugularis interna. Лимфатические сосуды подходят к nodi lymphatici cervicales laterales profundi, retropharyngeales, paratracheales (cervicales anteriores profundi).

ПИЩЕВОД

***Пищевод**, esophagus,* имеет вид трубки, соединяющей глотку с желудком (рис. 488–491). Место перехода глотки в пищевод у взрослого соответствует уровню VI шейного позвонка или нижнему краю перстневидного хряща, а место перехода в желудок проецируется на уровне XI грудного позвонка. У живого человека эти границы могут изменяться при запрокидывании головы, глубоком вдохе или опущении желудка. Длина пищевода – до 25 см.

Небольшая часть пищевода залегает в области шеи, далее пищевод через верхнюю апертуру грудной клетки опускается в грудную полость, а затем, пройдя последнюю, через пищеводное отверстие диафрагмы проникает в полость живота, переходя в кардиальную часть желудка (см. рис. 489). В связи с этим в пищеводе различают три части: шейную часть, pars cervicalis, грудную часть, pars thoracica, и брюшную часть, pars abdominalis.

Шейная часть, pars cervialis, располагается от уровня VI шейного позвонка до I–II грудного. Длина ее колеблется от 5 до 8 см.

Грудная часть, pars thoracica, имеет наибольшую длину – 15–18 см и заканчивается на уровне IX–X грудных позвонков, т.е. у места вхождения пищевода в пищеводное отверстие диафрагмы.

Брюшная часть, pars abdominalis, наиболее короткая, длина ее 1–3 см.

Пищевод лежит впереди позвоночного столба и на своем пути имеет 4 изгиба: два – в сагиттальной плоскости и два – во фронтальной плоскости.

Начальный отдел пищевода располагается почти строго по срединной линии. На уровне II грудного позвонка пищевод отклоняется влево, занимая в области III и IV позвонков крайнее левое положение. Затем на уровне V позвонка он вновь залегает по срединной линии, а ниже заходит несколько вправо от нее. Изгиб вправо простирается до VIII грудного позвонка. Направляясь книзу, пищевод на уровне от VIII до X позвонка снова переходит на левую сторону. Эти два изгиба лежат во фронтальной плоскости. Первый изгиб в сагиттальной плоскости пищевод

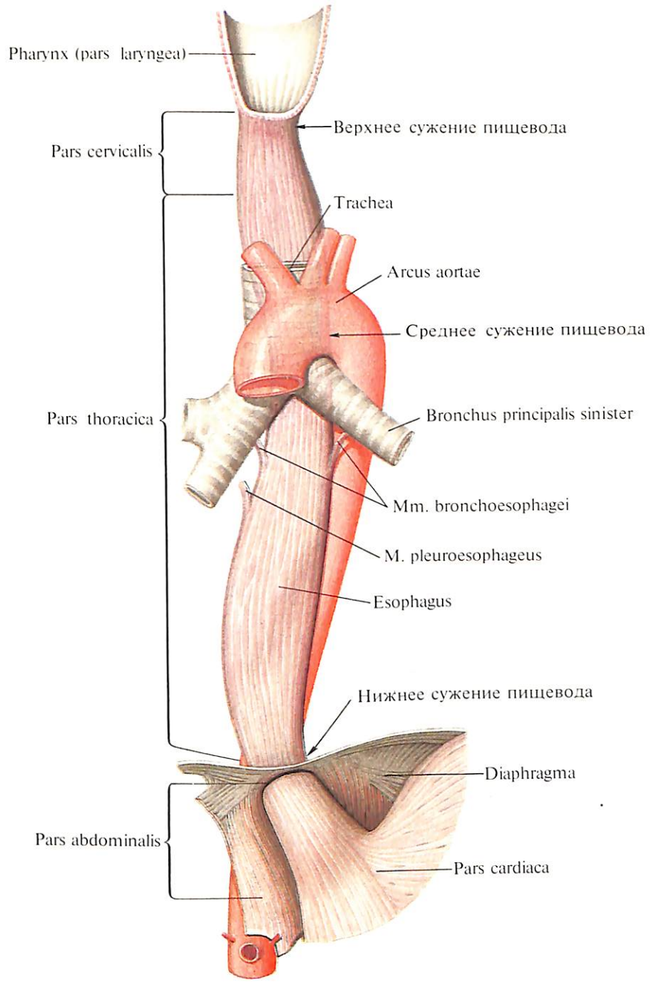

488. Пищевод, esophagus; вид спереди.

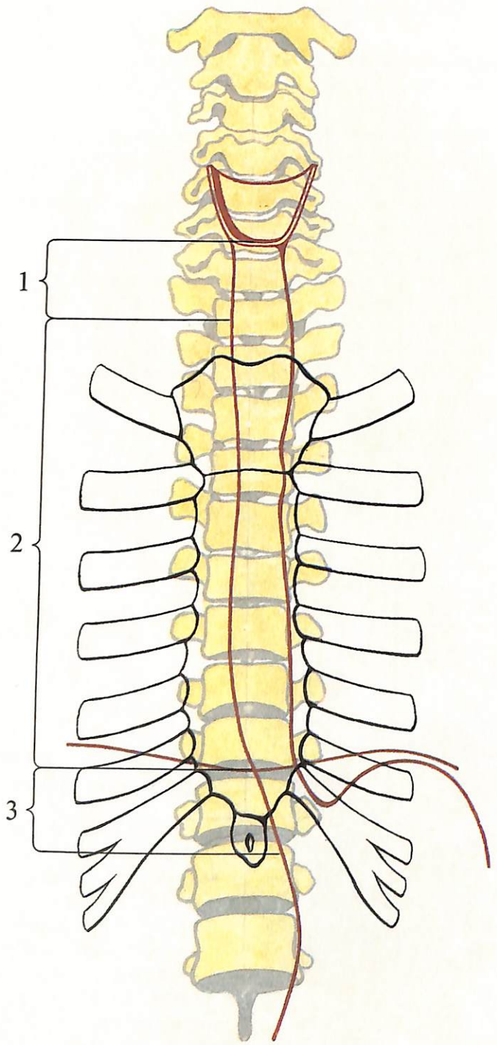

489. Скелетотопия пищевода (схема).

1 – pars cervicalis; 2 – pars thoracica; 3 – pars abdominalis.

делает под бифуркацией трахеи – здесь он отклоняется кзади. Второй изгиб в этой плоскости отмечается на уровне VIII–IX позвонков, соответственно месту перехода пищевода через диафрагму – здесь пищевод отклоняется кпереди.

По своему ходу пищевод примыкает к ряду органов.

Шейная часть пищевода своей задней поверхностью лежит на предпозвоночной пластинке, а передняя поверхность прилегает к перепончатой стенке трахеи. С боков к пищеводу в этом отделе близко подходят общие сонные артерии и возвратные гортанные нервы.

Грудная часть пищевода своей задней поверхностью также залегает вдоль позвоночника, а верхняя треть передней поверхности прилегает к перепончатой стенке трахеи. Затем на уровне IV–V позвонков пищевод передней поверхностью прилежит к дуге аорты, а ниже последней примыкает к задней поверхности левого бронха, соединяясь с ним при помощи слаборазвитой *бронхопищеводной мышцы, m. bronchoesophageus.* Мышца парная, непостоянная, представляет собой мышечно-эластичное растяжение, прикрепляющееся к задней поверхности главного бронха.

В нижней трети пищевод касается участка перикарда, соответствующего левому предсердию и левому желудочку, и, направляясь вниз, спирально огибает аорту, переходя в брюшную часть. Последняя прикрыта спереди участком левой доли печени. Вдоль нижнего отдела грудной части пищевода к его задней поверхности прилежит задний блуждающий ствол X пары, а к передней – передний блуждающий ствол.

Просвет пищевода неодинаков. На всем протяжении его принято различать три сужения и два расширения. Первое сужение находится на месте перехода глотки в пищевод, второе – там, где пищевод прилегает к дуге аорты, и третье – в месте прохождения через пищеводное отверстие диафрагмы. Между указанными сужениями имеются два расширения.

Стенка пищевода имеет три оболочки: слизистую, мышечную и адвентициальную (см. рис. 447, А; 490); брюшная часть покрыта серозной оболочкой.

Слизистая оболочка, tunica mucosa, покрыта многослойным плоским эпителием. Толща слизистого слоя образована рыхлой клетчаткой и развитой *мышечной пластинкой слизистой оболочки, lamina muscularis mucosae,* состоящей из гладких волокон, роль которых сводится к сокращению слизистой оболочки при уменьшении просвета пищевода.

490. Поперечный срез пищевода.

1 – tunica mucosa (а – epithelium, б – lamina muscularis mucosae, в – lamina propria mucosae); 2 – tela submucosa; 3 – glandulae esophageae; 4 – tunica muscularis (а – stratum circulare tunicae muscularis, б – stratum longitudinale tunica muscularis); 5 – tunica adventitia.

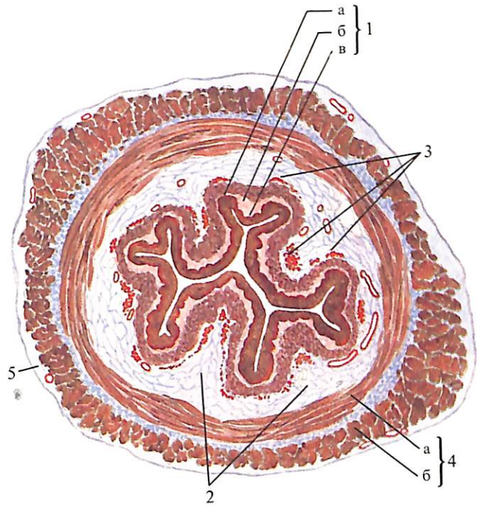

491. Пищевод, вид справа; рентгенограмма.

1 – верхнее сужение пищевода; 2 – переднее средостение; 3 – нижнее сужение пищевода; 4 – купол диафрагмы; 5 – грудина; 6 – молочная железа; 7 – заднее средостение.

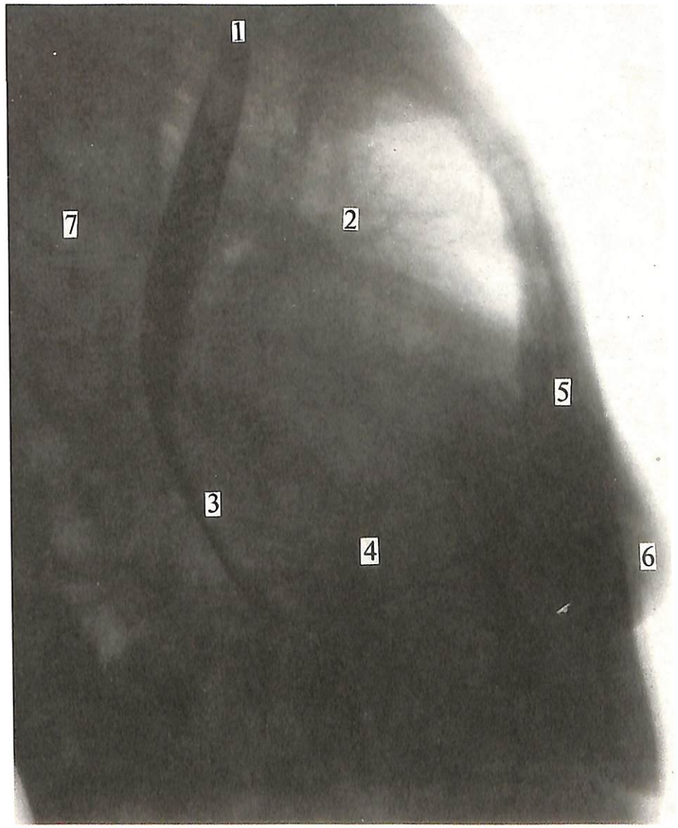

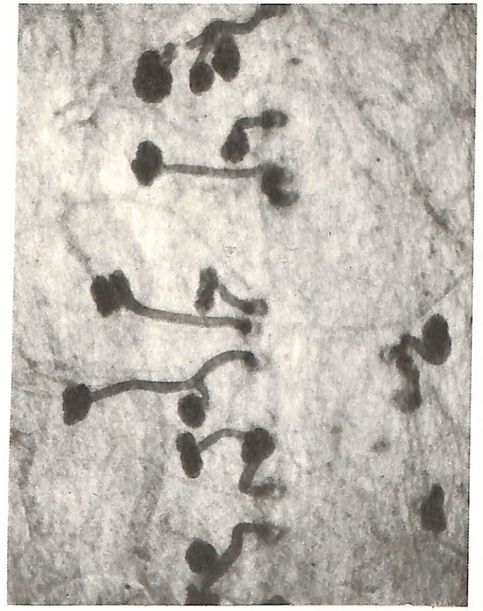

А

Б

492. Железы пищевода (препарат Ф. Зиновьевой); фотография.
(Группа желез из тотально окрашенной стенки пищевода.)

На поперечном срезе просвет пищевода имеет вид звездчатой щели благодаря сжатым стенкам и хорошо выраженным продольным складкам. Величина складок обусловлена значительным развитием рыхлой соединительной ткани, образующей *подслизистую основу, tela submucosa.* Последняя залегает между слизистой и мышечной оболочками. В подслизистой основе располагается множество сосудов, *желез пищевода, glandulae esophageae* (рис. 492), протоки которых открываются на поверхности слизистой оболочки, и одиночные лимфатические фолликулы.

Мышечная оболочка, tunica muscularis, состоит из двух слоев: внутреннего – циркулярного и наружного – продольного.

В межмышечном слое, в его рыхлой соединительной ткани, располагаются сосудистые сети и нервные сплетения.

В верхней трети пищевода мышечные слои представлены поперечно-полосатой мускулатурой, которая в средней трети переходит в гладкую; нижняя треть пищевода состоит исключительно из гладких мышечных волокон. Мышечные слои развиты неравномерно. Так, продольный слой складывается из волокон, обособляющихся в верхней части пищевода в *перстне-пищеводное сухожилие, tendo cricoesophageus,* парное, которое прикрепляется к нижнему краю пластинки перстневидного хряща гортани. Поэтому в начальной части пищевода остается участок без продольного слоя. Круговой слой стенки пищевода в верхних отделах является продолжением мускулатуры глотки, а внизу переходит в круговые и косые волокна мышечной стенки желудка. На отдельных участках пищевода можно видеть слаборазвитый продольный слой, залегающий кнутри от кругового.

На уровне ворот легких от пищевода отходит парная *плевропищеводная мышца, m. pleuroesophageus,* состоящая главным образом из гладких мышечных волокон. Слева мышца соединяет аорту и пищевод с медиастинальной плеврой на уровне бифуркации бронхов, а справа отходит от нижней трети грудной части пищевода и подходит к правой медиастинальной плевре.

Адвентициальная оболочка, tunica adventitia, образована рыхлой соединительной тканью, содержащей незначительное количество эластических волокон. При посредстве этой оболочки пищевод фиксируется к другим органам, залегающим вокруг него в заднем средостении. В толще этой оболочки проходят основные кровеносные сосуды, осуществляющие кровоснабжение пищевода, лимфатические сосуды, несущие лимфу от стенок пищевода, а также нервные стволы блуждающих нервов, образующие здесь сплетения.

Иннервация: plexus esophageus (n. vagus и truncus sympathicus) является источником мощных внутристеночных сплетений пищевода.

Кровоснабжение: шейная часть – rr. esophageales от a. thyreoidea inferior; грудная часть – rr. esophageales от aorta thoracica, брюшная часть – rr. esophageales от a. gastrica sinistra и a. phrenica inferior sinistra. Венозная кровь оттекает от шейной части в v. thyreoidea inferior, а затем в v. brachiocephalica; от грудной части – в v. azygos и v. hemiazygos; от брюшной части – в v. gastrica sinistra, а затем в v. portae. Лимфа оттекает от шейной части в nodi lymphatici tracheobronchiales superiores et inferiores, paratracheales и paravertebrales; от грудной части – в nodi lymphatici tracheobronchiales inferiores и mediastinales posteriores; от брюшной части – в anulus lymphatici cardii.

ЖЕЛУДОК

Желудок, *gaster (ventriculus)* (рис. 493–502; см. рис. 539), располагается в верхней левой (5/6) и в правой (1/6) частях брюшной полости; длинная ось его идет слева сверху и сзади вправо вниз и вперед и находится почти во фронтальной плоскости. Форма и размеры желудка изменчивы и зависят от степени его наполнения, функционального состояния мускулатуры его стенок (сокращение, расслабление).

Форма желудка изменяется также в зависимости от возраста. Принято различать 3 формы желудка: форму рога, форму чулка и форму крючка.

Левая часть желудка располагается слева под диафрагмой, а узкая правая – под печенью. Длина желудка

493. Желудок; рентгенограмма.

1 – дно (свод) желудка; 2 – малая кривизна желудка; 3 – большая кривизна желудка; 4 – тело желудка (контрастное вещество между складками слизистой оболочки); 5 – нижний полюс желудка; 6 – перистальтическая волна; 7 – привратник (пилорус); 8 – ампула двенадцатиперстной кишки; 9 – подвздошный гребень; Th_{XII} – XII грудной позвонок; L_I – I поясничный позвонок; L_{II} – II поясничный позвонок.

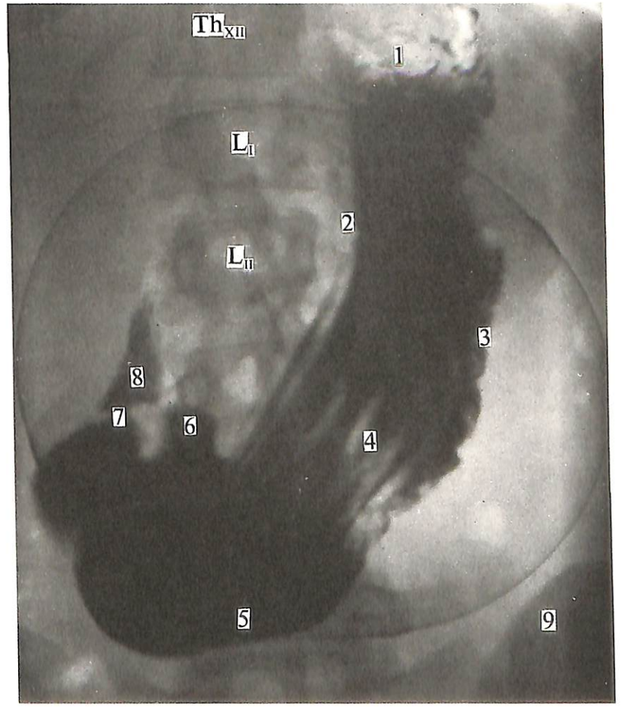

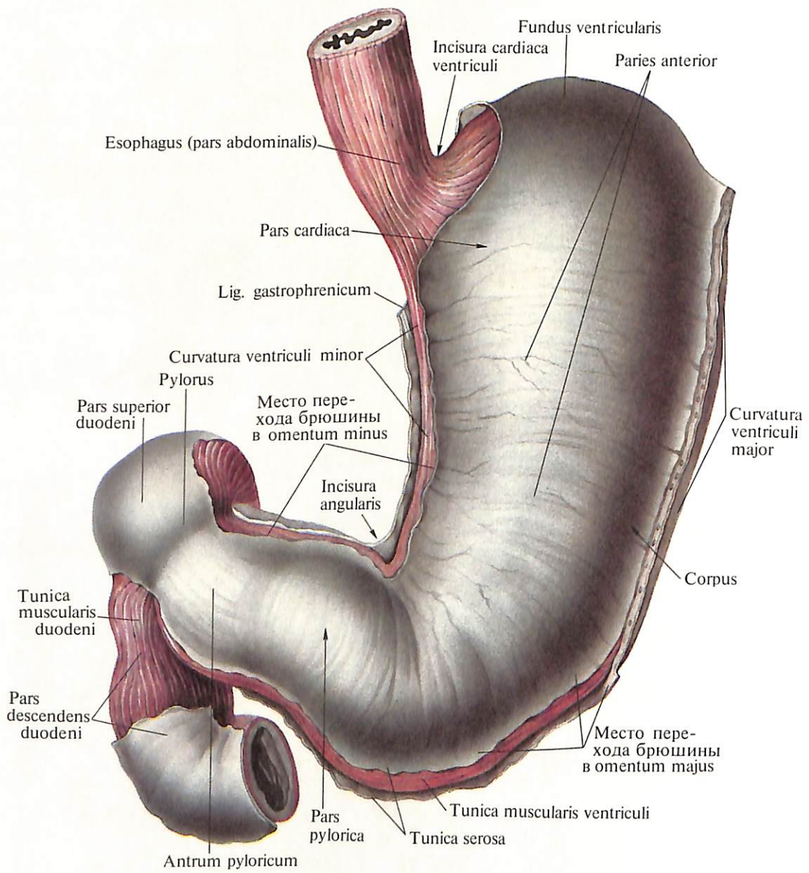

494. Желудок, ventriculus [gaster], и двенадцатиперстная кишка, duodenum.
(Передняя стенка желудка, paries anterior.)

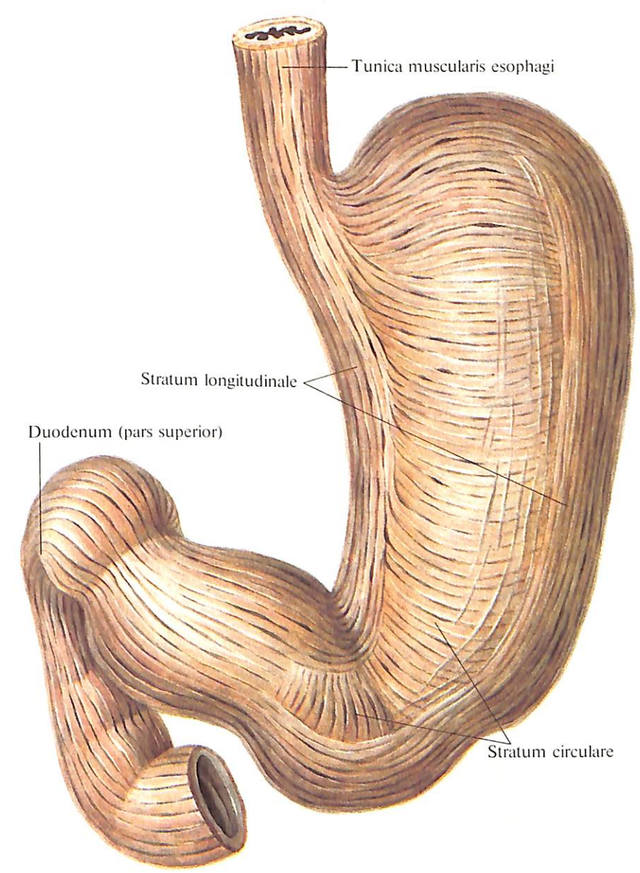

495. Мышечная оболочка желудка и двенадцатиперстной кишки, tunica muscularis ventriculi et duodeni.
(Серозная оболочка удалена.)

по длинной его оси в среднем равна 21–25 см. Вместимость желудка – 3 л.

Желудок состоит из нескольких частей: кардиальной, дна (свода), тела и привратниковой (пилорической). Входная, или *кардиальная часть, pars cardiaca,* начинается отверстием, через которое желудок сообщается с пищеводом, – *кардиальным отверстием, ostium cardiacum.*

Непосредственно влево от кардиальной части находится выпуклое кверху *дно (свод) желудка, fundus (fornix) gastricus.*

Самая большая часть желудка – *тело желудка, corpus gastricum,* которое кверху без резких границ продолжается в дно, а вправо, постепенно сужаясь, переходит в пилорическую часть.

Привратниковая (пилорическая) часть, pars pylorica, непосредственно прилегает к *отверстию привратника, ostium pyloricum,* через которое просвет желудка сообщается с просветом двенадцатиперстной кишки.

Привратниковую часть подразделяют на *пещеру привратника, antrum pyloricum,* и *канал привратника, canalis pyloricus,* равный по диаметру прилегающей двенадцатиперстной кишке, и самого *привратника, pylorus,* – участка желудка, переходящего в двенадцатиперстную кишку, причем на этом уровне слой циркулярных мышечных пучков утолщается, образуя *сфинктер привратника, m. sphincter pyloricus.*

Кардиальная часть, дно и тело желудка направлены сверху вниз и направо; привратниковая часть располагается под углом к телу снизу вверх и направо. Тело на границе с пещерой

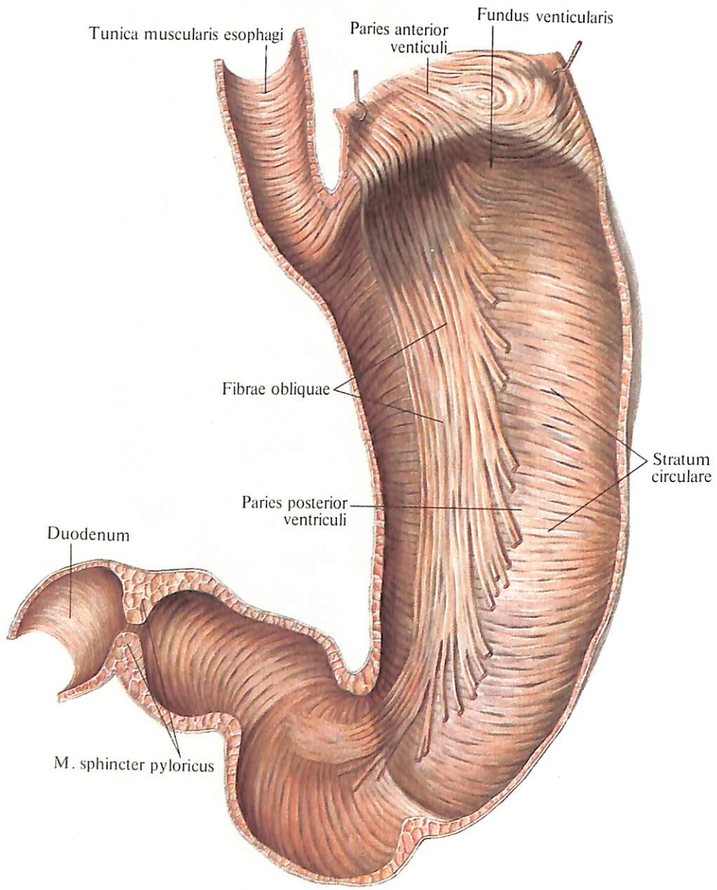

496. Мышечная оболочка желудка, tunica muscularis ventriculi; внутренняя поверхность задней стенки. ***(Слизистая оболочка и подслизистая основа удалены.)***

привратника образует наиболее узкую часть полости.

Описанная форма желудка, наблюдаемая при рентгенологическом исследовании, по форме напоминает крючок, она встречается наиболее часто. Желудок может иметь форму рога, при этом положение тела желудка приближается к поперечному, а привратниковая часть составляет продолжение тела, не образуя с ним угла.

Третья форма желудка – форма чулка. Для желудка такой формы характерны вертикальное положение и большой длины тело, нижний край которого находится на уровне IV поясничного позвонка, а привратниковая часть – на уровне II поясничного позвонка по средней линии.

Обращенная кпереди поверхность желудка составляет его *переднюю стенку, paries anterior,* обращенная кзади – *заднюю стенку, paries posterior.* Верхний край желудка, образующий границу между передней и задней стенками, дугообразно вогнут, он более короткий и образует *малую кривизну желудка, curvatura gastrica (ventriculi) minor.* Нижний край, составляющий нижнюю границу между стенками желудка, выпуклый, он более длинный – это *большая кривизна желудка, curvatura gastrica (ventriculi) major.*

Малая кривизна на границе тела желудка и привратниковой части образует *угловую вырезку, incisura angularis;* по большой кривизне резкой границы между телом желудка и привратниковой частью нет. Лишь в период переваривания пищи тело отделяется от привратниковой части (пещеры) глубокой складкой, что можно видеть при рентгенологическом исследовании. Такая перетяжка видна обычно и на трупе. По большой кривизне имеется вырезка, отделяющая кардиальную часть от дна, – *кардиальная вырезка, incisura cardiaca.*

Стенка желудка состоит из трех оболочек: наружной – брюшины (серозная оболочка), средней – мышечной и внутренней – слизистой (см. рис. 447, Б).

Серозная оболочка, tunica serosa (см. рис. 494), представляет собой внутренностный листок брюшины и покрывает желудок со всех сторон; таким образом, желудок расположен внутрибрюшинно (интраперитонеально). Под брюшиной лежит тонкая *подсерозная основа, tela subserosa,* благодаря которой серозная оболочка срастается с *мышечной оболочкой, tunica muscularis.* Непокрытыми серозной оболочкой остаются лишь узкие полоски по малой и большой кривизне, где листки брюшины, покрывающие переднюю и заднюю стенки, сходятся, образуя брюшинные связки желудка. Здесь, вдоль одной и другой кривизны, между листками брюшины залегают кровеносные и лимфатические сосуды, нервы желудка и регионарные лимфатические узлы. Не покрыт брюшиной также небольшой участок задней стенки желудка левее кардиальной части, где стенка желудка соприкасается с диафрагмой.

Брюшина, переходя с желудка на диафрагму и на соседние органы, образует ряд связок, которые рассматриваются в разделе «Брюшина».

Мышечная оболочка желудка, tunica muscularis, состоит из двух слоев: продольного и кругового, а также из косых волокон (см. рис. 495–497).

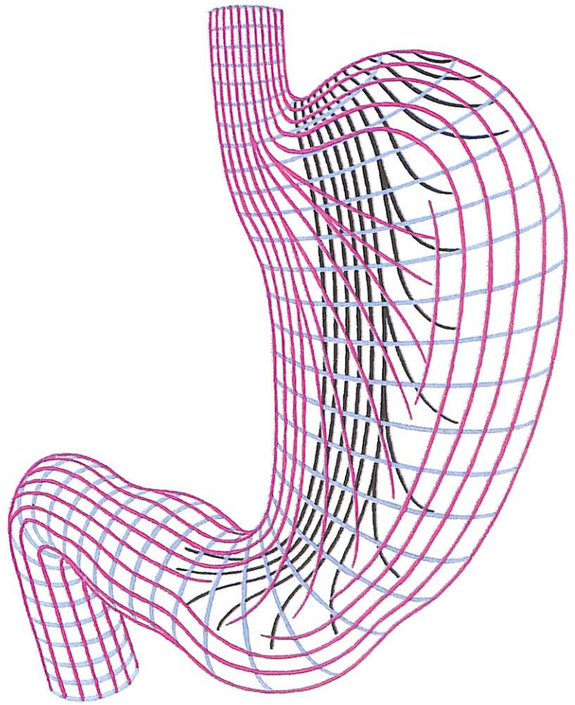

497. Расположение мышечных слоев желудка (схема) (продольный слой – красный; круговой слой – синий; косые волокна – черные).

Наружный, продольный, слой, *stratum longitudinale,* представляющий продолжение одноименного слоя пищевода, имеет наибольшую толщину в области малой кривизны. В месте перехода тела в привратниковую часть (incisura angularis) его волокна веерообразно расходятся по передней и задней стенкам желудка и вплетаются в пучки следующего – кругового – слоя. В области большой кривизны и дна желудка продольные мышечные пучки образуют более тонкий слой, но занимают более широкую площадь.

Круговой слой, *stratum circulare,* является продолжением кругового слоя пищевода. Это сплошной слой, охватывающий желудок на всем его протяжении. Несколько слабее круговой слой выражен в области дна; на уровне привратника он образует значительное утолщение – *сфинктер привратника, m. sphincter pyloricus* (см. рис. 498).

Кнутри от кругового слоя находятся *косые волокна, fibrae obliquae* (см. рис. 496). Эти пучки не представляют сплошного слоя, а образуют отдельные группы; в области входа в желудок пучки косых волокон петлеобразно охватывают его, переходя на переднюю и заднюю поверхности тела. Сокращение этой мышечной петли обусловливает наличие *кардиальной вырезки, insicura cardiaca.* Вблизи малой кривизны косые пучки принимают продольное направление.

Слизистая оболочка, tunica mucosa, как и мышечные слои, является продолжением слизистой оболочки пищевода. Хорошо различимая полоска зубчатой формы представляет границу

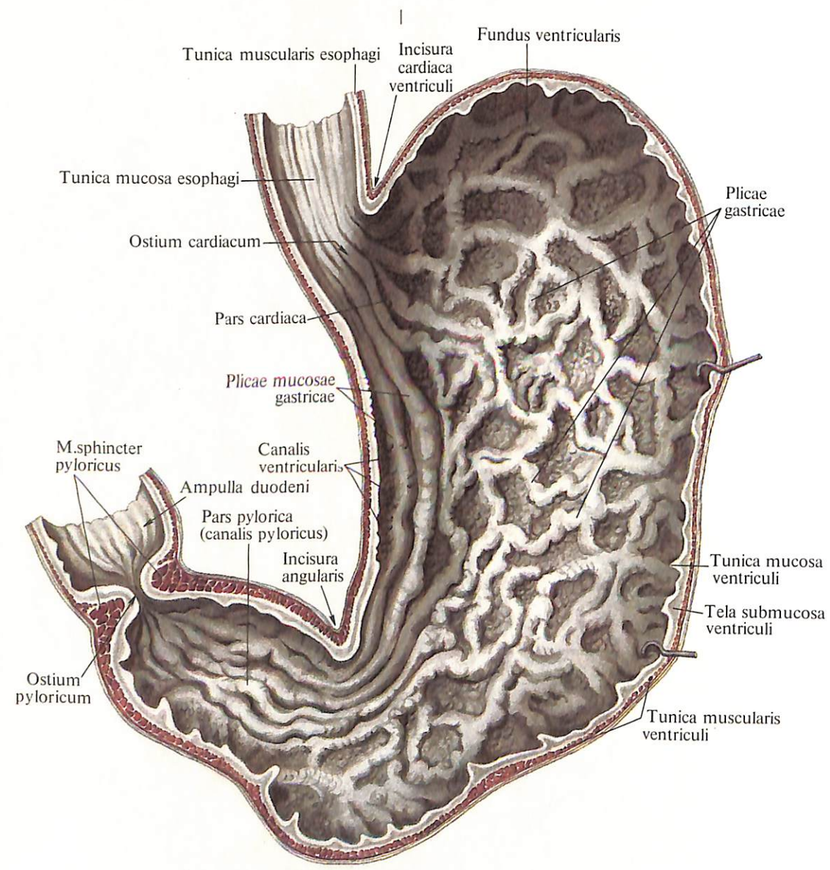

498. Слизистая оболочка желудка, tunica mucosa ventriculi; внутренняя поверхность задней стенки.

между эпителием слизистой оболочки пищевода и желудка. На уровне привратника соответственно положению жома слизистая оболочка образует постоянную складку. Слизистая оболочка желудка имеет толщину 1,5–2 мм; она образует многочисленные *складки желудка, plicae gastricae,* преимущественно на задней стенке желудка (см. рис. 498).

Складки имеют различную протяженность и разное направление: возле малой кривизны расположены длинные продольные складки, которые отграничивают гладкий участок слизистой оболочки области кривизны – *канал желудка, canalis ventricularis,* который механически направляет пищевой комок в привратниковую пещеру. На остальных участках стенки желудка они имеют разнообразное направление, причем различают более длинные складки, соединенные между собой более короткими. Направление и число продольных складок более или менее постоянны, и у живого человека складки хорошо определяются при рентгенологическом исследовании с помощью контрастных масс. При растяжении желудка складки слизистой оболочки сглаживаются.

Слизистая оболочка желудка обладает собственной *мышечной пластинкой слизистой оболочки, lamina muscularis mucosae,* отделена от мышечной оболочки хорошо развитой рыхлой *подслизистой основой, tela submucosa*; наличие этих двух слоев обусловливает образование складок.

Слизистая оболочка желудка разделена на мелкие, диаметром 1–6 мм, участки – *желудочные поля, areae gastricae* (см. рис. 499, 500). На полях находятся углубления – *желудочные ямочки, foveolae gastricae,* имеющие диаметр 0,2 мм; ямочки окружены *ворсинчатыми складками, plicae villosae,* которые более выражены в области привратника. В каждую ямочку открываются отверстия 1–2 протоков желудочных желез.

Различают *желудочные железы (собственные), glandulae gastricae (propriae),* расположенные в области дна и тела, *кардиальные железы, glandulae cardiacae,* а также *пилорические железы, glandulae pyloricae.* Если кардиальные железы желудка по своему строению

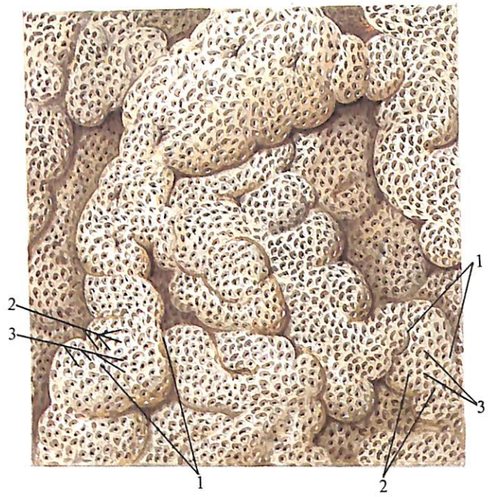

являются разветвленными трубчатыми, то пилорические железы – простые смешанные альвеолярно-трубчатые. В слизистой оболочке (главным образом в пилорической части) залегают лимфатические фолликулы.

499. Участок слизистой оболочки желудка.

1 – желудочные поля, area gastricae; 2 – ворсинчатые складки, plicae villosae; 3 – желудочные ямочки, foveolae gastricae.

Топография желудка (см. рис. 501, 502). Большая часть желудка располагается левее срединной плоскости тела. Проекция желудка на переднюю стенку живота занимает левую подреберную и надчревную области.

Скелетотопически вход в желудок залегает влево от позвоночного столба, на уровне X или XI грудного позвонка, выход – вправо от позвоночника, на уровне XII грудного или I поясничного позвонка.

Верхний (вертикальный при крючковидной форме) отдел малой кривизны располагается вдоль левого края позвоночного столба, нижний ее отдел пересекает позвоночный столб слева направо.

Задняя стенка желудка в области дна прилегает к селезенке; на остальном протяжении она примыкает к органам, расположенным на задней стенке живота: левому надпочечнику, верхнему концу левой почки, поджелудочной железе, аорте и отходящим от нее сосудам.

Желудок смещается при дыхании и в зависимости от наполнения соседних полых органов (поперечная ободочная

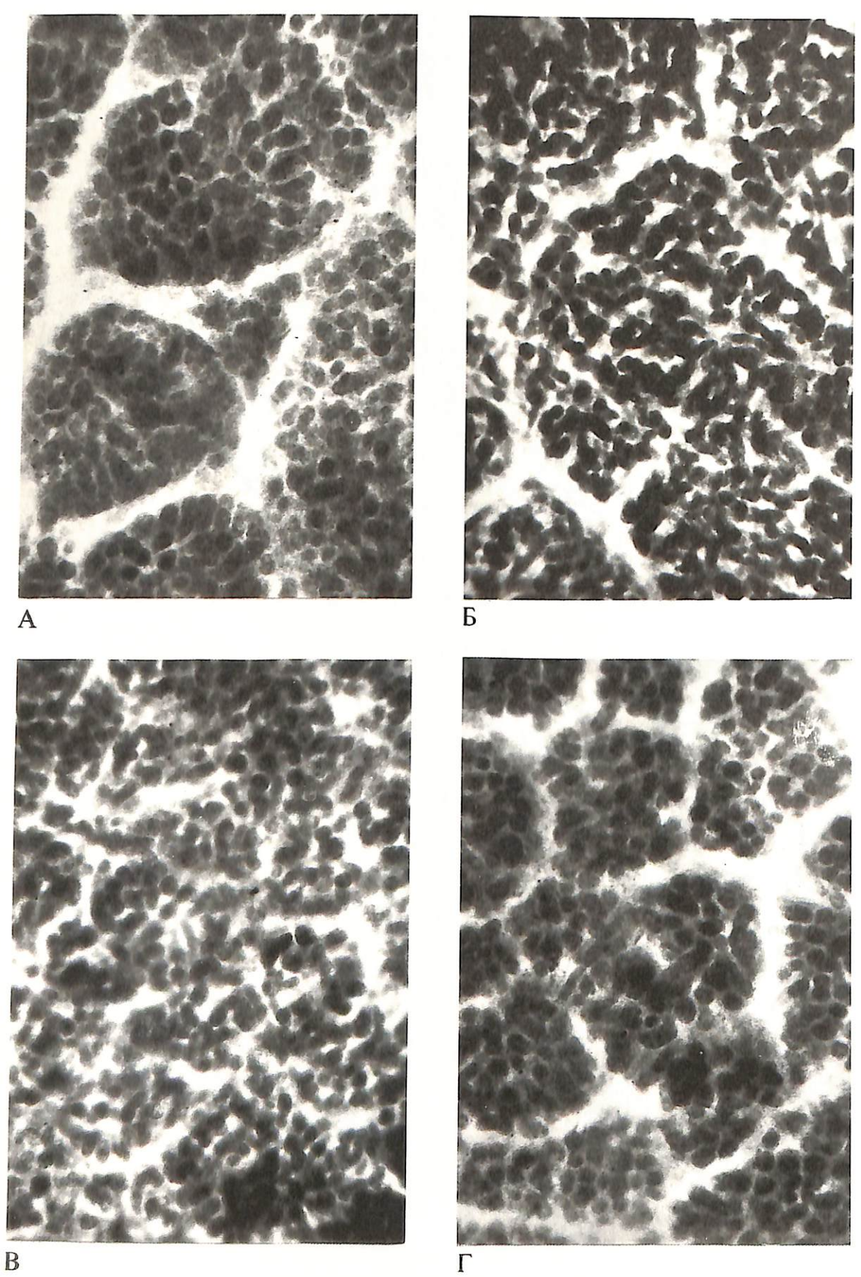

500. Железы слизистой оболочки желудка (препараты В.Попова); фотография.
(Участки тотально окрашенной слизистой оболочки желудка. **А, В – 15 лет; Б, Г – 12 лет.).**

А – область малой кривизны, средние отделы; Б – область малой кривизны, ближе к привратнику; В – область дна; Г – область тела.

кишка). Наименее подвижными точками желудка являются кардиальная и привратниковая части, остальные части отличаются значительной смещаемостью. Низшая точка (нижний полюс) большой кривизны при крючковидной форме желудка и более вертикальном его положении иногда достигает уровня линии между подвздошными гребнями и располагается ниже нее.

Дно желудка располагается под куполом левой половины диафрагмы. Малая кривизна и верхний участок передней стенки примыкают к висцеральной поверхности левой доли печени.

Нижнепередняя поверхность тела и привратниковой части желудка прилежит к реберной части диафрагмы и к передней брюшной стенке в области надчревья. Левый участок большой кривизны примыкает к висцеральной поверхности селезенки; на остальном протяжении (вправо) она прилежит к поперечной ободочной кишке. Если желудок имеет форму рога и занимает более поперечное положение, большая кривизна располагается на уровне линии, соединяющей концы X ребер, или на уровне пупочного кольца.

Иннервация: ветви n. vagus и truncus sympathicus, образующие plexus gastrici (plexus celiacus).

Кровоснабжение: со стороны малой кривизны – из анастомозирующих между собой a. gastrica dextra (из a. hepatica propria) и a. gastrica sinistra (из truncus celiacus); со стороны большой кривизны – также из анастомозирующих между собой aa. gastroepiploicae dextra (из a. gastroduodenalis) и a. gastroepiploica sinistra (из a. lienalis); в области дна подходят aa. gastricae breves (от a. lienalis). Венозная кровь оттекает по одноименным венам, впадающим в систему v. portae. Лимфа из стенок желудка оттекает в регионарные лимфатические узлы, расположенные главным образом по малой и большой кривизне. Лимфатические сосуды от кардиальной части, а также от прилегающих отделов передней и задней стенок и правой половины дна желудка подходят к кардинальным узлам (anulus lymphaticus cardius), от малой кривизны и прилегающей к ней участков стенок – в nodi lymphatici gastrici sinistri; от привратниковой части – в nodi lymphatici gastrici dextri, hepatici и pylorici; от большой кривизны – в nodi lymphatici gastroomentales dextri et sinistri.

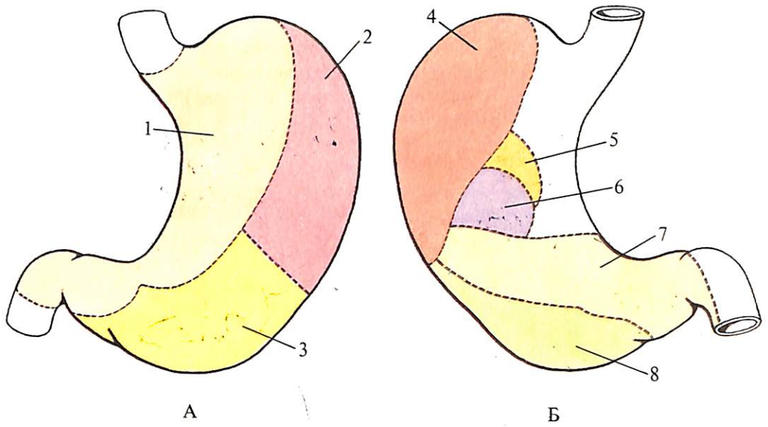

501. Области соприкосновения желудка со смежными органами.

А – передняя стенка желудка; Б – задняя стенка желудка; 1 – с печенью; 2 – с диафрагмой; 3 – с передней брюшной стенкой; 5 – с селезенкой; 5 – с левым надпочечником; 6 – с левой почкой; 7 – с поджелудочной железой; 8 – с ободочной кишкой.

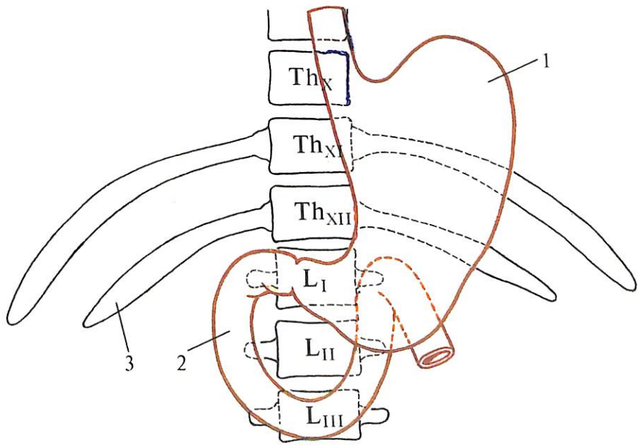

502. Топография желудка и двенадцатиперстной кишки (скелетотопия).

1 – желудок; 2 – двенадцатиперстная кишка; 3 – XII ребро.

ТОНКАЯ КИШКА

Тонкая кишка, *intestinum tenue* (рис. 503–507; см. рис. 538), начинается от привратника желудка и заканчивается илеоцекальным отверстием у места перехода тонкой кишки в толстую.

Тонкая кишка состоит из трех частей: *двенадцатиперстной, duodenum*; *тощей, jejunum,* и *подвздошной, ileum.* Две последние составляют ее брыжеечный отдел.

Тонкая кишка является самым длинным (до 5 м) отделом пищеварительного тракта; ее брыжеечный отдел занимает почти весь нижний этаж брюшной полости.

Диаметр тонкой кишки неравномерен: в проксимальном отделе он равен 4–6 см, в дистальном составляет 2,5–3 см.

Характерной особенностью двенадцатиперстной кишки является то, что она почти полностью расположена в *забрюшинном пространстве, spatium retroperitoneale,* и относится к *забрюшинным органам, organa retroperitonealia.* Остальная часть тонкой кишки покрыта со всех сторон брюшиной, залегает внутрибрюшинно (интраперитонеально) и имеет *брыжейку, mesenterium.*

ДВЕНАДЦАТИПЕРСТНАЯ КИШКА

Двенадцатиперстная кишка, *duodenum* (см. рис. 504, 534–536), начинается под печенью на уровне тела XII грудного или I поясничного позвонка, справа от позвоночного столба. Начавшись от привратника желудка, кишка идет слева направо и кзади, затем поворачивает вниз и спускается впереди правой почки до уровня II или верхнего края III поясничного позвонка; затем она поворачивает влево, располагается сначала почти горизонтально, пересекая спереди нижнюю полую вену, а затем идет косо вверх впереди брюшной аорты и, наконец, на уровне тела I или II поясничного позвонка, слева от него, переходит в тощую кишку. Таким образом, двенадцатиперстная кишка образует как бы подкову или неполное кольцо, охватывающее сверху, справа и снизу головку и отчасти тело поджелудочной железы.

Начальный отдел кишки – *верхняя часть, pars superior,* которая вначале несколько расширена и образует *ампулу, ampulla*; второй отдел – *нисходящая часть, pars descendens,* затем – *горизонтальная (нижняя) часть, pars horizontalis (inferior),* которая переходит в последний отдел – *восходящую часть, pars ascendens.* При переходе верхней части в нисходящую заметен *верхний изгиб двенадцатиперстной кишки, flexura duodeni superior,* а при переходе нисходящей части в горизонтальную – *нижний изгиб двенадцатиперстной кишки, flexura duodeni inferior.* Наконец, при переходе двенадцатиперстной кишки в тощую образуется наиболее крутой *двенадцатиперстно-тощий изгиб, flexura duodenojejunalis.* К задней поверхности изгиба подходит *мышца, подвешивающая двенадцатиперстную кишку, m. suspensorius duodeni,* представляющая собой мышечно-соединительнотканный тяж, прикрепляющаяся к левой ножке диафрагмы. Длина двенадцатиперстной кишки 27–30 см, диаметр наиболее широкой нисходящей части составляет 4,7 см. Незначительное сужение просвета двенадцатиперстной кишки отмечается на уровне середины длины нисходящей части, в том месте, где ее пересекает правая ободочная артерия, и на границе между горизонтальной и восходящей частями, где кишку пересекают сверху вниз верхние брыжеечные сосуды.

Стенка двенадцатиперстной кишки состоит из трех оболочек: слизистой, мышечной и серозной. Только начало верхней части (на протяжении 2,5–5 см) одето брюшиной с трех сторон; нисходящая и нижняя части расположены забрюшинно и покрыты адвентицией.

Мышечная оболочка, tunica muscularis, двенадцатиперстной кишки имеет толщину 0,3–0,5 мм, больше, чем толщина остальных отделов тонкой кишки. Она состоит из двух слоев гладких мышц: наружного – *продольного слоя, stratum longitudinale,* и внутреннего – *кругового слоя, stratum circulare.*

Слизистая оболочка, tunica mucosa, состоит из эпителиального слоя с подстилающей его соединительнотканной пластинкой, *мышечной пластинки слизистой оболочки, lamina muscularis mucosae,* и слоя подслизистой рыхлой клетчатки, отделяющей слизистую оболочку от мышечной. В верхней части двенадцатиперстной кишки слизистая оболочка образует продольные складки, в нисходящей и горизонтальной (нижней) частях – *круговые складки, plicae circulares.* Круговые складки являются постоянными, занимают ½ или ⅔ окружности кишки. В нижней половине нисходящей части двенадцатиперстной кишки (реже в верхней половине) на медиальном участке задней стенки имеется *продольная складка двенадцатиперстной кишки, plica longitudinalis duodeni,* длиной до 11 мм, дистально она заканчивается бугорком – *большим сосочком двенадцатиперстной кишки, papilla duodeni major,* на вершине которого расположено устье общего желчного протока и протока поджелудочной железы (см. рис. 535). Несколько выше его, на вершине *малого сосочка двенадцатиперстной кишки, papilla duodeni minor,* имеется устье встречающегося в отдельных случаях добавочного протока поджелудочной железы.

Слизистая оболочка двенадцатиперстной кишки, как и всей остальной тонкой кишки, образует на своей поверхности небольшие выросты – *кишечные ворсинки, villi intestinales* (см. рис. 507), их до 40 на 1 мм², что придает ей бархатистый вид. Ворсинки листовидные, высота их колеблется от 0,5 до 1,5 мм, а толщина – от 0,2 до 0,5 мм.

В тонкой кишке ворсинки цилиндрические, в подвздошной – булавовидные.

В центральной части ворсинки располагается лимфатический капилляр. Кровеносные сосуды направляются через всю толщу слизистой оболочки к основанию ворсинки, проникают в нее, и, разветвляясь на капиллярные сети, доходят до вершины ворсинки (см. рис. 507). Вокруг основания ворсинок слизистая оболочка образует углубления – крипты, в них открываются устья *кишечных желез, glandulae intestinales.* Железы представляют собой прямые трубочки, достигающие своим дном мышечной пластинки слизистой оболочки. Они располагаются на всем

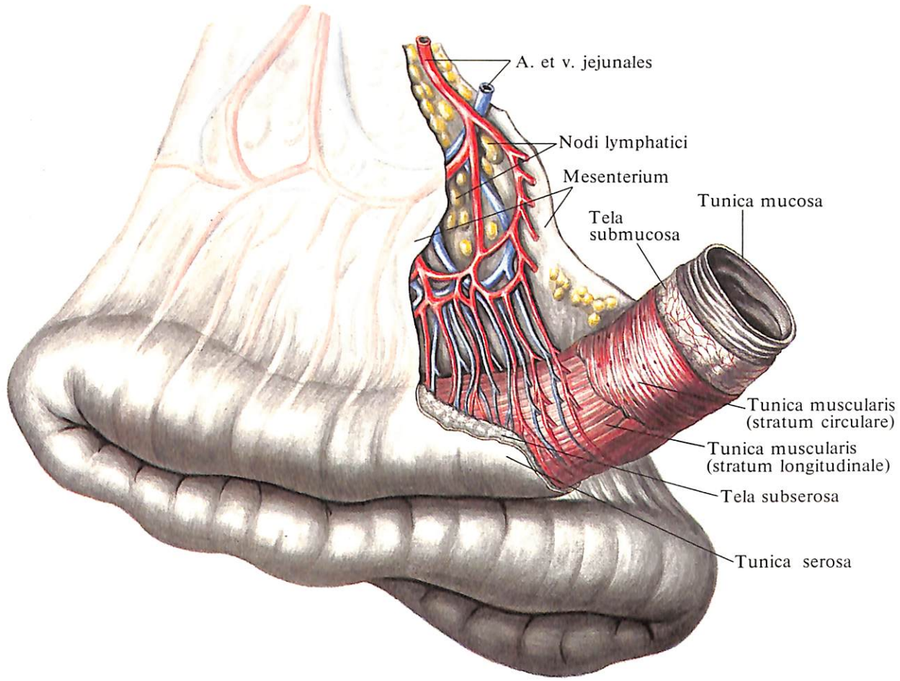

503. Тонкая кишка, intestinum tenue. ***(Петля брыжеечной части тонкой кишки.)***

протяжении слизистой оболочки тонкой кишки, составляя почти сплошной слой и прерываясь лишь в местах залегания групповых лимфатических фолликулов. Слизистая оболочка двенадцатиперстной кишки, ворсинки и крипты выстланы однослойным призматическим эпителием с примесью бокаловидных клеток; в самой глубокой части крипт находятся клетки железистого эпителия. В подслизистой основе двенадцатиперстной кишки залегают разветвленные трубчатые *дуоденальные железы, glandulae duodenales* (см. рис. 504); больше всего их в верхней части, по направлению книзу число их убывает. На протяжении слизистой оболочки двенадцатиперстной кишки находятся *одиночные лимфатические фолликулы, folliculis lymphatici solitarii.*

Топография двенадцатиперстной кишки. Верхняя часть двенадцатиперстной кишки расположена справа от тела I поясничного или XII грудного позвонка, на протяжении нескольких сантиметров от привратника внутрибрюшинно, поэтому она относительно подвижна. От верхнего края ее следует *печеночно-дуоденальная связка, lig. hepatoduodenale.*

Верхним краем верхняя часть примыкает к квадратной доле печени. К передней поверхности верхней части прилежит желчный пузырь, который иногда соединен с ней небольшой брюшинной связкой. Нижним краем верхняя часть прилежит к головке поджелудочной железы. Нисходящая часть двенадцатиперстной кишки расположена вдоль правого края тел I, II и III поясничных позвонков. Она покрыта брюшиной справа и спереди. Сзади нисходящая часть прилежит к медиальному участку правой почки и левее – к нижней полой вене. Сере-

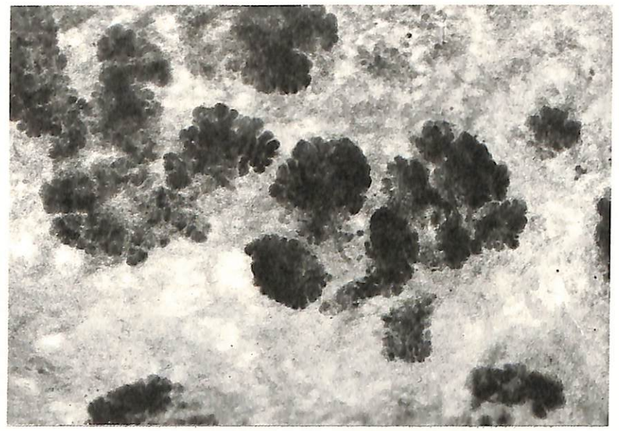

А

Б

504. Железы двенадцатиперстной кишки (препарат Л.Ломакиной); фотография. ***[Группа желез*** **(А)** ***и изолированная железа (Б) из тотально окрашенной стенки двенадцатиперстной кишки.]***

ной кишки находится на уровне III поясничного позвонка, пересекая его справа налево, впереди нижней половины; лежит забрюшинно. Она покрыта брюшиной спереди и снизу; лишь место перехода ее в тощую кишку (двенадцатиперстно-тощий изгиб) находится внутрибрюшинно; в этом месте к противобрыжеечному ее краю от основания брыжейки поперечной ободочной кишки идет брюшинная *верхняя дуоденальная складка (дуоденоюнальная складка), plica duodenalis superior (plica duodenojejunalis)* (см. рис. 506). Восходящая часть достигает тела I(II) поясничного позвонка.

На границе горизонтальной и восходящей частей кишку пересекают почти вертикально верхние брыжеечные сосуды (артерия и вена), а левее – *корень брыжейки тонкой кишки, radix mesenterii.* Задняя поверхность восходящего отдела прилежит к брюшной аорте. Верхним краем нижняя часть двенадцатиперстной кишки примыкает к головке и телу поджелудочной железы.

Двенадцатиперстно-тощий изгиб, flexura duodenojejunalis, фиксирован *мышцей, подвешивающей двенадцатиперстную кишку, m. suspensorius duodeni,* и связкой. Мышца состоит из гладких мышечных волокон; верхним концом начинается от левой ножки поясничной части диафрагмы, нижним концом вплетается в мышечную оболочку кишки.

дину передней поверхности двенадцатиперстной кишки пересекает брыжейка поперечной ободочной кишки с заложенной в ней правой ободочно-кишечной артерией; выше этого места к передней поверхности нисходящей части прилежит правый изгиб ободочной кишки.

У медиального края нисходящей части располагается головка поджелудочной железы, по краю последней проходит передняя верхняя панкреатодуоденальная артерия, которая дает питающие ветви к обоим органам. Горизонтальная часть двенадцатиперст-

БРЫЖЕЕЧНАЯ ЧАСТЬ ТОНКОЙ КИШКИ

Брыжеечная часть тонкой кишки располагается в нижнем отделе брюшной полости, под брыжейкой поперечной ободочной кишки (см. рис. 503, 538). Она начинается у двенадцатиперстно-тощего изгиба, слева от тела I(II) поясничного позвонка. Нижняя ее граница – в правой подвздошной ямке на уровне тела IV поясничного позвонка. Диаметр брыжеечной части тонкой кишки в начальной части равен 4,8–5,0 см, в дистальной – 2,7–3,0 см. Вся эта часть тонкой кишки располагается интраперитонеально, т. е. покрыта со всех сторон висцеральной брюшиной, за исключением узкой полосы места прикрепления брыжейки.

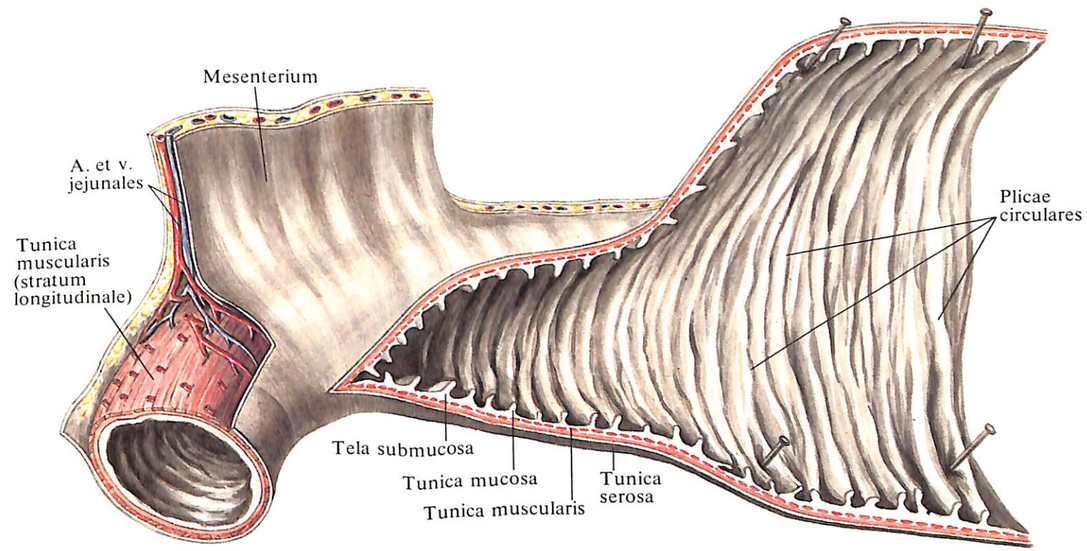

505. Слизистая оболочка, tunica mucosa, тонкой кишки.
(Отрезок тощей кишки, jejunum; большая часть отрезка вскрыта; серозная оболочка частично удалена; виден продольный слой мышечной оболочки.)

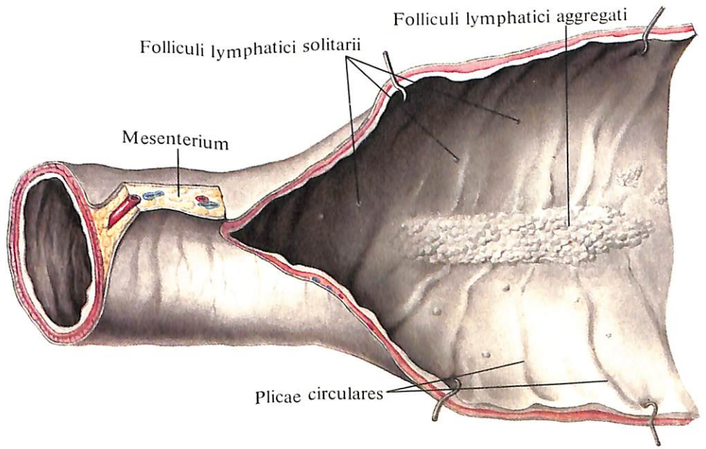

506. Слизистая оболочка, tunica mucosa, тонкой кишки.
(Отрезок подвздошной кишки, ileum, частично вскрыт по брыжеечному краю.)

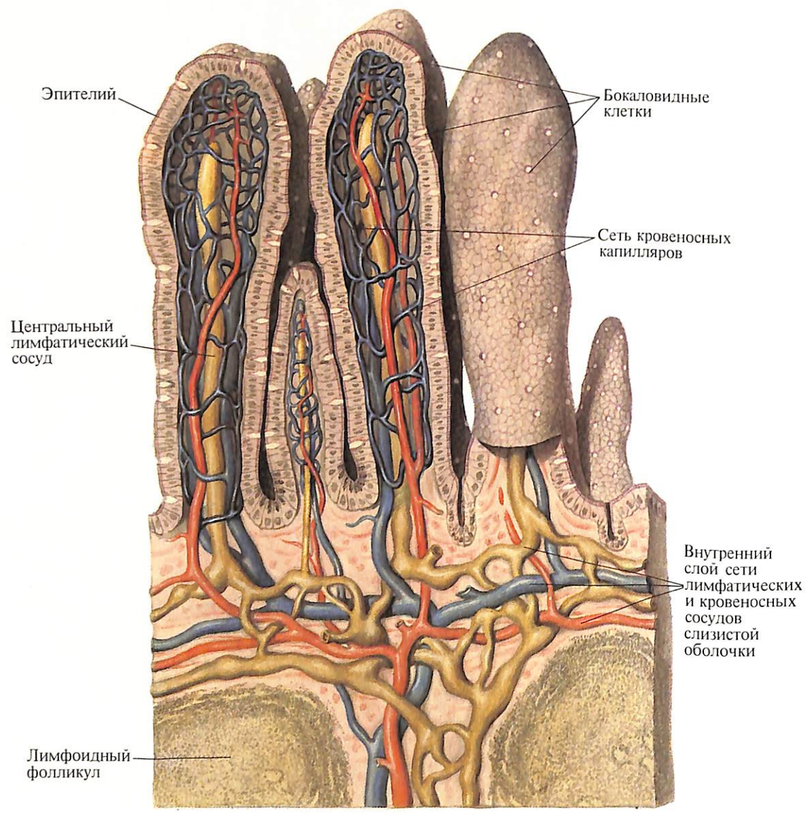

507. Ворсинки подвздошной кишки (схематично).
(Артериальные сосуды красного цвета, венозные – синего, лимфатические – желтого.)

Брыжеечная часть тонкой кишки по ряду признаков (см. далее) делится на два отдела: проксимальные ⅖ ее длины составляют **тощую кишку,** *jejunum,* дистальные ⅗ – **подвздошную кишку,** *ileum*; резкой границы между ними нет.

Петли тонкой кишки имеют более или менее определенные положение и направление: 6–7 петель проксимального отдела (тощая кишка) расположены горизонтально и занимают левую верхнюю часть нижнего этажа брюшной полости и пупочную область; 7–8 петель дистального отдела (подвздошная кишка) вертикальные, занимают подчревную, правую подвздошную области и полость малого таза. В малом тазу расположены последние петли подвздошной кишки перед переходом в концевой отдел, вследствие чего последний имеет направление снизу вверх и направо (восходящее) в подвздошную ямку. Кроме того, петли тонкой кишки расположены в два слоя.

В брыжеечной части тонкой кишки различают два края: брыжеечный, которым кишка фиксирована к брыжейке, и противоположный свободный. В области брыжеечного края к стенке кишки подходят сосуды и нервы.

Стенки брыжеечной части тонкой кишки состоят из трех слоев: серозного, мышечного и слизистой оболочек (см. рис. 447, В).

Серозная оболочка, tunica serosa, облегает кишку снаружи с трех сторон, оставляя свободной лишь узкую полоску по брыжеечному краю, где оба листка брыжейки, подойдя к стенке кишки, расходятся по разные стороны ее.

С подлежащей мышечной оболочкой серозная оболочка соединяется при посредстве *подсерозной основы, tela subserosa.*

Мышечная оболочка, tunica muscularis, состоит из двух слоев гладких мышечных волокон: наружного – *продольного слоя, stratum longitudinale,* и внутреннего – *кругового слоя, stratum circulare.*

Слизистая оболочка, tunica mucosa, состоит из эпителиального покрова с подстилающей пластинкой, *собственной мышечной пластинки слизистой оболочки, lamina muscularis mucosae,* и *подслизистой основы, tela submucosa.* Слизистая оболочка образует *круговые складки, plicae circulares* (см. рис. 505, 506), имеет *кишечные ворсинки, villi intestinales,* и крипты, в которых открываются протоки *кишечных желез, glandulae intestinales,* а также *лимфатические фолликулы, folliculi lymphatici,* т. е. все те образования, которые (за исключением дуоденальных желез) присущи слизистой оболочке двенадцатиперстной кишки. Разница в строении этих образований заключается в следующем: в брыжеечной части тонкой кишки число круговых складок меньше, чем в двенадцатиперстной кишке, и от тощей кишки к подвздошной кишке число их постепенно уменьшается, а в концевом отделе их почти нет. Общее количество складок в тонкой кишке колеблется от 500 до 1200. В той же последовательности (от начала к концу тонкой кишки) снижается и высота складок.

Ворсинки в брыжеечной части тонкой кишки более тонкие и несколько короче, чем в двенадцатиперстной. Количество их убывает в дистальном направлении; в тощей кишке число их достигает 30–40, в подвздошной – 18–30 на 1 мм^2; длина и толщина их также уменьшаются.

Место впадения подвздошной кишки в слепую – *илеоцекальное отверстие, ostium ileoceale,* оно окаймлено воронкообразной заслонкой с выпуклостью в сторону просвета слепой кишки – *илеоцекальным клапаном, valva ileocecalis (valva ilealis).*

В *подслизистой основе, tela submucosa,* брыжеечной части тонкой кишки расположены *одиночные лимфатические фолликулы, folliculi lymphatici solitarii,* достигающие поверхности слизистой оболочки; величина их равна просяному зерну, число достигает 200. Кроме того, в этом отделе тонкой кишки залегают собранные в группы лимфатические фолликулы – *групповые лимфатические фолликулы, folliculi lymphatici aggregati* (см. рис. 506). Они располагаются на противоположном брыжейке крае, имеют длину 2–10 см, ширину 1–3 см; число их в тонкой кишке достигает 30–40.

Топография брыжеечной части тонкой кишки. Брыжеечная часть тонкой кишки занимает центральное положение в нижнем этаже брюшной полости, располагаясь ниже брыжейки поперечной ободочной кишки. Справа, сверху и слева петли тонкой кишки окаймлены восходящей (справа), поперечной (сверху), нисходящей (слева) ободочной кишкой. Спереди петли тонкой кишки покрыты, как фартуком, большим сальником, спускающимся от большой кривизны желудка и нижнего края поперечной ободочной кишки и отделяющим их от передней брюшной стенки. Задняя поверхность тонкой кишки прилежит к париетальной брюшине, покрывающей правее корня брыжейки нижнюю часть двенадцатиперстной кишки, головку поджелудочной железы, нижний конец правой почки, правый мочеточник, правую большую поясничную мышцу, а левее корня брыжейки – нижний конец левой почки, левый мочеточник, левую большую поясничную мышцу, брюшную аорту, нижнюю полую вену и общие подвздошные сосуды. Слева и внизу к петлям тонкой кишки примыкает сигмовидная ободочная кишка со своей брыжейкой.

В полости малого таза петли тонкой кишки прилегают спереди – к мочевому пузырю, сзади – к прямой кишке, а у женщин – к матке и ее придаткам.

Концевой отдел подвздошной кишки пересекает правую большую поясничную мышцу и правые общие подвздошные сосуды.

Иннервация: двенадцатиперстная кишка – plexus gastrici, hepaticus, mesentericus superior и ветви n. vagus; брыжеечная часть тонкой кишки – plexus coeliacus, mesentericus superior. В толще стенки кишки располагается обширное кишечное сплетение (plexus entericus), связанное с plexus mesentericus superior, оно объединяет: plexus submucosus, plexus myentericus (между круговым и продольным мышечными слоями), plexus subserosus.

Кровоснабжение: двенадцатиперстная кишка – aa. pancreatoduodenales superior, anterior et posterior (из a. gastroduodenalis) и a. pancreatoduodenalis inferior (из a. mesenterica superior); брыжеечная часть – aa. intestinales (из a. mesenterica superior). Венозная кровь по одноименным венам направляется в v. portae. Лимфатические сосуды несут лимфу к nodi lymphatici pancreatoduodenales superiores, colici (от двенадцатиперстной кишки), mesenterici, ileocolici.

ТОЛСТАЯ КИШКА

Толстая кишка, *intestinum crassum* (рис. 508–517; см. рис. 538, 540), является продолжением тонкой кишки. Начинается от илеоцекального клапана и заканчивается задним проходом. Она состоит из трех частей: слепой кишки, ободочной кишки и прямой кишки. Ободочная кишка делится в свою очередь на четыре части: восходящую ободочную, поперечную ободочную, нисходящую ободочную и сигмовидную ободочную. Длина толстой кишки равна 100–150 см, диаметр ее в начальном отделе (слепая кишка) составляет 7–8 см, а в концевом (дистальный участок нисходящей кишки) – 4–5 см. Толстая кишка отличается от тонкой топографией, формой и строением. Ее стенка состоит из серозной, мышечной и слизистой оболочек (см. рис. 447, Г).

Основные отличия толстой кишки – ее больший, чем у тонкой кишки, диаметр (4–5 см) и особое расположение мышечных слоев: наличие мышечных лент, гаустр и сальниковых отростков. Продольные мышечные пучки образуют во всех частях толстой кишки (за исключением прямой кишки) три продольные полосы шириной 3–4 мм – *ленты ободочной кишки, teniae coli,* расположенные на равных расстояниях одна от другой. Различают *свободную ленту, tenia libera, брыжеечную ленту, tenia mesocolica,* и *сальниковую ленту, tenia omentalis.*

В области слепой кишки все три ленты сближаются и сходятся у основания червеобразного отростка, окружая его сплошным мышечным слоем. Точно так же все три ленты расширяются к началу прямой кишки и образуют продольный мышечный слой.

В пространствах между лентами стенка толстой кишки образует расположенные последовательно одно за другим выпячивания, или *гаустры ободочной кишки – haustrae coli.* Гаустры отделены друг от друга по длине кишки поперечными бороздами.

Эти борозды выпячиваются в полость кишки, образуя *полулунные складки ободочной кишки, plicae semilunares coli.*

Таким образом, на каждом данном уровне кишки имеется три гаустры и три ленты. Соответственно бороздам на стенке ободочной кишки находятся жировые брюшинные складки – *сальниковые отростки, appendices epiploicae*; они образуют на восходящей, нисходящей и сигмовидной кишке два ряда, на поперечной – один ряд и отсутствуют на слепой кишке. Иногда соседние сальниковые отростки данного ряда сливаются, образуя единую складку.

Толстая кишка отличается от тонкой также цветом: она имеет сероватый (пепельный) оттенок, в то время как стенка тонкой кишки розоватая.

СЛЕПАЯ КИШКА

Слепая кишка, *cecum* (см. рис. 510, 512, 540, 542), – мешковидное образование, расположенное ниже илеоцекального клапана. Длина ее у разных людей колеблется от 3 до 8 см, ширина составляет 4–7 см – наибольшая, чем ширина всех других отделов толстой кишки (исключая ампулу прямой кишки).

508

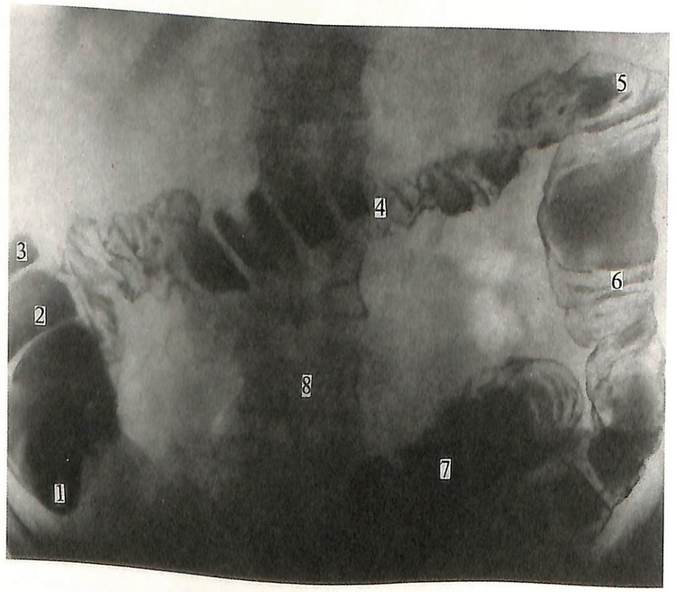

509

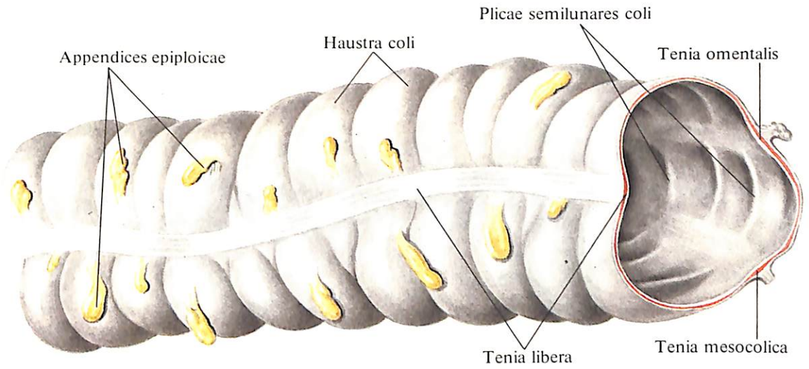

508. Толстая кишка; рентгенограмма.
(Контрастное вещество полностью заполняет слепую кишку и частично остальные отделы толстой кишки.)

1 – слепая кишка; 2 – восходящая ободочная кишка; 3 – правый изгиб ободочной кишки; 4 – поперечная ободочная кишка; 5 – левый изгиб ободочной кишки; 6 – нисходящая ободочная кишка; 7 – сигмовидная ободочная кишка; 8 – позвоночный столб.

509. Толстая кишка, intestinum crassum.
(Отрезок поперечной ободочной кишки).

510. Толстая кишка; рентгенограмма.

1 – слепая кишка; 2 – поперечная ободочная кишка; 3 – V поясничный позвонок; 4 – подвздошная кость; 5 – правый изгиб ободочной кишки.

510

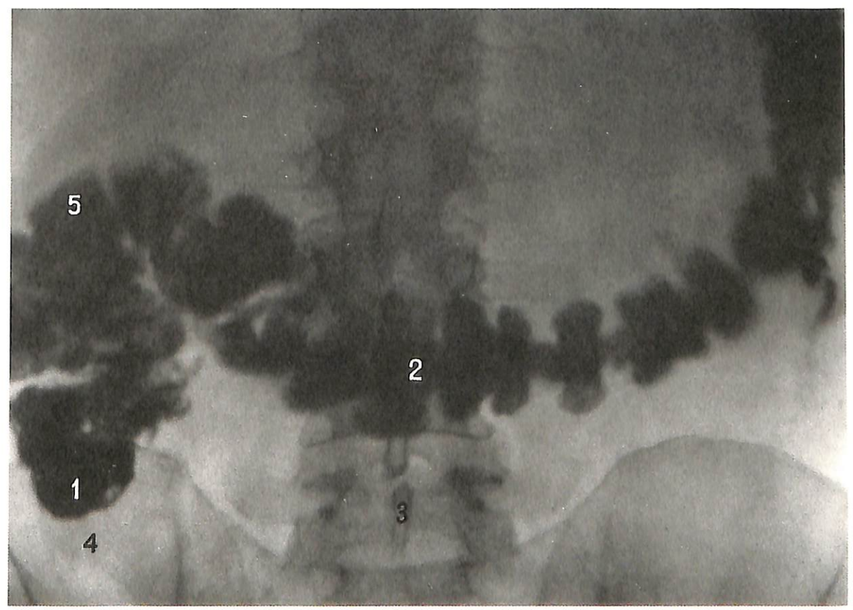

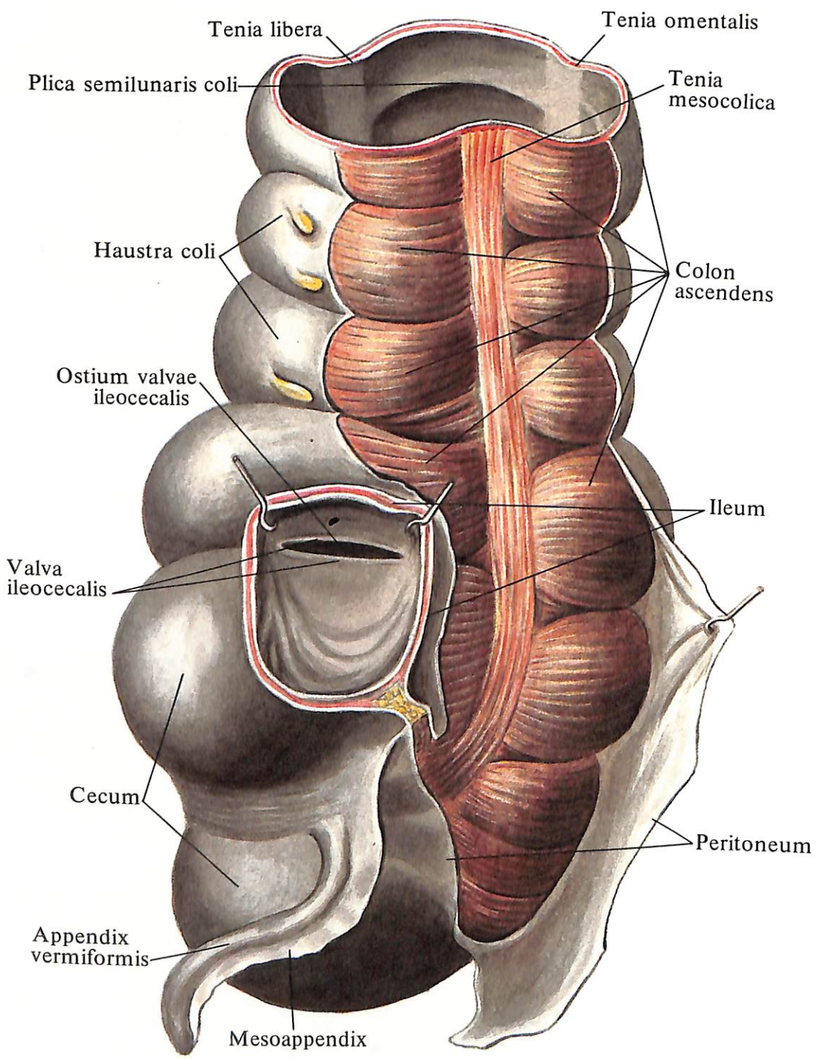

511. Слепая кишка, cecum, и червеобразный отросток, appendix vermiformis; вид сзади. ***(Слепая кишка и отрезок восходящей ободочной кишки.)***

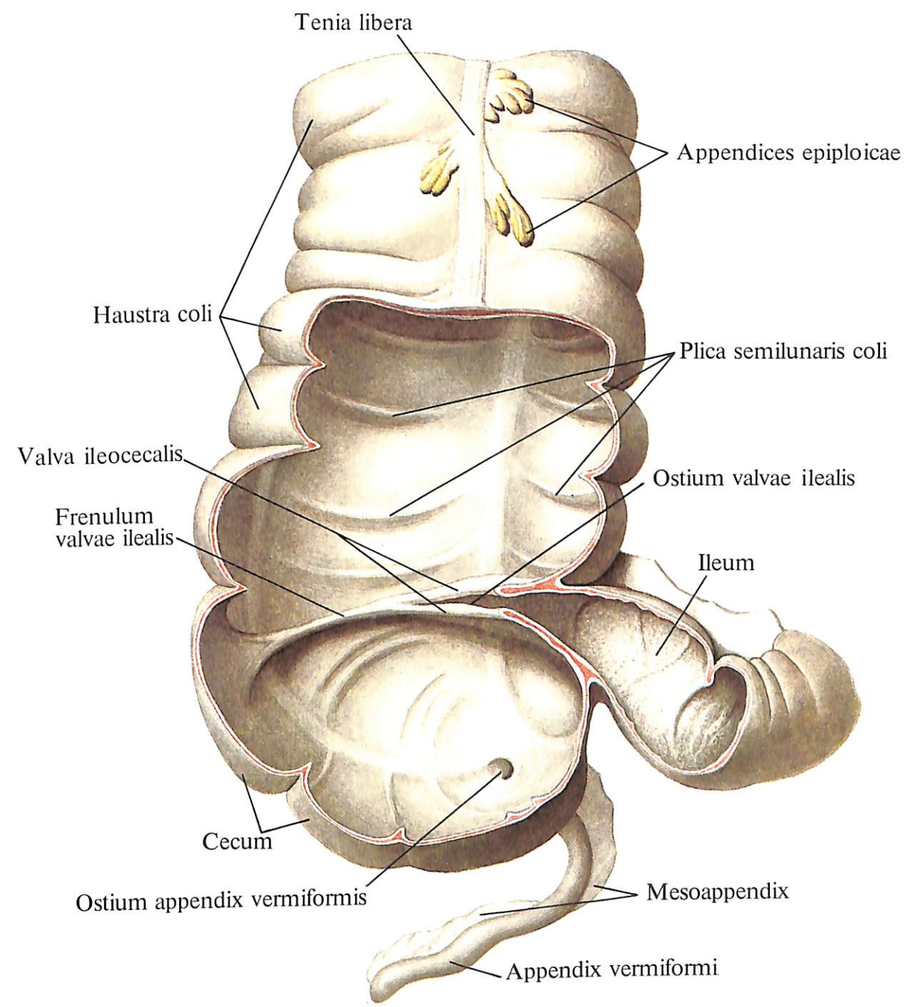

512. Слепая кишка, cecum, червеобразный отросток, appendix vermiformis, и восходящая ободочная кишка, colon ascendens; вид спереди. ***(Часть стенки удалена.)***

Слепая кишка, как правило, покрыта брюшиной со всех сторон, но может на задней поверхности не иметь серозного покрова, т. е. быть покрытой брюшиной с трех сторон. В редких случаях имеет брыжейку.

От заднемедиальной ее стенки, на 0,5–5 см ниже илеоцекального угла, образуемого впадением подвздошной кишки в слепую, отходит *червеобразный отросток (аппендикс), appendix vermiformis* (см. рис. 511, 512). Он представляет собой узкую трубку диаметром 3–4 мм, длиной от 2,5 до 15 см. Просвет червеобразного отростка сообщается с просветом слепой кишки через *отверстие червеобразного отростка, ostium appendicis vermiformis.* Отросток имеет брыжейку аппендикса, mesoappendix, соединяющую его со стенкой слепой кишки и концевым отделом подвздошной.

Обычно червеобразный отросток лежит в правой подвздошной ямке; свободный конец его обращен вниз и в медиальную сторону, достигает пограничной линии (linea terminalis) и иногда спускается в малый таз. Однако это положение не постоянно для всех людей: червеобразный отросток может быть расположен, например, позади слепой кишки, будучи покрыт и фиксирован к ней брюшиной (ретроцекально), или при отсутствии серозной оболочки на задней стенке слепой кишки лежать даже внебрюшинно.

ОБОДОЧНАЯ КИШКА

Ободочная кишка, *colon* (см. рис. 538, 540), по своему положению как бы окаймляет расположенные в середине нижнего этажа брюшной полости петли тонкой кишки. Восходящая ободочная кишка находится справа, поперечная – сверху, нисходящая – слева, сигмовидная – слева и частично снизу.

Восходящая ободочная кишка, colon ascendens (см. рис. 538, 540), начинается от места впадения в слепую кишку подвздошной кишки, являясь продолжением слепой. Отделена от слепой кишки двумя бороздками, которые соответствуют уздечкам илеоцекального клапана. Своей задней, лишенной брюшины поверхностью примыкает к задней стенки живота, занимая крайнее боковое положение справа. Начинается несколько ниже подвздошного гребня, восходя вертикально, располагается сначала впереди квадратной мышцы поясницы, далее впереди правой почки и доходит до нижней поверхности правой доли печени; здесь изгибается влево и вентрально (вперед) и переходит в поперечную ободочную кишку. Изгиб называется *правым изгибом ободочной кишки, flexura coli dextra,* и по сравнению с *левым изгибом ободочной кишки, flexura coli sinistra,* является обычно более пологим. Вследствие того, что правый изгиб направлен не только во фронтальной, но и в сагиттальной плоскости, начальная часть поперечной ободочной кишки лежит поверхностнее или впереди восходящей (это же касается и левого изгиба). Длина восходящей ободочной кишки достигает 20 см, но положение и длина ее довольно изменчивы: нередко при высоком положении слепой кишки восходящая ободочная кишка имеет длину 12 см или даже меньше. Ленты на восходящей ободочной кишке расположены в следующей последовательности: на передней поверхности – *свободная лента, tenia libera,* на заднебоковой – *сальниковая лента, tenia omentalis,* и на заднемедиальной – *брыжеечная лента, tenia mesocolica.*

Поперечная ободочная кишка, colon transversum (см. рис. 538–540), начинается в правой подреберной области на уровне X реберного хряща от правого изгиба ободочной кишки, идет в несколько косом направлении справа налево и вверх в левую подреберную область. Здесь на уровне IX реберного хряща или восьмого межреберья она у левого изгиба ободочной кишки переходит в нисходящую ободочную кишку. Левый участок поперечной

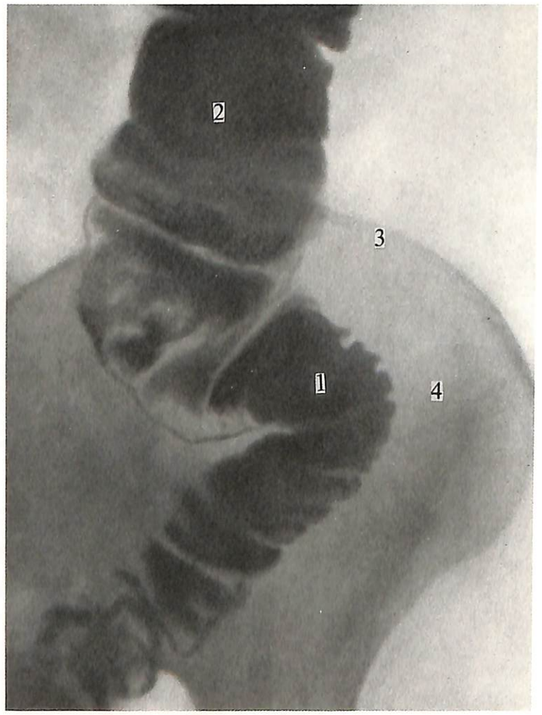

513. Сигмовидная ободочная кишка; рентгенограмма.

1 – сигмовидная ободочная кишка; 2 – нисходящая ободочная кишка; 3 – подвздошный гребень; 4 – крыло подвздошной кости.

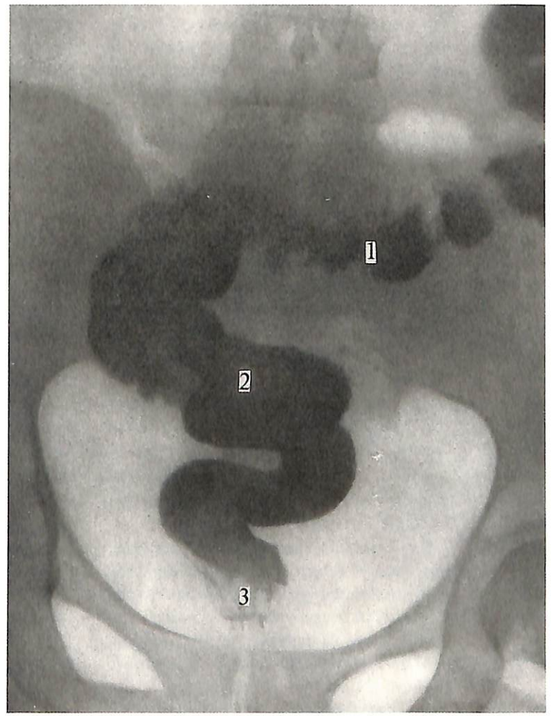

514. Прямая кишка; рентгенограмма.

1 – сигмовидная ободочная кишка; 2 – расширение прямой кишки (начальный отдел); 3 – расширение прямой кишки (конечный отдел).

ободочной кишки лежит поверхностнее (вентральнее) нисходящей ободочной кишки. Средняя часть поперечной ободочной кишки пересекает надчревную область, образуя направленный книзу изгиб (провисает), так что восходящая и нисходящая ободочная кишка вместе с поперечной напоминают букву М. Длина поперечной ободочной кишки достигает 50 см. Это самый длинный отдел толстой кишки. Он расположен интраперитонеально и имеет собственную брыжейку, *mesocolon transversum,* начинающуюся на задней стенке живота от пристеночной брюшины.

К передней поверхности поперечной ободочной кишки вдоль продолжения заднебоковой сальниковой ленты, tenia omentalis, прикрепляется *желудочно-ободочная связка, lig. gastrocolicum,* – часть *большого сальника, omentum majus,* покрывающего все отделы тонкой кишки. В результате такого расположения поперечная ободочная кишка, укрытая сальником спереди, при вскрытой полости живота не видна или только просвечивает (см. рис. 537). Если отвернуть сальник вместе с фиксированной к его задней поверхности поперечной ободочной кишкой кверху, можно увидеть заднюю (дорсальную) ее поверхность с расположенной на ней свободной лентой, tenia libera, и брыжейку поперечной ободочной кишки, mesocolon transversum (см. рис. 538).

Левый изгиб ободочной кишки, flexura coli sinistra, расположен в левой подреберной области, значительно выше и глубже (дорсально), чем правый, – тотчас под нижним полюсом селезенки. Левый конец поперечной ободочной кишки образует с начальным отделом нисходящей ободочной кишки острый угол, вершина которого фиксирована листком брюшины, спускающимся от диафрагмы (lig. phrenicocolicum).

Нисходящая ободочная кишка, colon descendens (см. рис. 540), располагается на задней стенке живота, занимая здесь крайнее левое положение у боковой стенки. Начинается вверху от левого изгиба и опускается по задней стенке живота; своей задней, лишенной брюшинного покрова поверхностью лежит впереди латерального участка левой почки и квадратной мышцы поясницы и доходит до уровня левого подвздошного гребня; здесь переходит в следующий отдел толстой кишки – сигмовидную кишку. Нисходящая ободочная кишка располагается латеральнее от срединной плоскости живота, чем восходящая. Длина ее больше, чем восходящей, и достигает 22–23 см. Диаметр кишки предыдущих отделов толстой кишки и на уровне перехода в сигмовидную кишку равен 4 см. Количество гаустр и их глубина уменьшаются; расположение мышечных лент, положение брюшины и сальниковых отростков такое же, как и на восходящей ободочной кишке.

Сигмовидная ободочная кишка, colon sigmoideum (см. рис. 513, 540, 542), расположена в левой подвздошной ямке. Начинается сверху и латерально на уровне заднего края подвздошного гребня. Образовав две петли, из которых одна, проксимальная, расположенная на подвздошной мышце, выпуклой частью обращена книзу, а другая, дистальная, расположенная на большой поясничной мышце, обращена кверху, сигмовидная ободочная кишка направляется вправо (медиально) и вниз, перегибается через пограничную линию и вступает в полость малого таза, где на уровне III крестцового позвонка переходит в прямую кишку. Длина сигмовидной ободочной кишки в среднем 54–55 см, она подвержена значительным индивидуальным колебаниям (от 15 до 67 см); диаметр ее около 4 см. Сигмовидная ободочная кишка расположена интраперитонеально и имеет брыжейку.

В строении стенок слепой и ободочной кишок имеются свои особенности. Полностью из трех слоев – брюшины, мышечной и слизистой оболочек – состоят лишь те отделы толстой кишки, которые находятся внутрибрюшинно, а именно: слепая, поперечная ободочная, сигмовидная ободочная и верхняя треть прямой кишки; восходящая ободочная кишка и нисходящая ободочная кишка (в некоторых случаях и слепая кишка) имеют брюшинный покров на трех сторонах: латеральной, передней и медиальной.

Участок задней стенки восходящей ободочной и нисходящей ободочной кишки на ширину 2–3 см лишен серозной оболочки; брыжеечные части толстой кишки – поперечная и сигмовидная ободочные – имеют по линии прикрепления брыжейки узкую, лишенную брюшины полосу. В местах расположения борозд на ободочной кишке серозная оболочка следует по стенке за углублением.

В редких случаях нижние отделы восходящей и нисходящей ободочной кишки могут быть покрыты серозной оболочкой со всех сторон и даже образовывать брыжейки.

Мышечная оболочка, tunica muscularis, на всем протяжении толстой кишки образует два слоя – наружный *продольный слой, stratum longitudinale,* и внутренний круговой, *циркулярный слой, stratum circulare.* Продольный слой на большей части протяжения собран в ленты (см. рис. 509, 511). Червеобразный отросток имеет сплошной двухслойный мышечный покров, который развит слабее, чем в других отделах.

Слизистая оболочка, tunica mucosa, состоит из эпителиального покрова с подстилающей его базальной мембраной, собственной соединительнотканной прослойкой и *мышечной пластинкой слизистой оболочки, lamina muscularis mucosae,* под которой лежит *подслизистая основа, tela submucosa.*

Эпителий слизистой оболочки состоит из цилиндрических клеток с большим количеством бокаловидных. Слизистая оболочка толстой кишки содержит *кишечные железы, glandulae intestinales,* но лишена ворсинок. На всем протяжении слизистой оболочки расположены *одиночные лимфатические фолликулы, folliculi lymphatici solitarii.* Соответственно расположению поперечных борозд слизистая оболочка образует *полулунные складки ободочной кишки, plicae semilunares coli.*

У места впадения подвздошной кишки в толстую – *илеоцекального отверстия, ostium ileocecale,* имеются две постоянные складки стенки кишки, главным образом из кругового мышечного слоя. Они образуют *илеоцекальный клапан, valva ileocecalis* (см. рис. 511, 512). Края отверстия сращены и продолжаются в виде *уздечки илеоцекального клапана, frenulum valvae ileocecalis,* расположенной на границе слепой и восходящей ободочной кишки.

В основании заслонки круговой мышечный слой более развит, образуя своего рода жом.

Слизистая оболочка червеобразного отростка характеризуется обилием лимфоидной ткани, образующей почти сплошной слой в виде *групповых лимфатических фолликулов червеобразного отростка, folliculi lymphatici aggregati appendicis vermiformis.*

ПРЯМАЯ КИШКА

Прямая кишка, *rectum* (см. рис. 514–516, 662), расположена в полости малого таза, у задней его стенки, образованной крестцом, копчиком и задним отделом мышц тазового дна. Начинается от конца тазовой части сигмовидной ободочной кишки на уровне III крестцового позвонка и кончается в области промежности задним проходом (см. рис. 548, 549, 661). Длина ее 14–18 см. Диаметр прямой кишки на протяжении изменяется от 4 см (начало от сигмовидной кишки) до 7,5 см в средней части (ампула) и снова уменьшается до щели на уровне заднего прохода.

Прямая кишка состоит из двух частей: тазовой и промежностной. Первая располагается над диафрагмой таза, в полости малого таза, и в свою очередь подразделяется на более узкий надампулярный отдел и широкую *ампулу прямой кишки, ampulla recti.* Вторая часть прямой кишки залегает под диафрагмой таза, в области промежности, и представляет *заднепроходный (анальный) канал, canalis analis.*

Тазовая часть прямой кишки образует в сагиттальной плоскости изгиб, открытый кпереди соответственно вогнутости крестца, – *крестцовый изгиб, flexura sacralis*; верхняя часть изгиба кишки следует спереди назад и вниз, нижняя – сзади наперед и вниз.

Во фронтальной плоскости тазовая часть образует непостоянные изгибы; верхняя часть изгиба идет слева сверху вниз и направо, нижняя – в обратном направлении. Второй изгиб в сагиттальной плоскости, но уже вогнутостью назад, располагается при переходе тазовой части в промежностную; пройдя диафрагму таза, прямая кишка резко поворачивает (почти под прямым углом) назад, образуя *промеж-*

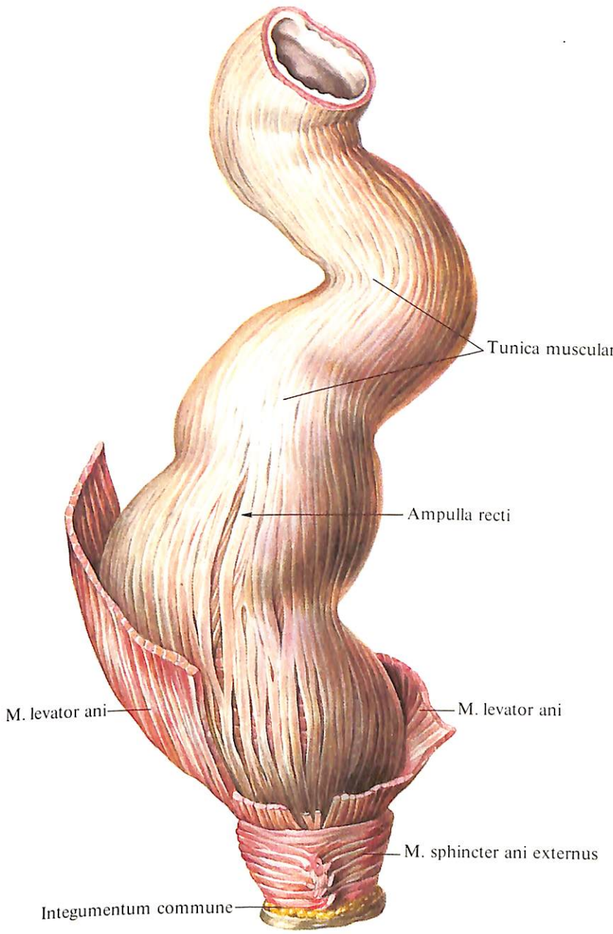

515. Прямая кишка, rectum. ***(Мышечная оболочка, tunica muscularis, продольный слой, stratum longitudinale.)***

ностный изгиб, flexura perinealis. На этом уровне прямая кишка как бы огибает верхушку копчика. Длина тазовой части колеблется от 10 до 14 см, промежностной части составляет около 4 см.

На уровне нижнего края III крестцового позвонка прямая кишка начинает терять свой серозный покров: сначала со стороны задней поверхности, потом с боковой и, наконец, с передней. Таким образом, верхний, надампулярный, отдел тазовой части прямой кишки располагается внутрибрюшинно, верхняя часть ампулы окружена серозной оболочкой с трех сторон, а самый нижний отдел ампулы лежит забрюшинно, так как брюшина покрывает здесь лишь небольшой участок передней стенки.

Линия, по которой брюшина покидает стенку кишки, следует косо сверху, сзади вниз и вперед. По мере того как стенка тазового отдела прямой кишки лишается брюшинного покрова, его заменяет висцеральная фасция таза, образующая футляр прямой кишки.

Промежностная часть прямой кишки имеет вид продольной щели и открывается в углублении межягодичной борозды *задним проходом, anus,* почти на середине расстояния между копчиком и корнем мошонки у мужчин или задней спайки больших половых губ у женщин, на уровне поперечной линии, соединяющей оба седалищных бугра.

Строение стенки прямой кишки. *Серозная оболочка (брюшина), tunica serosa,* входит в состав стенки прямой кишки лишь на небольшом протяжении. Внебрюшинная часть тазового отдела прямой кишки окружена висцеральной фасцией таза, фасция непосредственно к мышечному слою стенки кишки не прилежит. Между висцеральной фасцией и мышечным слоем залегает слой жировой клетчатки, располагаются нервы, питающие кишку кровеносные сосуды и лимфатические узлы. Передний отдел фасции прямой кишки представляет собой пластинку, отделяющую кишку от лежащих впереди органов: мочевого пузыря, предстательной железы и др. Эта пластинка является дериватом сросшихся серозных листков самой глубокой части брюшинного кармана малого таза; она идет от дна прямокишечно-маточного углубления (или прямокишечно-пузырного углубления у мужчин) к сухожильному центру мышц промежности и называется *брюшинно-промежностной фасцией, fascia peritoneoperinealis,* или *прямокишечно-пузырной перегородкой, septum rectovesicale.* Дорсально прямокишечная фасция кончается по средней линии задней стенки прямой кишки.

Мышечная оболочка, tunica muscularis, прямой кишки состоит из двух слоев: наружного продольного, stratum longitudinale, менее толстого, и внутреннего кругового, stratum circulare, более толстого. Продольный слой является продолжением мышечных лент сигмовидной кишки, которые здесь расширяются и охватывают кишку сплошным слоем. На передней и задней стенках продольные мышечные пучки развиты сильнее. В продольный мышечный слой нижнего отдела ампулы вплетаются пучки, идущие от передней крестцово-копчиковой связки, – *прямокишечно-копчиковая мышца, m. rectococcygeus.* Часть мышечных волокон продольного слоя вплетается в *мышцу, поднимающую задний проход, m. levator ani,* а часть достигает кожи заднего прохода.

У мужчин на передней поверхности нижнего участка прямой кишки часть продольных мышечных пучков образует небольшую *прямокишечно-уретральную мышцу, m. rectouretralis.* Эта мышца прикрепляется к сухожильному центру промежности в месте прохождения через него перепончатой части мочеиспускательного канала. Кроме того, несколько выше у мужчин имеется прямокишечно-пузырная мышца, представляющая собой мышечный пучок, соединяющий продольные мышечные пучки мочевого пузыря с такими же пучками прямой кишки.

Круговой мышечный слой прямой кишки распространяется до самого заднего прохода; здесь он утолщается, образуя *внутренний сфинктер заднего прохода, m. sphincter ani internus.* Кпереди от заднего прохода пучки его мышц вплетаются в жом перепончатой части мочеиспускательного канала (у мужчин) и в мышцы влагалища (у женщин). Вокруг заднего прохода в подкожной клетчатке расположен *наружный сфинктер заднего прохода, m. sphincter ani externus* (см. рис. 515, 516). Эта мышца относится к группе поперечно-полосатых мышц промежности. Наружная, более поверхностная ее часть охватывает медиальный отдел мышцы, поднимающей задний проход; глубжележащий отдел прилегает к круговому слою прямой кишки, образующему здесь внутренний жом. Мышца, поднимающая задний проход, входит в промежуток между наружным и внутренним сфинктерами прямой кишки. Передняя часть этой мышцы – *лобково-копчиковая мышца, m. pubococcygeus,* охватывает сзади в виде петли промежностную часть прямой кишки.

Мышцы кругового слоя прямой кишки образуют утолщения в месте расположения поперечных складок слизистой оболочки (см. далее). Наиболее выраженное утолщение находится на 6–7 см выше заднего прохода. Здесь отчетливо различаются *поперечные складки прямой кишки, plicae transversales recti*; средняя из них наиболее выражена, в ее толще залегает большое количество циркулярных мышечных волокон.

Слизистая оболочка, tunica mucosa, прямой кишки покрыта эпителием, содержит *кишечные железы (крипты), glandulae intestinales (criptae),* но лишена ворсинок; в *подслизистой основе, tela submucosa,* расположены одиночные лимфатические фолликулы. На протяжении тазового отдела прямой кишки слизистая оболочка образует три, иногда больше, *поперечные складки, plicae transversales recti* (см. рис. 516), охватывающие половину окружности кишки. Из этих трех складок верхняя располагается на уровне до 10 см от заднего прохода. Кроме поперечных складок, на слизистой оболочке имеется большое количество непостоянных складок, идущих в различных направлениях. Слизистая оболочка нижнего отдела прямой кишки (заднепроходного, анального, канала) образует до 10 продольных складок – *заднепроходные (анальные) столбы, columnae anales* (см. рис. 516), ширина и высота которых по направлению книзу увеличиваются. Верхним концам анальных стол-

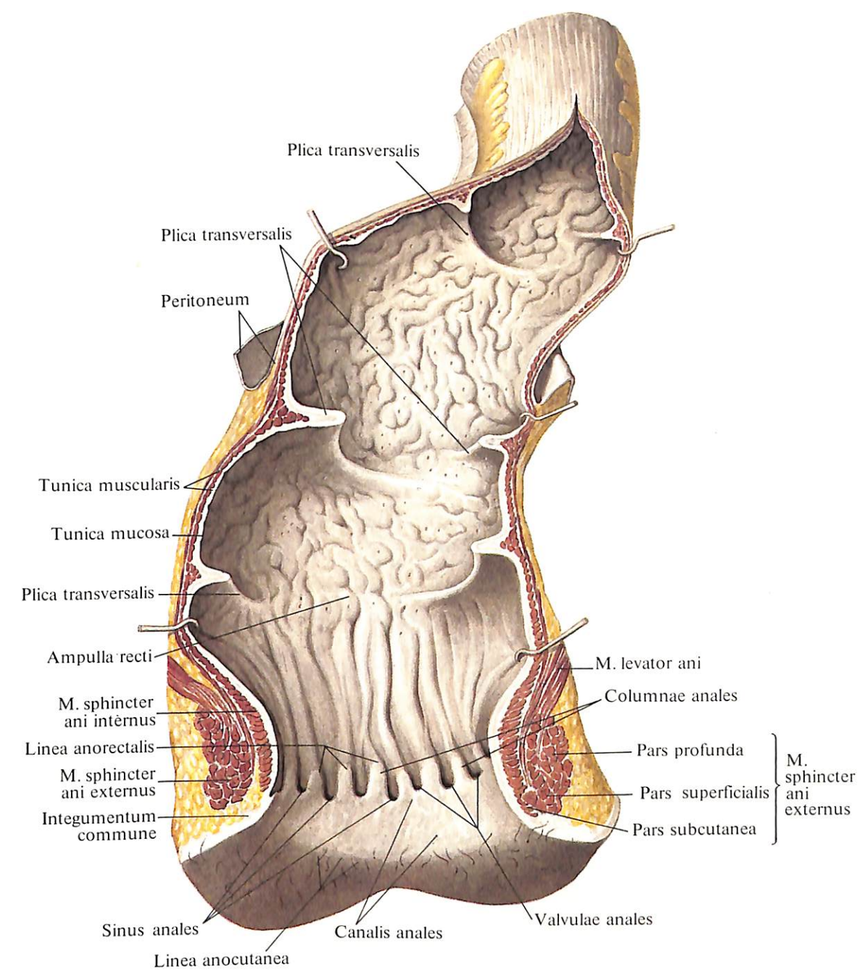

516. Прямая кишка, rectum. ***(Слизистая оболочка, tunica mucosa.)***

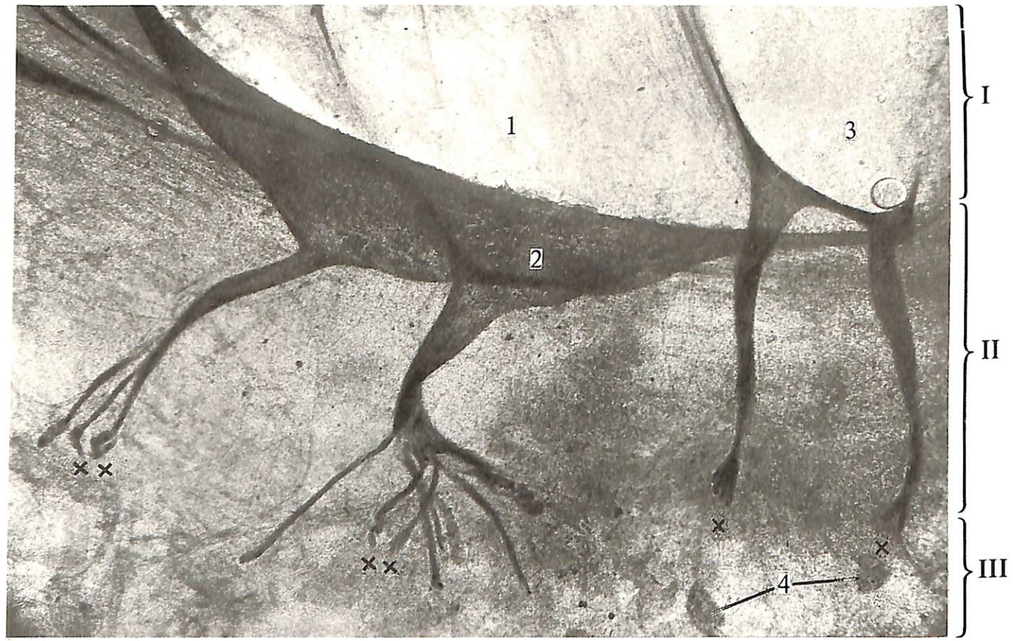

517. Заднепроходные железы (препарат А.Когона); фотография.
(Изолированные железы, открывающиеся группами в заднепроходную пазуху, из тотально окрашенного препарата прямой кишки.)

Зоны заднепроходного канала: I – столбиковая (дистальный отдел); II – промежуточная (полностью); III – кожная (проксимальный отдел); 1 – заднепроходная пазуха; 2 – добавочное выпячивание заднепроходной пазухи; 3 – дополнительная заднепроходная пазуха; 4 – циркуманальная сальная железа; XX – разветвленные простая и сложная заднепроходные железы; X – неразветвленная заднепроходная железа.

бов соответствует *прямокишечно-заднепроходная линия, linea anorectalis.* Дистальнее анальных столбов располагается слегка набухающий кольцевой участок с гладкой поверхностью слизистой оболочки – промежуточная зона. Выступающая промежуточная зона как бы замыкает снизу углубления между столбами, превращая их в карманы, – *заднепроходные (анальные) пазухи, sinus anales.* На дне этих пазух залегают анальные железы (см. рис. 517). Поперечные складки промежуточной зоны, замыкающие пазухи снизу, как бы соединяя анальные столбы, носят название *заднепроходных (анальных) заслонок, valvulae anales.* Совокупность анальных заслонок образует валик слизистой оболочки – *заднепроходный (анальный) гребень, pecten analis.* Подслизистая основа зоны анальных столбов и промежуточной зоны представляет собой рыхлую клетчатку, в которой залегает прямокишечное венозное сплетение. В промежуточной зоне это сплетение образует сплошное кольцо; в подслизистой основе области анальных столбов, кроме венозных сплетений, залегают пучки продольных мышечных волокон.

Слизистая оболочка области анальных столбов выстлана плоским неороговевающим эпителием, слизистая оболочка пазух – многослойным эпителием. Крипты слизистой оболочки

прямой кишки распространяются только до зоны столбов. Слизистая оболочка промежуточной зоны выстлана многослойным неороговевающим эпителием.

Ниже уровня пазух видна линия границы между слизистой оболочкой заднего прохода и кожей – *заднепроходно-кожная линия, linea anocutanea.* Кожа заднего прохода выстлана пигментированным многослойным плоским ороговевающим эпителием с выраженными сосочками. В коже имеются анальные заднепроходные железы.

Топография толстой кишки. Слепая кишка располагается в правой подвздошной ямке, на 4–5 см выше середины паховой связки. Она может залегать медиальнее и ниже, непосредственно над верхней апертурой малого таза, или, наоборот, располагаться высоко, в правой подреберной области, под правой долей печени. Основание червеобразного отростка проецируется в точке, находящейся между правой и средней третями поперечной линии, соединяющей передние верхние ости подвздошных костей. Задняя стенка слепой кишки прилежит к париетальной брюшине в области подвздошных ямок.

Слева и снизу к слепой кишке примыкают петли подвздошной кишки.

Восходящая ободочная кишка (ее задняя поверхность) прилегает к фасции, покрывающей подвздошную мышцу, квадратную мышцу поясницы, и к почечной фасции нижнего участка правой почки. Заднюю стенку кишки отделяет от указанных фасций забрюшинная клетчатка, сопровождающая ободочную кишку. Спереди и слева к восходящей ободочной кишке прилегают петли тонкой кишки, большой сальник.

Правый (печеночный) изгиб ободочной кишки находится на уровне X реберного хряща и примыкает к нижней поверхности правой доли печени, к дну желчного пузыря (правее его).

Поперечная ободочная кишка располагается в правой подреберной области, в надчревной области и в левой подреберной области, проходя, таким образом, соответственно линии, соединяющей конец правого X ребра с концом левого IX ребра. Средняя, провисающая, часть кишки может достигать уровня пупка и даже опускаться ниже.

Спереди поперечная ободочная кишка прилегает (отделенная большим сальником) к передней брюшной стенке. Вверху она примыкает к нижней поверхности правой доли печени, желчному пузырю, большой кривизне желудка и селезенке, внизу – к петлям тонкой кишки, сзади – к нижней части двенадцатиперстной кишки и поджелудочной железе. Поперечная ободочная кишка со своей брыжейкой топографически разделяет брюшную полость на два этажа: верхний, в котором залегают печень, желудок и селезенка, и нижний, в котором находится вся масса петель тонкой кишки.

Левый (селезеночный) изгиб ободочной кишки находится на уровне IX реберного хряща или лежащего выше восьмого межреберья, на 4 см выше правого (печеночного) изгиба; он прилегает к нижнему краю селезенки и сзади – к левой почке.

Нисходящая ободочная кишка вверху примыкает к передней поверхности левой почки. Ниже она располагается у фасции, покрывающей квадратную мышцу поясницы, поперечную мышцу живота и подвздошную мышцу. Подобно восходящей, нисходящая ободочная кишка отделена от фасции рыхлой забрюшинной клетчаткой. Верхняя ее часть направлена слегка косо вправо, вниз и кпереди, а на дальнейшем протяжении – вертикально вниз и кпереди.

Спереди нисходящая ободочная кишка прикрыта петлями тонкой кишки.

Сигмовидная ободочная кишка располагается в левой подвздошной ямке и в верхнем отделе полости малого таза; в зависимости от ширины брыжейки она может переходить за срединную плоскость брюшной полости в правую половину живота и направляться вверх до брыжейки поперечной ободочной кишки. Сзади, через брюшину, сигмовидная кишка прилегает к подвздошной и поясничной мышцам, а также к общим подвздошным сосудам и мочеточнику.

Прямая кишка, как указано, своей тазовой частью лежит в выемке, образованной крестцом и копчиком. Сзади она прилегает к крестцу, сбоку и снизу – к мышцам диафрагмы таза.

У мужчин спереди (и сверху) на уровне тазового, покрытого брюшиной отдела к прямой кишке прилегают петли тонкой кишки, мочевой пузырь, а у женщин – тело матки и ниже – самый верхний отдел задней стенки влагалища.

По сторонам тазового отдела прямой кишки находятся брюшинные параректальные складки.

Спереди внебрюшинного участка прямой кишки отделенные брюшинно-промежностной фасцией у мужчин располагаются: посередине – задняя стенка мочевого пузыря и ниже – задняя поверхность предстательной железы, латерально – правый и левый семенные пузырьки, ампулы семявыносящих протоков.

У женщин к передней стенке внебрюшинного участка прямой кишки прилегает задняя стенка влагалища, отделенная соединительнотканной *прямокишечно-влагалищной перегородкой, septum rectovaginale.*

Иннервация: ободочная кишка – plexus entericus (plexus submucosus, myentericus, subserosus), в формировании которого участвует plexus mesenterici superior et inferior (симпатические сплетения), а парасимпатическое от n. vagus; прямая кишка – аналогичные сплетения, формируя plexus rectalis superior, medius et inferior, и парасимпатические от nn. splanchnici pelvini. M. sphincter ani externus иннервируется n. pudendus.

Кровоснабжение: ободочная кишка – a. iliocolica, aa. cecales anterior et posterior, a. appendicularis, aa. colici dextra et media (ветви a. mesenterica superior), a. colica sinistra, aa. sigmoideae, a. rectalis superior (ветви a. mesenterica inferior); прямая кишка – a. rectalis superior (ветвь a. mesenterica inferior), aa. rectales media et inferior (ветви a. iliaca interna). Венозная кровь оттекает по одноименным венам в v. portae; от средней и нижней частей прямой кишки – в v. iliaca interna. Лимфа от толстого кишечника направляется к различным группам лимфатических узлов: от слепой кишки и червеобразного отростка – к nodi lymphatici ileocolici prececalis, appendiculares; от всех отделов ободочной кишки – к nodi lymphatici mesocolici et mesenterici inferiores (sigmoidei, rectales superiores); от средней и нижней частей прямой кишки – к nodi lymphatici rectales superiores et iliaci interni (sacrales), pararectales et sacrales.

ПЕЧЕНЬ

Печень, *hepar* (рис. 518–530), – самая крупная из пищеварительных желез, занимает верхний отдел брюшной полости, располагаясь под диафрагмой (см. рис. 540), главным образом с правой стороны. По форме печень несколько напоминает шляпку большого гриба, имеет верхнюю выпуклую и нижнюю слегка вогнутую поверхности. Однако выпуклость лишена симметричности, так как наиболее выступающей и объемистой частью является не центральная, а правая задняя, которая кпереди и влево клинообразно суживается. Размеры печени: справа налево в среднем 26–30 см, спереди назад – правая доля 20–22 см, левая доля 15–16 см, наибольшая толщина (правая доля) – 6–9 см. Масса печени равна в среднем 1500 г. Цвет ее красно-бурый, консистенция мягкая.

В печени различают выпуклую верхнюю *диафрагмальную поверхность, facies diaphragmatica,* нижнюю, местами вогнутую, *висцеральную поверхность, facies visceralis,* острый *нижний край, margo inferior,* отделяющий спереди верхнюю и нижнюю поверхности, и слегка выпуклую *заднюю часть, pars posterior,* диафрагмальной поверхности.

На нижнем крае печени имеется *вырезка круглой связки, incisura ligamenti teretis*; правее располагается небольшая вырезка, соответствующая прилегающему дну желчного пузыря.

Диафрагмальная поверхность, facies diaphragmatica (см. рис. 518), выпуклая и соответствует по форме куполу диафрагмы. От высшей точки идет пологий скат к нижнему острому краю и влево, к левому краю печени; крутой скат следует к задней и правой частям диафрагмальной поверхности. Кверху, к диафрагме, идет сагиттально расположенная брюшинная *серповидная связка печени, lig. falciforme hepatis,* которая следует от нижнего края печени назад на протяжении примерно ⅔ ширины печени; сзади листки связки расходятся вправо и влево, переходя в *венечную связку печени, lig. coronarium hepatis.* Серповидная связка делит печень соответственно верхней ее поверхности на две части – *правую долю печени, lobus hepatis dexter,* бóльшую и имеющую наибольшую толщину, и *левую долю печени, lobus hepatis sinister,* – меньшую. На верхней части печени видно небольшое *сердечное вдавление, impressio cardiaca,* образовавшееся в результате давления сердца и соответствующее сухожильному центру диафрагмы.

На диафрагмальной поверхности различают *верхнюю часть, pars superior,* обращенную к сухожильному центру диафрагмы; *переднюю часть, pars anterior,* обращенную кпереди, к реберной части диафрагмы, и к передней стенке живота в надчревной области (левая доля); *правую часть, pars dextra,* направленную вправо, к боковой брюшной стенке (соответственно средней подмышечной линии), и *заднюю часть, pars posterior,* обращенную в сторону спины.

Висцеральная поверхность, facies visceralis (см. рис. 519–521), плоская, слегка вогнутая, соответствует конфигурации подлежащих органов. На ней располагаются три борозды, делящие эту поверхность на четыре доли. Две борозды имеют сагиттальное направление и тянутся почти параллельно одна другой от переднего к заднему краю печени; приблизительно на середине этого расстояния их соединяет, как бы в виде перекладины, третья, поперечная, борозда.

Левая борозда состоит из двух отделов: переднего, простирающегося до уровня поперечной борозды, и заднего, расположенного кзади от поперечной. Более глубокий передний отдел – *щель круглой связки, fissura lig. teretis* (в эмбриональном периоде – борозда пупочной вены), начинается на нижнем крае печени от *вырезки круглой связки, incisura lig. teretis,* в ней залегает *круглая связка печени, lig. teres hepatis,* идущая

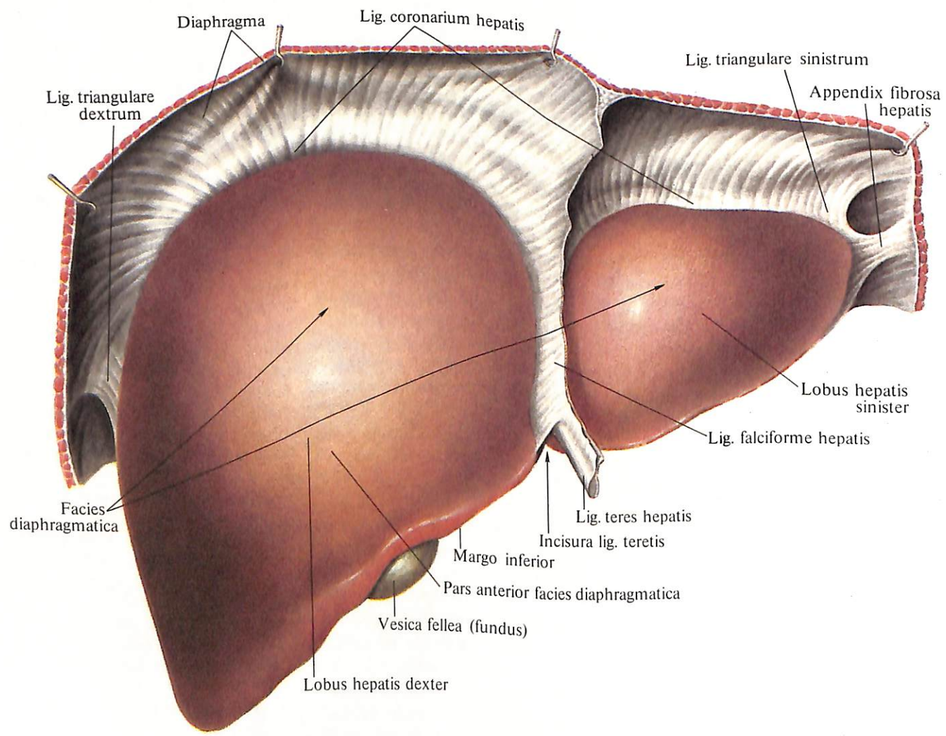

518. Печень, hepar; вид сверху. (Диафрагмальная поверхность, facies diaphragmatica.)

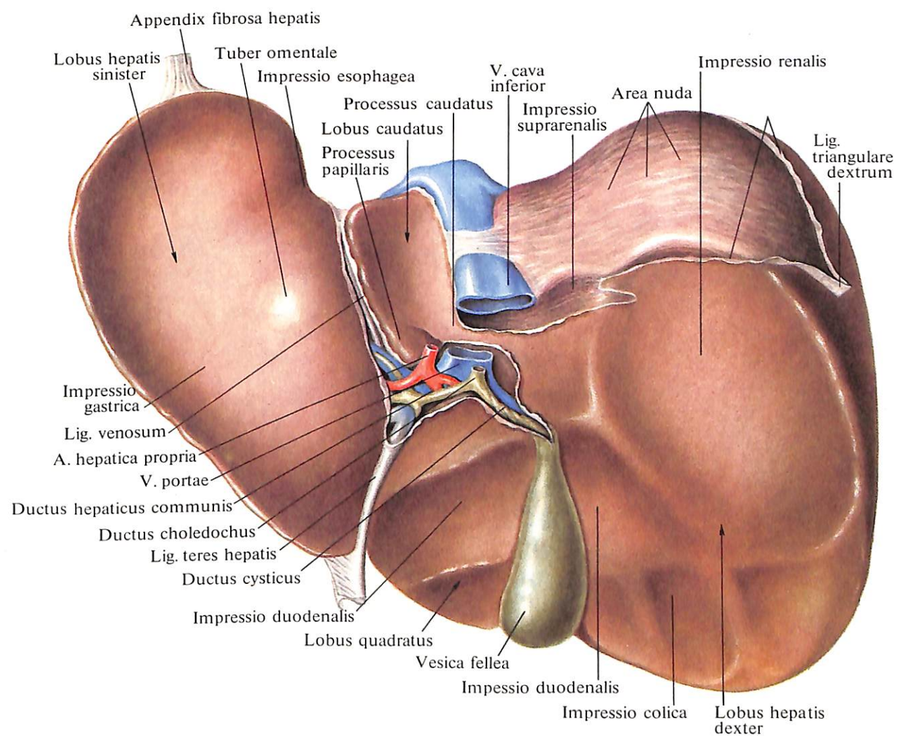

519. Печень, hepar; вид снизу. (Висцеральная поверхность, facies visceralis.)

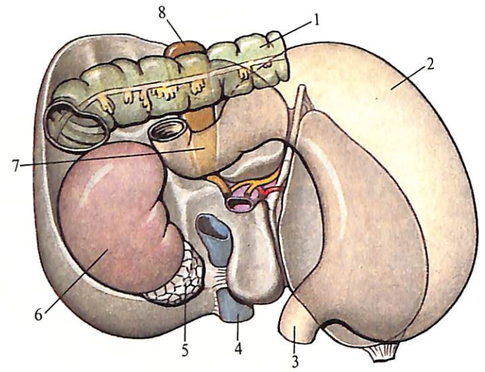

520. Области соприкосновения печени со смежными органами. (Висцеральная поверхность.)

1 – colon; 2 – ventriculus; 3 – esophagus; 4 – v. cava inferior; 5 – glandula suprarenalis dextra; 6 – ren dexter; 7 – duodenum; 8 – vesica fellea.

521. Печень, hepar; висцеральная поверхность.
(Желчный пузырь, сосуды и связки удалены.)

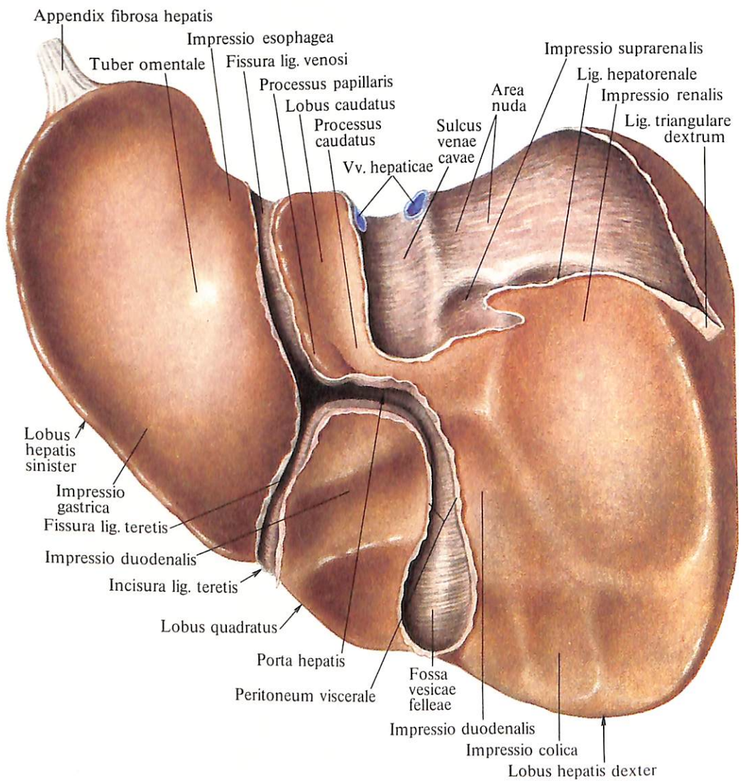

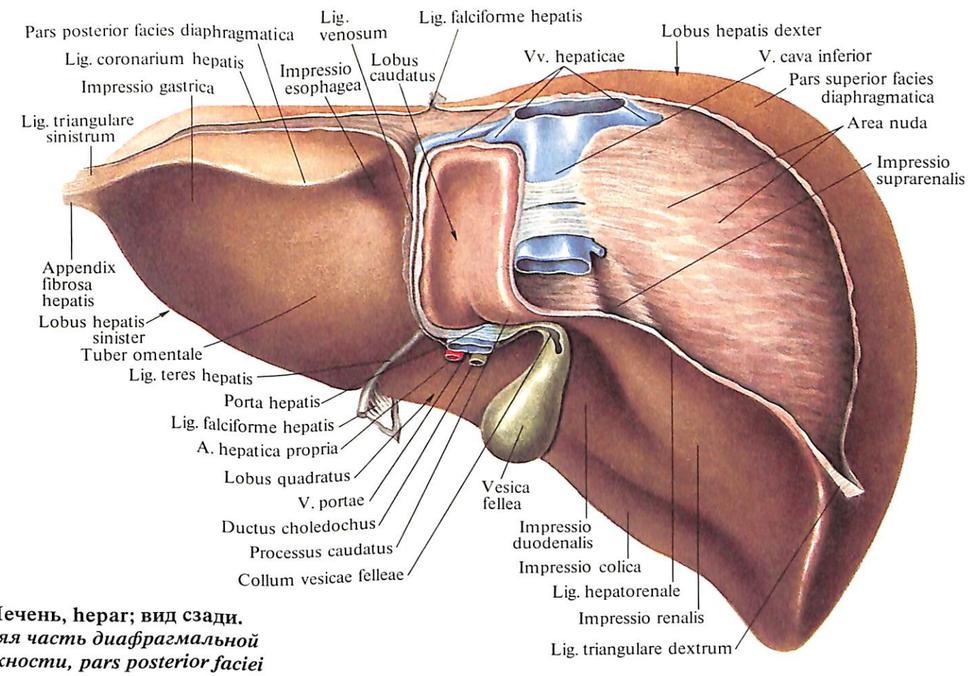

522. Печень, hepar; вид сзади.
(Задняя часть диафрагмальной поверхности, pars posterior faciei diaphragmaticae.)

523. Печень, hepar; вид сзади и сверху.

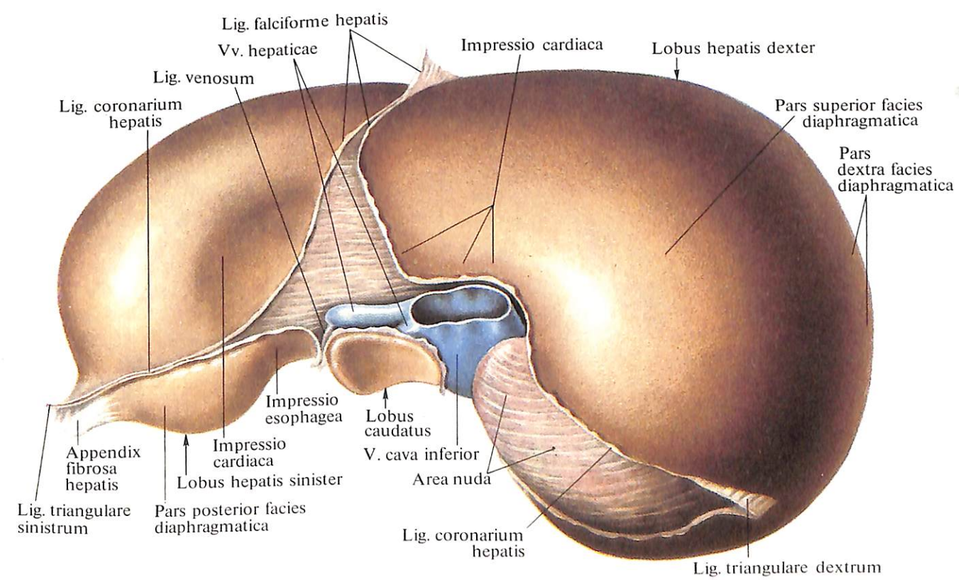

спереди и снизу от пупка и заключающая облитерированную пупочную вену. Задний отдел левой борозды – *щель венозной связки, fissura lig. venosi* (в эмбриональном периоде – ямка венозного протока, fossa ductus venosi), содержит *венозную связку, lig. venosum* (облитерированный венозный проток), и тянется от поперечной борозды назад к левой печеночной вене. Левая борозда по своему положению на висцеральной поверхности соответствует линии прикрепления серповидной связки на диафрагмальной поверхности печени и, таким образом, служит здесь границей левой и правой долей печени. Вместе с тем круглая связка печени заложена в нижнем крае серповидной связки, на свободном переднем ее участке.

Правая борозда представляет собой продольно расположенную ямку и называется *ямкой желчного пузыря, fossa vesicae felleae,* которой на нижнем крае печени соответствует вырезка. Она менее глубокая, чем борозда круглой связки, но более широкая и представляет отпечаток расположенного в ней *желчного пузыря, vesica fellea.* Ямка тянется кзади до поперечной борозды; продолжением ее кзади от поперечной борозды служит *борозда нижней полой вены, sulcus venae cavae inferioris.*

Поперечная борозда (см. рис. 519, 521) – это *ворота печени, porta hepatis.* В ней залегают собственная печеночная артерия, a. hepatis propria, общий печеночный проток, ductus hepaticus communis, и воротная вена, v. portae.

Как артерия, так и вена делятся на основные ветви, правую и левую, уже в воротах печени.

Три эти борозды делят висцеральную поверхность печени на четыре *доли печени, lobi hepatis.* Левая борозда отграничивает справа нижнюю поверхность левой доли печени; правая борозда отграничивает слева нижнюю поверхность правой доли печени.

Средний участок между правой и левой бороздами на висцеральной поверхности печени делится поперечной бороздой на передний и задний. Передний участок – это *квадратная доля, lobus quadratus,* задний – *хвостатая доля, lobus caudatus.*

На висцеральной поверхности правой доли печени (см. рис. 519), ближе к переднему краю, имеется *ободочно-кишечное вдавление, impressio colica*; позади, до самого заднего края, находятся: правее – обширное углубление от прилегающей здесь правой почки, *почечное вдавление, impressio renalis,* левее – примыкающее к правой борозде *двенадцатиперстно-кишечное (дуоденальное) вдавление, impressio duodenalis*; еще более кзади, левее почечного вдавления, – вдавление правого надпочечника, *надпочечниковое вдавление, impressio suprarenalis.*

Квадратная доля печени, lobus quadratus hepatis, ограничена справа ямкой желчного пузыря, слева – щелью круглой связки, спереди – нижним краем, сзади – воротами печени. На середине ширины квадратной доли имеется углубление в виде широкого поперечного желоба – отпечаток верхней части двенадцатиперстной кишки, двенадцатиперстно-кишечное вдавление, продолжающееся сюда с правой доли печени.

Хвостатая доля печени, lobus caudatus hepatis, расположена кзади от ворот печени, ограничена спереди поперечной бороздой ворот печени, справа – *бороздой полой вены, sulcus venae cavae,* слева – *щелью венозной связки, fissura lig. venosi,* и сзади – задней частью диафрагмальной поверхности печени. На переднем участке хвостатой доли слева расположен небольшой выступ – *сосочковый отросток, processus papillaris,* примыкающий сзади к левой части ворот печени; справа хвостатая доля образует *хвостатый отросток, processus caudatus,* который направляется вправо, образует мостик между задним концом ямки желчного пузыря и передним концом борозды нижней полой вены и переходит в правую долю печени.

Левая доля печени, lobus hepatis sinister, на висцеральной поверхности, ближе к переднему краю, имеет выпуклость – *сальниковый бугор, tuber omentale,* который обращен к *малому сальнику, omentum minus* (см. далее). На заднем крае левой доли, непосредственно рядом с щелью венозной связки, находится вдавление от прилегающей брюшной части пищевода – *пищеводное вдавление, impressio esophageale.*

Левее этих образований, ближе кзади, на нижней поверхности левой доли имеется *желудочное вдавление, impressio gastrica.*

Задняя часть диафрагмальной поверхности, pars posterior faciei diaphragmaticae (см. рис. 522, 523), представляет собой довольно широкий, слегка закругленный участок поверхности печени. Она образует вогнутость соответственно месту прилегания к позвоночнику. Центральный ее участок широкий, а вправо и влево суживается. Соответственно правой доле имеется желобок, в котором заложена нижняя полая вена – *борозда полой вены, sulcus venae cavae.* Ближе к верхнему концу этой борозды в веществе печени видны три *печеночные вены, venae hepaticae,* впадающие в нижнюю полую вену. Края борозды полой вены соединены между собой соединительнотканной связкой нижней полой вены (см. рис. 519).

Печень почти полностью окружена брюшинным покровом. *Серозная оболочка, tunica serosa,* покрывает ее диафрагмальную, висцеральную поверхности и нижний край. Однако в местах, где к печени подходят связки и прилегает желчный пузырь, остаются участки различной ширины, не покрытые брюшиной. Наибольший не покрытый брюшиной участок имеется на задней части диафрагмальной поверхности, там, где печень непосредственно прилежит к задней стенке живота; он имеет форму ромба – *внебрюшинное поле, area nuda.* Соответственно его наибольшей ширине расположена нижняя полая вена. Второй такой участок находится в месте расположения желчного пузыря. От диафрагмальной и висцеральной поверхностей печени отходят брюшинные связки (описание их см. «Брюшина»).

Строение печени. *Серозная оболочка, tunica serosa,* покрывающая печень, подстилается *подсерозной основой, tela subserosa,* а затем – *фиброзной оболочкой, tunica fibrosa.* Через ворота печени и задний конец щели круглой связки вместе с сосудами в паренхиму проникает соединительная ткань в виде так называемой *околососудистой фиброзной капсулы, capsula fibrosa perivascularis,* в отростках которой находятся желчные протоки, ветви воротной вены и собственной печеночной артерии; по ходу сосудов она достигает изнутри фиброз-

ной оболочки. Так образуется соединительнотканный каркас, в ячейках которого находятся печеночные дольки.

Долька печени, lobulus hepaticus (см. рис. 524), размером 1–2 мм, состоит из печеночных клеток – *гепатоцитов, hepatocyti,* образующих *печеночные пластинки, laminae hepaticae.* В центре дольки находится *центральная вена, v. centralis,* а вокруг дольки располагаются *междольковые артерии и вены, aa. interlobulares et vv. interlobulares,* от которых берут начало *междольковые капилляры, vasa capillaria interlobularia.* Междольковые капилляры вступают в дольку и переходят в *синусоидные сосуды, vasa sinusoidea,* расположенные между печеночными пластинками. В этих сосудах смешивается артериальная и венозная (из v. portae) кровь. Синусоидные сосуды впадают в *центральную вену.* Каждая центральная вена вливается в *поддольковые,* или *собирательные, вены, vv. sublobulares,* а последние – в *правые, средние и левые печеночные вены, vv. hepaticae dextrae, mediae et sinistrae.*

Между гепатоцитами залегают *желчные канальцы, canaliculi biliferi,* которые впадают в *желчные проточки, ductuli biliferi,* а последние вне долек соединяются в *междольковые желчные протоки, ductus interlobulares biliferi.* Из междольковых желчных протоков образуются сегментарные протоки (см. рис. 526, 528).

На основании изучения внутрипеченочных сосудов и желчных протоков

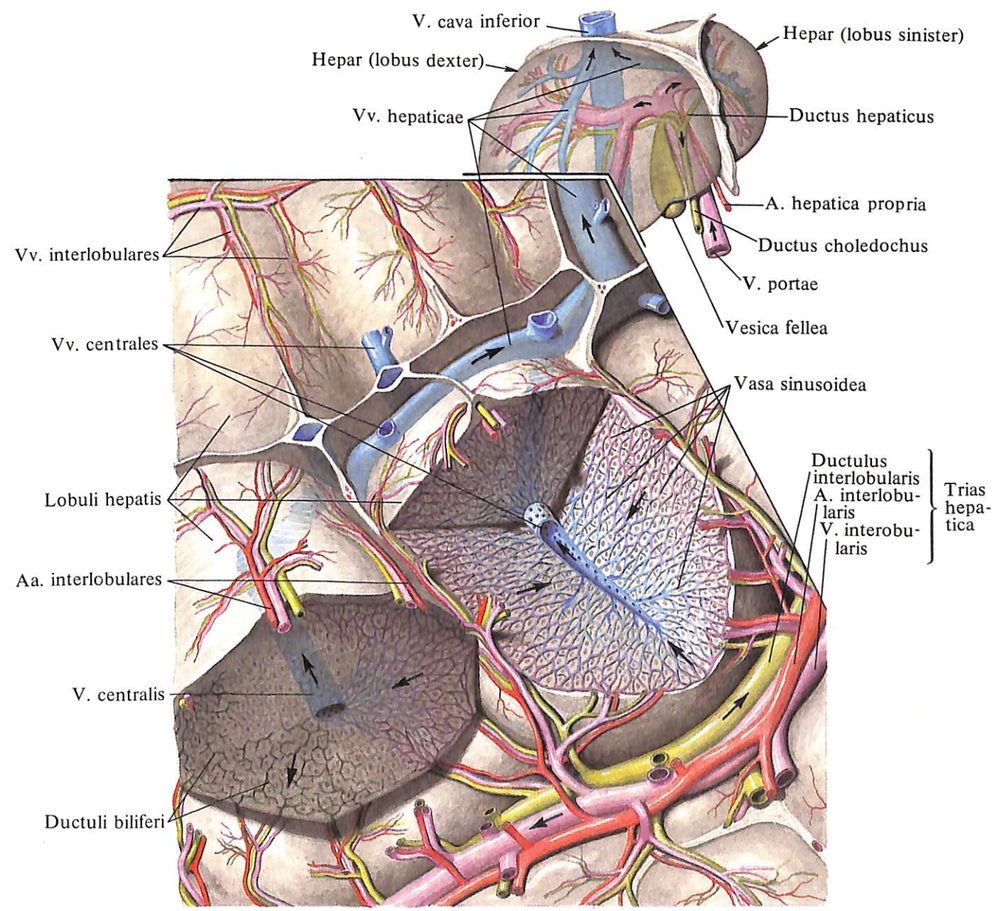

524. Дольки печени (схема).

сложилось современное представление о долях, секторах и сегментах печени (см. рис. 525–529). Ветви воротной вены первого порядка приносят кровь в правую и левую доли печени, граница между которыми не соответствует внешней границе, а проходит через ямку желчного пузыря и борозду нижней полой вены.

Ветви второго порядка обеспечивают приток крови к секторам: в правой доле – в *правый парамедианный сектор, sector paramedianum dexter,* и *правый латеральный сектор, sector lateralis dexter*; в левой доли – в *левый парамедианный сектор, sector paramedianum sinister, левый латеральный сектор, sector lateralis sinister,* и *левый дорсальный сектор, sector dorsalis sinister.* Последние два сектора соответствуют I и II сегментам печени. Другие сектора делятся каждый на два сегмента, так что в правой и в левой долях по 4 сегмента.

Доли и сегменты печени имеют свои желчные протоки, ветви воротной вены и собственной печеночной артерии (см. рис. 519–524). Правая доля печени дренируется *правым печеночным протоком, ductus hepaticus dexter,* который имеет *переднюю и заднюю ветви, r. anterior et r. posterior,* левая доля печени – *левым печеночным протоком, ductus hepaticus sinister,* состоящим из *медиальной и латеральной ветвей, r. medialis et lateralis,* а хвостатая доля – *правым и левым протоками хвостатой доли, ductus lobi caudati dexter et ductus lobi caudati sinister.*

Передняя ветвь правого печеночного протока образуется из протоков V и VIII сегментов; задняя ветвь правого печеночного протока – из протоков VI и VII сегментов; латеральная ветвь левого печеночного протока – из протоков II и III сегментов. Протоки квадратной доли печени впадают в медиальную ветвь левого печеночного протока – проток IV сегмента, а правый и левый протоки хвостатой доли, протоки I сегмента могут впадать вместе

525. Внутрипеченочные желчные протоки (желтого цвета) и ветви воротной вены (препарат Н.Лебединца); фотография коррозионного препарата.

1 – общий печеночный проток; 2 – правый печеночный проток и правая ветвь воротной вены; 3 – воротная вена; 4 – левый печеночный проток и левая ветвь воротной вены; 5 – проток IV и III сегментов; 6 – протоки и вены IV сегмента левой доли; 7, 8 – протоки и вены III и II сегментов левой доли; 9 – левый и правый протоки и вены хвостатой доли I сегмента; 10, 13 – протоки и вены парамедианного сектора VIII и V сегментов правой доли; 11, 12 – протоки и вены латерального сектора VII и VI сегментов правой доли; 14 – околопузырный («заблудившийся») проток.

или порознь в правый, левый и общий печеночные протоки, а также в заднюю ветвь правого и в латеральную ветвь левого печеночных протоков. Могут быть и другие варианты соединения I–VIII сегментарных протоков. Нередко соединяются между собой протоки III и IV сегментов.

Правый и левый печеночные протоки у переднего края ворот печени или уже в печеночно-двенадцатиперстной связке образуют *общий печеночный проток, ductus hepaticus communis.*

Правый и левый печеночные протоки и их сегментарные ветви не являются постоянными образованиями; если они отсутствуют, то образующие их протоки впадают в общий печеночный проток. Длина общего печеночного протока 4–5 см, диаметр его составляет 4–5 см. Слизистая оболочка его гладкая, складок не образует.

Топография печени. Печень располагается в правой подреберной области, в надчревной области и частично в левой подреберной области. Скелетотопически печень определяется проекцией на грудные стенки. Справа и спереди по среднеключичной линии наиболее высокая точка положения печени (правая доля) определяется на уровне четвертого межреберья; слева от грудины высшая точка (левая доля) находится на уровне пятого межреберья. Нижний край печени справа по средней подмышечной линии определяется на уровне десятого межреберья; далее вперед нижняя граница печени следует по правой половине реберной дуги. На уровне правой среднеключичной линии она выходит из-под дуги, идет справа налево и вверх, пересекая надчревную область. Белую линию живота нижний край печени пересекает на середине расстояния между мечевидным отростком и пупочным кольцом. Далее на уровне VIII левого реберного хряща нижняя граница левой доли пересекает реберную дугу, чтобы слева от грудины встретиться с верхней границей.

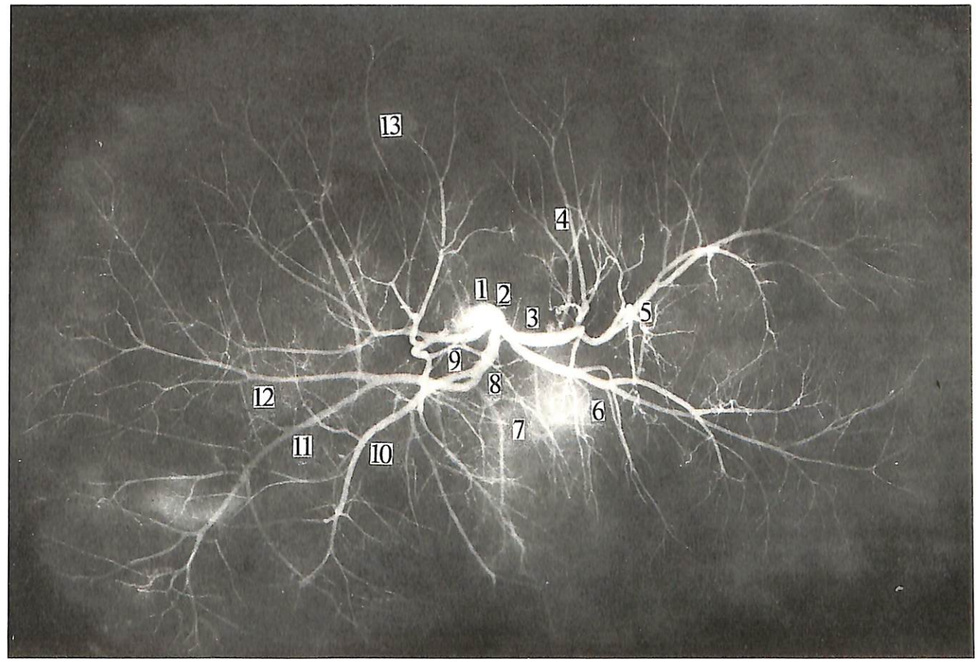

526. Внутрипеченочные желчные протоки (препарат Н.Лебединца); фотография рентгенограммы.

1 – общий печеночный проток; 2 – левый печеночный проток; 3 – протоки IV и III сегментов; 4 – протоки парамедианного сектора IV сегмента левой доли; 5, 6 – протоки III и II сегментов левой доли; 7 – левый и правый протоки хвостатой доли I сегмента; 8 – задняя ветвь правого печеночного протока; 9, 10 – протоки парамедианного сектора правой доли V и VIII сегментов; 11, 12 – протоки латерального сектора правой доли VI и VII сегментов; 13 – околопузырный («заблудившийся») проток (залегает подбрюшинно между печенью и желчным пузырем).

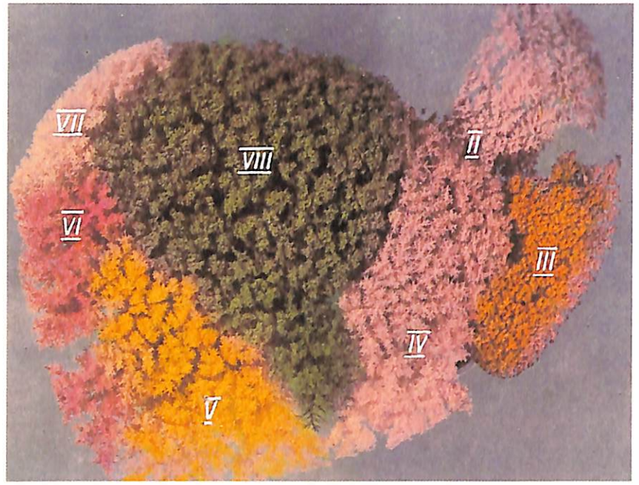

527. Сегменты печени; диафрагмальная поверхность (препарат К. Кудайбергенова); фотография полихромного коррозионного препарата.

II – латеральный сектор II сегмента левой доли; III, IV – парамедианный сектор III и IV сегментов левой доли; V, VIII – парамедианный сектор V и VIII сегментов правой доли; VI, VIII – латеральный сектор VI и VII сегментов правой доли.

528. Сегменты печени; висцеральная поверхность (препарат К. Кудайбергенова); фотография полихромного коррозионного препарата.

I – хвостатая доля (I сегмент); II – латеральный сектор II сегмента левой доли; III, IV – парамедианный сектор III и IV сегментов левой доли; V, VIII – парамедианный сектор V и VIII сегментов правой доли; VI, VII – латеральный сектор VI и VII сегментов правой доли.



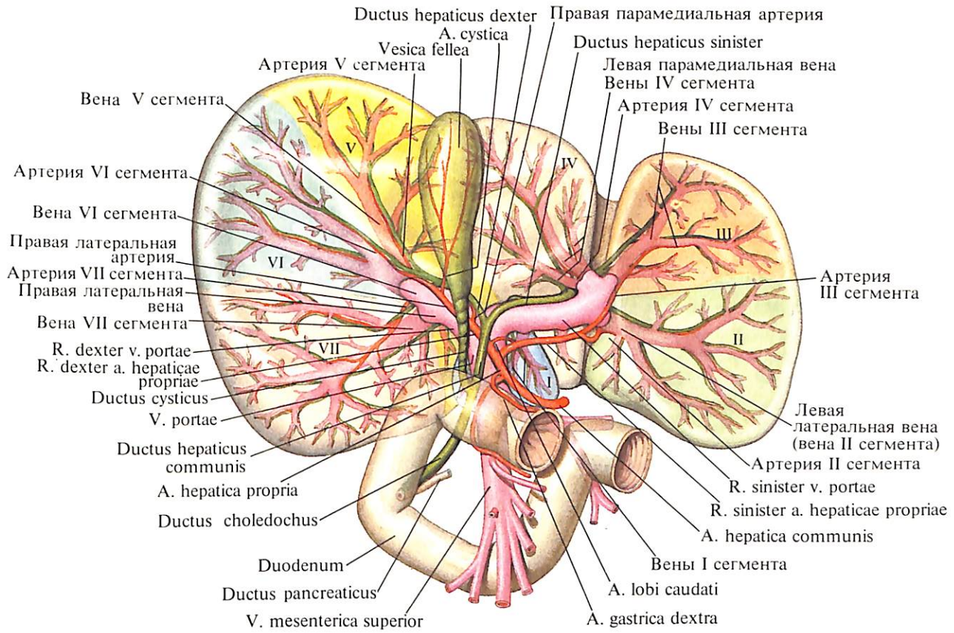

529. Сегменты печени и ее трубчатые системы (полусхематично) (по М. Михалину).
530. Сегменты печени (по М. Михалину).

А – диафрагмальная поверхность; Б – висцеральная поверхность.

Сзади справа, по лопаточной линии, граница печени определяется в пределах между седьмым межреберьем (или VIII ребром) вверху и верхним краем XI ребра внизу.

Синтопия печени. Вверху верхняя часть диафрагмальной поверхности печени прилегает к правому и частично к левому куполу диафрагмы, впереди нее передняя часть примыкает последовательно к реберной части диафрагмы и к передней брюшной стенке; сзади печень прилегает к X и XI грудным позвонкам и ножкам диафрагмы, брюшному отделу пищевода, аорте и к правому надпочечнику. Висцеральной поверхностью печень прилегает к кардиальной части, телу и привратнику желудка, к верхней части двенадцатиперстной кишки, правой почке, правому изгибу ободочной кишки и к правому концу поперечной ободочной кишки (см. рис. 520). К внутренностной поверхности правой доли печени прилегает также желчный пузырь.

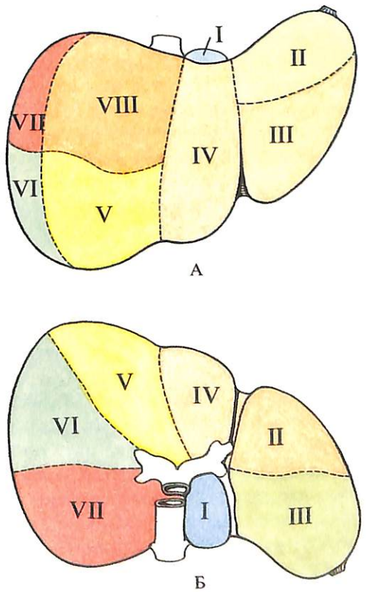

ЖЕЛЧНЫЙ ПУЗЫРЬ

Желчный пузырь, *vesica fellea (biliaris)* (рис. 531–533), представляет собой мешкообразный резервуар для вырабатываемой в печени желчи; он имеет удлиненную форму с широким и узким концами, причем ширина пузыря от дна к шейке уменьшается постепенно. Длина желчного пузыря колеблется от 8 до 14 см, ширина составляет 3–5 см, вместимость достигает 40–70 см^3. Он имеет темно-зеленую окраску и относительно тонкую стенку.

В желчном пузыре различают *дно желчного пузыря, fundus vesicae felleae,* – самую дистальную и широкую его часть, *тело желчного пузыря, corpus vesicae felleae,* – среднюю часть и *шейку желчного пузыря, collum vesicae felleae,* – проксимальную узкую часть, от которой отходит *пузырный проток, ductus cysticus.* Последний, соединившись с общим печеночным протоком, образует *общий желчный проток, ductus choledochus.*

Желчный пузырь лежит на висцеральной поверхности печени в *ямке желчного пузыря, fossa vesicae felleae* (см. рис. 521), отделяющей передний отдел правой доли от квадратной доли печени. Дно его направлено вперед к нижнему краю печени в месте, где расположена небольшая вырезка, и выступает из-под нее; шейка обращена в сторону ворот печени и залегает вместе с пузырным протоком в дупликатуре печеночно-дуоденальной связки. На месте перехода тела желчного пузыря в шейку обычно образуется изгиб, поэтому шейка оказывается лежащей под углом к телу.

Желчный пузырь, находясь в ямке желчного пузыря, прилегает к ней своей верхней, лишенной брюшины поверхностью и соединяется с фиброзной оболочкой печени. Свободная его поверхность, обращенная вниз, в полость живота, покрыта серозным листком висцеральной брюшины, переходящей на пузырь с прилежащих участков печени. Желчный пузырь может располагаться внутрибрюшинно и даже иметь брыжейку. Обычно выступающее из вырезки печени дно пузыря покрыто брюшиной со всех сторон.

Строение желчного пузыря. Стенка желчного пузыря состоит из трех слоев (за исключением верхней внебрюшинной стенки): *серозной оболочки, tunica serosa vesicae felleae, мышечной оболочки, tunica muscularis vesicae felleae,* и *слизистой оболочки, tunica mucosa vesicae felleae.* Под брюшиной стенку пузыря покрывает тонкий рыхлый слой соединительной ткани – *подсерозная основа желчного пузыря, tela subserosa vesicae felleae*; на внебрюшинной поверхности она развита сильнее.

Мышечная оболочка желчного пузыря, tunica muscularis vesicae felleae, образована одним круговым слоем гладких мышц, среди которых имеются также пучки продольно и косо расположенных волокон. Мышечный слой слабее выражен в области дна и сильнее – в области шейки, где он непосредственно переходит в мышечный слой пузырного протока.

Слизистая оболочка желчного пузыря, tunica mucosa vesicae felleae, тонкая и образует многочисленные *складки, plicae tunicae mucosae vesicae felleae,* придающие ей вид сети. В области шейки слизистая оболочка образует несколько идущих одна за другой расположенных косо *спиральных складок, plicae spirales.* Слизистая оболочка желчного пузыря выстлана однорядным эпителием; в области шейки в подслизистой основе имеются железы (см. рис. 533).

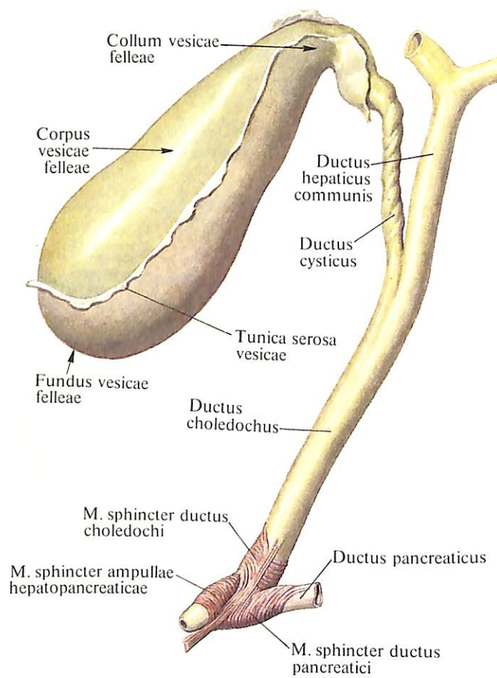

531. Желчный пузырь, vesica fellea, и желчные протоки, ducti biliferi.

Топография желчного пузыря. Дно желчного пузыря проецируется на передней брюшной стенке в углу, образованном латеральным краем правой прямой мышцы живота и краем правой реберной дуги, что соответствует концу IX реберного хряща. Синтопически нижняя поверхность желчного пузыря прилегает к передней стенке верхней части двенадцатиперстной кишки; справа к нему примыкает правый изгиб ободочной кишки.

Нередко желчный пузырь бывает соединен с двенадцатиперстной кишкой или с ободочной кишкой брюшинной складкой.

Кровоснабжение: от желчно-пузырной артерии, a. cystica, ветви печеночной артерии.

ЖЕЛЧНЫЕ ПРОТОКИ

Внепеченочных желчных протоков (см. рис. 531) три: *общий печеночный проток, ductus hepaticus communis, пузырный проток, ductus cysticus,* и *общий желчный проток, ductus choledochus (biliaris).*

Общий печеночный проток, *ductus hepaticus communis,* образуется в воротах печени в результате слияния *правого* и *левого печеночных протоков, ductus hepaticus dexter et sinister*; последние же образуются из описанных выше внутрипеченочных протоков. Спустившись в составе печеночно-дуоденальной связки, общий печеночный проток соединяется с пузырным протоком, идущим от желчного пузыря; таким образом возникает *общий желчный проток, ductus choledochus.*

Пузырный проток, *ductus cysticus,* имеет длину около 3 см, диаметр его равен 3–4 мм; шейка пузыря образует с телом пузыря и с пузырным протоком два изгиба. Затем в составе печеночно-дуоденальной связки проток направляется сверху справа вниз и слегка влево и обычно под острым углом сливается с общим печеночным протоком. Мышечная оболочка пузырного протока развита слабо, хотя и содержит два слоя: продольный и круговой. На протяжении пузырного протока его слизистая оболочка образует в несколько оборотов *спиральную складку, plica spiralis.*

Общий желчный проток, *ductus choledochus,* заложен в печеночно-дуоденальной связке. Он является прямым продолжением общего печеночного протока. Длина его в среднем 7–8 см, иногда достигает 12 см. Различают четыре участка общего желчного протока: 1) расположенный выше двенадцатиперстной кишки; 2) находящийся позади верхней части двенадцатиперстной кишки; 3) залегающий между головкой поджелудочной железы и стенкой нисходящей части кишки; 4) прилегающий к головке поджелудочной железы и проходящий косо через нее к стенке двенадцатиперстной кишки.

Стенка общего желчного протока в отличие от стенки общего печеночного и пузырного протоков имеет более выраженную мышечную оболочку, образующую два слоя: продольный и круговой. На расстоянии 8–10 мм от окончания протока круговой мышечный слой утолщен, образуя *сфинктер общего желчного протока, m. sphincter ductus choledochi.* Слизистая оболочка

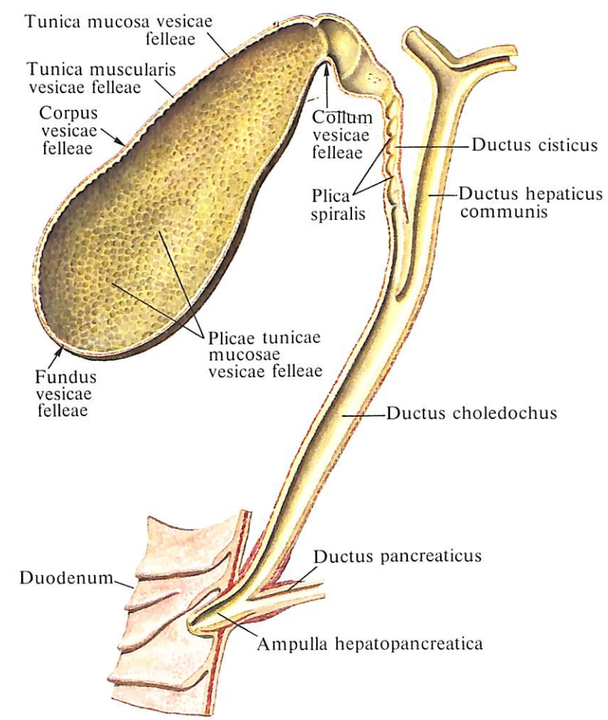

532. Желчный пузырь, vesica fellea, и желчные протоки. ***(Слизистая оболочка желчного пузыря и желчных протоков.)***

общего желчного протока складок не образует, за исключением дистального участка, где имеется несколько складок. В подслизистой основе стенок внепеченочных желчных протоков имеются *слизистые железы желчных протоков, glandulae mucosae biliosae* (см. рис. 533).

Общий желчный проток соединяется с протоком поджелудочной железы и впадает в общую полость – *печеночно-поджелудочную ампулу, ampulla hepatopancreatica,* которая открывается в просвет нисходящей части двенадцатиперстной кишки на вершине ее *большого сосочка, papilla duodeni major,* на расстоянии 15 см от привратника желудка. Размер ампулы может достигать 5 × 12 мм.

Тип впадения протоков может варьировать: они могут открываться в кишку отдельными устьями или один из них может впадать в другой.

В области большого сосочка двенадцатиперстной кишки устья протоков окружены мышцей – это *сфинктер печеночно-поджелудочной ампулы (сфинктер ампулы), m. sphincter ampullae hepatopancreaticae (m. sphincter ampulae).* Кроме кругового и продольного слоев, здесь имеются отдельные мышечные пучки, образующие косой слой, который объединяет сфинктер ампулы со сфинктером общего желчного протока и со сфинктером протока поджелудочной железы (см. рис. 525).

Топография желчных протоков. Внепеченочные протоки заложены в печеночно-дуоденальной связке вместе с общей печеночной артерией, ее ветвями и воротной веной. У правого края связки расположен общий желчный проток, слева от него – общая печеночная артерия, а глубже этих образований и между ними – воротная вена; кроме того, между листками связки залегают лимфатические сосуды, узлы и нервы.

Деление собственной печеночной артерии на правую и левую печеночные ветви происходит на середине длины связки, причем правая печеночная ветвь, направляясь кверху, проходит под общим печеночным протоком; в месте их пересечения от правой печеночной ветви отходит желчно-пузырная артерия, a. cystica, которая направляется вправо и вверх в область угла (промежутка), образуемого слиянием пузырного протока с общим печеночным. Далее желчно-пузырная артерия проходит по стенке желчного пузыря.

Иннервация: печень, желчный пузырь и желчные протоки – plexus hepaticus (truncus sympathicus, nn. vagi).

Кровоснабжение: печень – a. hepatica propria, а ее ветвь a. cystica подходит к желчному пузырю и его протокам. Кроме артерии, в ворота печени входит v. portae, собирающая кровь от непарных органов в брюшной полости; пройдя по системе внутриорганных вен, покидает печень через vv. hepaticae, впадающие в v. cava inferior (см. т. 3 «Венозная система»). От желчного пузыря и его протоков венозная кровь оттекает в воротную вену. Лимфа отводится от печени и желчного пузыря в nodi lymphatici hepatici, phrenici superior et inferior, lumbales dextra, celiaci, gastrici, pylorici, pancreatoduodenales, anulus lymphaticus cardiae, parasternales.

533. Железа желчного протока (препарат Я. Синельникова); фотография.
(Железа, изолированная из тотально окрашенной стенки общего желчного протока.)

ПОДЖЕЛУДОЧНАЯ ЖЕЛЕЗА

Поджелудочная железа, *pancreas* (рис. 534–536, см. рис. 544–546), – крупная железа, расположенная на задней стенке живота позади желудка, на уровне нижних грудных (XI–XII) и верхних поясничных (I, II) позвонков. Основная масса железы выполняет внешнесекреторную функцию – это *экзокринная часть поджелудочной железы, pars exocrina pancreatis*; выделяемый ею секрет через выводные протоки поступает в двенадцатиперстную кишку.

Экзокринная часть поджелудочной железы имеет сложное альвеолярно-трубчатое строение. Вокруг основного протока железы расположены макроскопические *панкреатические дольки, lobuli pancreatis,* ее паренхимы, состоящие из ряда порядков более мелких долек. Самые мелкие структуры – *панкреатические ацинусы, acini pancreatici,* состоят из железистого эпителия. Группы ацинусов объединяются в дольки седьмого порядка, в них формируются самые мелкие выводные протоки. Дольки железы разделены соединительнотканными *междольковыми перегородками, septi interlobares.*

Между дольками залегают *панкреатические островки, insulae pancreaticae,* представляющие эндокринную часть поджелудочной железы (см. «Эндокринные железы»).

Поджелудочная железа расположена почти поперечно, пересекая спереди позвоночник, причем ⅓ ее находится правее, т. е. направо от позвоночного столба (в подкове двенадцатиперстной кишки), и ⅔ – левее срединной плоскости тела, в надчревной области и в левой подреберной области. На брюшную стенку проецируется на 5–10 см выше уровня пупочного кольца.

В поджелудочной железе выделяют три расположенных последовательно справа налево отдела: *головку, caput pancreatis, тело, corpus pancreatis,* и *хвост, cauda pancreatis.* Все отделы окружены *капсулой поджелудочной железы, capsula pancreatis.*

Различают переднюю и заднюю поверхности поджелудочной железы, а в теле – еще и нижнюю поверхность и три края: передний, верхний и нижний.

Длина поджелудочной железы 16–22 см, ширина 3–9 см (в области головки), толщина 2–3 см; масса 70–80 г. Железа имеет серовато-розовый цвет, почти такой же, как и околоушная слюнная железа. Головка железы располагается на уровне I–II поясничных позвонков, а тело и хвост идут косо влево и вверх, так что хвост находится в левой подреберной области, на уровне XI–XII ребер.

Головка поджелудочной железы, caput pancreatis, является наиболее широкой частью; правый край ее загнут книзу и образует *крючковидный отросток, processus uncinatus* (см. рис. 535, 536), направленный влево. При переходе головки в тело железа несколько суживается, эту область принято называть шейкой поджелудочной железы.

Правая половина тела имеет небольшой изгиб вверх и вперед, левая половина образует изгиб вниз; хвост железы направлен вверх (см. рис. 534–536). У нижнего края шейки железы имеется *вырезка поджелудочной железы, incisura pancreatis,* которая отделяет крючковидный отросток и продолжается по задней поверхности шейки вверх и вправо в виде косого желоба, в котором залегают верхняя брыжеечная артерия и верхняя брыжеечная вена (последняя сливается здесь с селезеночной веной и продолжается как воротная вена).

В головке поджелудочной железы проходит двенадцатиперстная кишка, охватывающая ее в виде подковы: своей верхней частью она прилегает к головке железы сверху и отчасти спереди, нисходящей частью охватывает правый край, а горизонтальной (нижней) частью – нижний край.

В верхней половине щели между головкой поджелудочной железы и нисходящей частью двенадцатиперстной кишки спускается *общий желчный проток, ductus choledochus.* Задней поверхностью головка поджелудочной железы примыкает к правой почечной вене, почечной артерии и к нижней полой вене; в области шейки левым краем крючковидного отростка она прилегает к правой ножке диафрагмы и к брюшной аорте.

Передняя поверхность головки поджелудочной железы покрыта листком париетальной брюшины; середину ее пересекает корень брыжейки поперечной ободочной кишки, отчего верхняя часть головки впячивается в полость *сальниковой сумки, bursa omentalis,* и прилегает через брюшину к задней поверхности желудка (к его привратниковой части). Нижняя, покрытая брюшиной часть головки, как и прилегающая к ней нижняя часть двенадцатиперстной кишки, находится ниже корня брыжейки поперечной ободочной кишки и обращена в правый синус нижнего этажа брюшной полости, где возле нее располагаются петли тонкой кишки.

Тело поджелудочной железы, corpus pancreatis, лежит на уровне I поясничного позвонка. Оно трехгранной (призматической) формы

В нем различают три поверхности: переднюю, заднюю и нижнюю, и три края: верхний, передний и нижний.

Передняя поверхность, facies anterior, обращена кпереди и несколько вверх; ее ограничивает *передний край, margo anterior,* а сверху – *верхний край, margo superior. Задняя поверхность, facies posterior,* обращена кзади; ее ограничивают *верхний и нижний края, margines superior et inferior.* Узкая *нижняя поверхность, facies inferior,* обращена книзу и ограничена передним и нижним краями.

К переднему краю прикрепляются брыжейка поперечной ободочной кишки и сросшиеся с ней листки *большого сальника, omentum majus.* Верхний из листков вдоль переднего края переходит вверху в париетальную брюшину, которая покрывает переднюю поверхность поджелудочной железы.

Передняя поверхность тела железы обращена к задней стенке желудка. Правая, примыкающая к головке часть тела находится впереди позвоночника (II поясничного позвонка), выступает вперед и кверху, образуя *сальниковый бугор, tuber omentale.* Этот бугор лежит на уровне малой кривизны желудка, обращен к малому сальнику и соприкасается здесь с одноименным бугром левой доли печени, *tuber omentale hepatis.*

Задняя поверхность тела железы примыкает к брюшной аорте, чревному сплетению, к левой почечной вене; левее – к левому надпочечнику и левой почке. На этой поверхности в особых желобках проходят селезеночная артерия, а ниже, тотчас под верхним краем, вблизи середины задней поверхности, – селезеночная вена.

Нижняя поверхность тела поджелудочной железы расположена ниже брыжейки поперечной ободочной кишки. На середине протяжения к ней прилежит двенадцатиперстно-тощий изгиб, flexura duodenojejunalis. Левее к нижней поверхности прилегают петли тонкой кишки и участок поперечной ободочной кишки. Нижнюю поверхность от задней отделяет тупой нижний край. Переднюю поверхность отграничивает от задней острый верхний край, вдоль которого проходит селезеночная артерия. В области сальникового бугра от верхнего края по направлению к малой кривизне желудка идет брюшинная складка, в которой проходит левая желудочная артерия.

Хвост поджелудочной железы, cauda pancreatis, направляется кверху и влево и, отойдя от задней стенки живота, входит между листками *желудочно-селезеночной связки, lig. gastrolienale*; селезеночные сосуды обходят здесь верхний край железы и идут впереди нее. Хвост железы доходит до висцеральной поверхности селезенки и примыкает к ней своим концом ниже и позади ворот. Внизу он прилегает к левому изгибу ободочной кишки.

Проток поджелудочной железы, ductus pancreaticus (см. рис. 535), проходит от хвоста до головки, располагаясь в толще вещества железы на середине расстояния между верхним и передним краями, ближе к задней, чем к передней, поверхности. По пути протока в него впадают протоки из окружающих долек железы. У правого края головки проток соединяется с общим желчным протоком в *печеночно-поджелудочную ампулу, ampulla hepatopancreatica,* на вершине *большого сосочка двенадцатиперстной кишки, papilla duodeni major.*

Перед соединением с общим желчным протоком слой круговых мышечных пучков протока поджелудочной железы утолщается, образуя *сфинктер протока поджелудочной железы, m. sphincter ductus pancreatici,* который, как отмечалось, является фактически частью сфинктера печеночно-поджелудочной ампулы.

В области верхней части головки нередко имеется *добавочный проток под-*

534

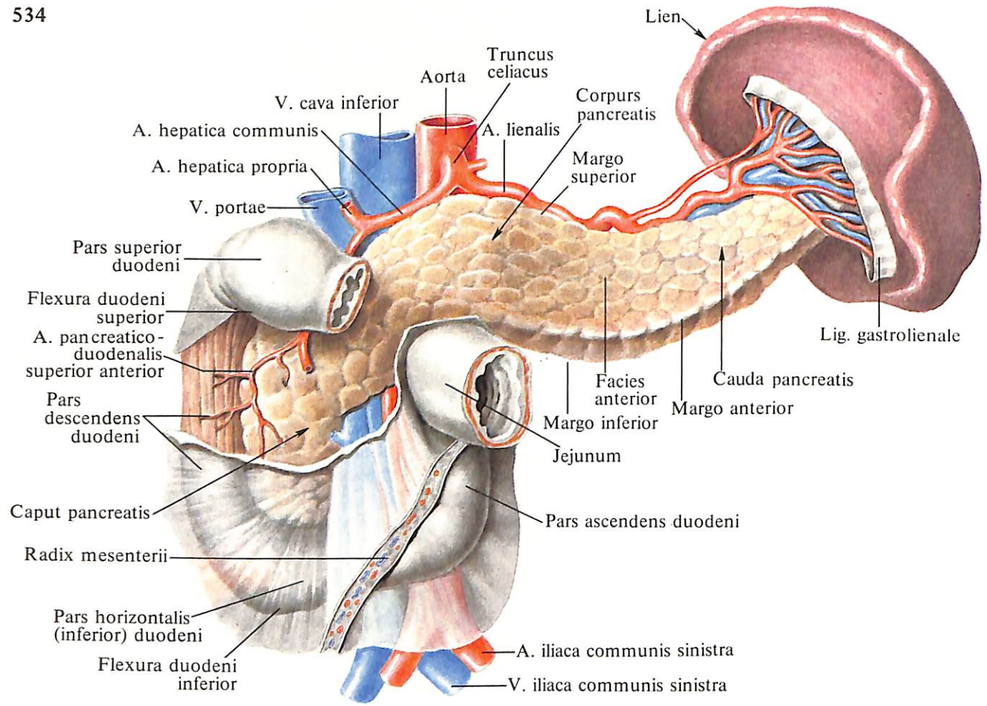

535

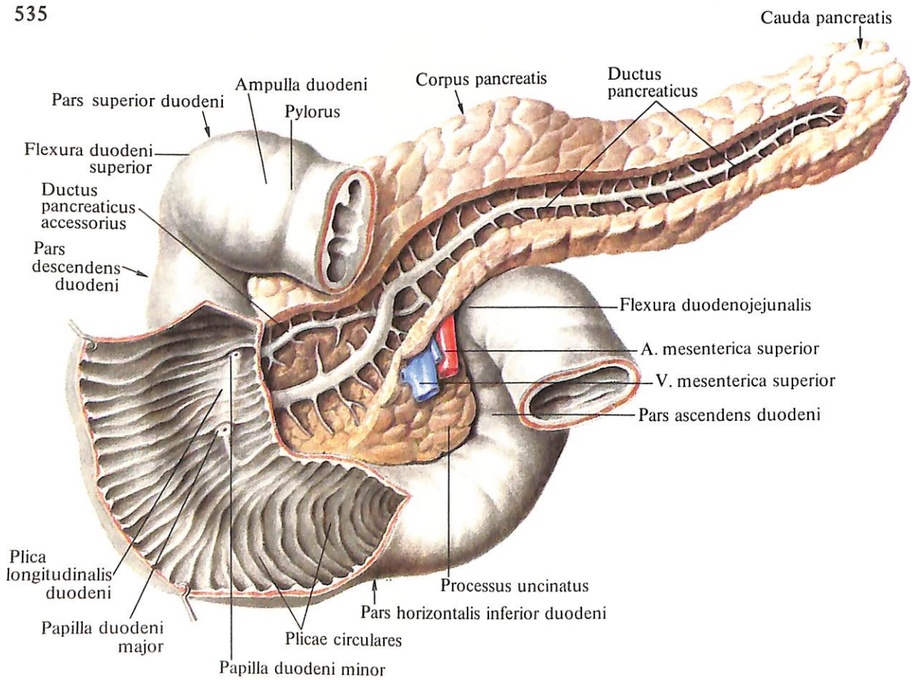

536

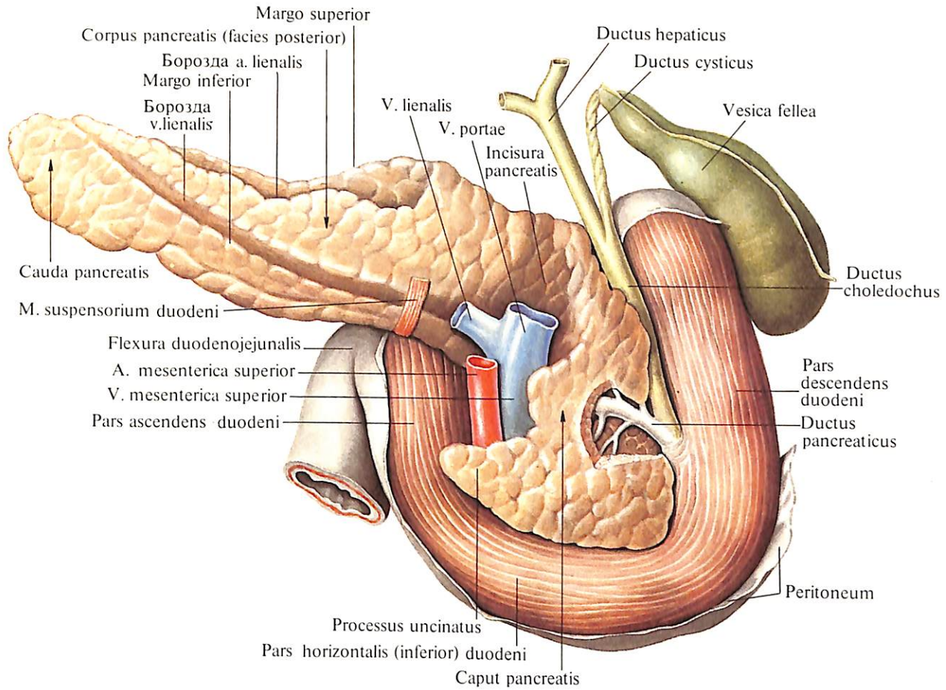

желудочной железы, ductus pancreaticus accessorius, который открывается отдельным устьем выше основного на вершине *малого сосочка двенадцатиперстной кишки, papilla duodeni minor.*

Редко встречается *добавочная поджелудочная железа, pancreas accessorium*, представляющая собой отдельные узелки, чаще всего располагающиеся в стенке желудка или начального отдела тонкой кишки и не имеющие связи с основной поджелудочной железой.

Хвост поджелудочной железы соприкасается с *селезенкой, lien (splen)*, – органом кровеносной и лимфатической системы (см. т. 3).

Иннервация: plexus coeliacus и n. vagus.

Кровоснабжение: a. pancreaticoduodenalis superior (из a. gastroduodenalis), a. pancreaticoduodenalis inferior (из a. mesenterica superior) и rr. pancreatici (из a. lienalis). Венозная кровь оттекает через vv. mesentericae superior et inferior, v. lienalis и v. gastrica sinistra в v. portae. Лимфатические сосуды несут лимфу к nodi lymphatici pancreatici, pancreatoduodenales, lienales, pylorici, lumbales.

534. Поджелудочная железа, pancreas; двенадцатиперстная кишка, duodenum, и селезенка, lien; вид спереди.

535. Поджелудочная железа, pancreas, и двенадцатиперстная кишка, duodenum; вид спереди. *(Протоки поджелудочной железы отпрепарированы в толще железы; передняя стенка части двенадцатиперстной кишки вскрыта.)*

536. Поджелудочная железа, pancreas; двенадцатиперстная кишка, duodenum; желчный пузырь, vesica fellea, и желчные протоки; вид сзади.

БРЮШИНА

***Брюшина**, peritoneum* (рис. 537–549; см. рис. 663, 664), – тонкая серозная оболочка с гладкой, блестящей однородной поверхностью, покрывает стенки *брюшной полости, cavitas abdominis*, и частично малого таза, расположенных в этой полости органов. Поверхность брюшины составляет около 20 400 см² и почти равна площади кожи. Брюшину образуют *собственная пластинка, lamina propria*, серозной оболочки и покрывающий ее однослойный плоский эпителий – *мезотелий, mesothelium.*

Брюшина, выстилающая стенки живота, называется *париетальной брюшиной, peritoneum parietale*; брюшина, покрывающая органы, – *висцеральной брюшиной, peritoneum viscerale.* Переходя со стенок брюшной полости на органы и с одного органа на другой, брюшина образует *связки, ligamenta, складки, plicae, брыжейки, mesenterii.*

Благодаря тому, что висцеральная брюшина, покрывающая тот или иной

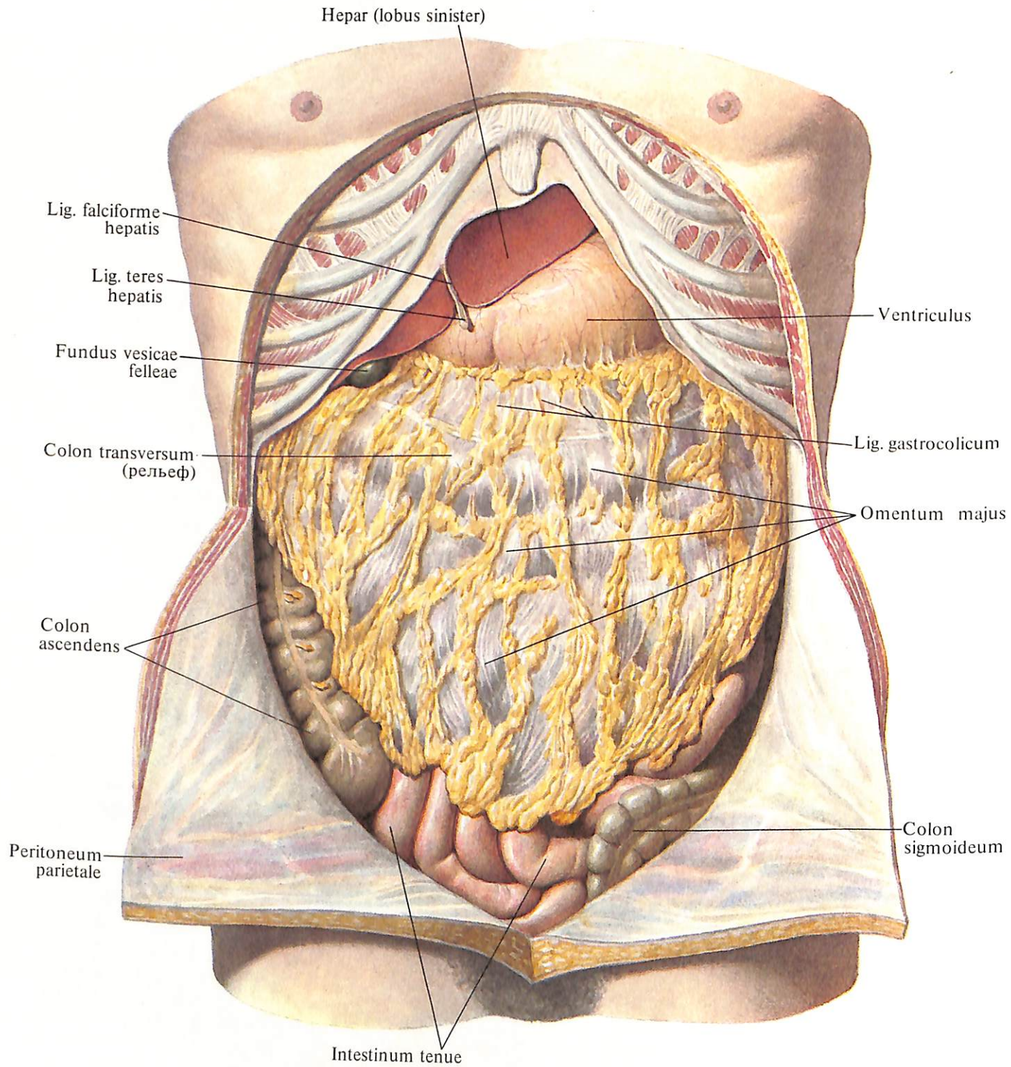

537. Органы брюшной полости; вид спереди.
(Передняя стенка живота вскрыта; в верхнем отделе – удалена, в нижнем – отвернута.)

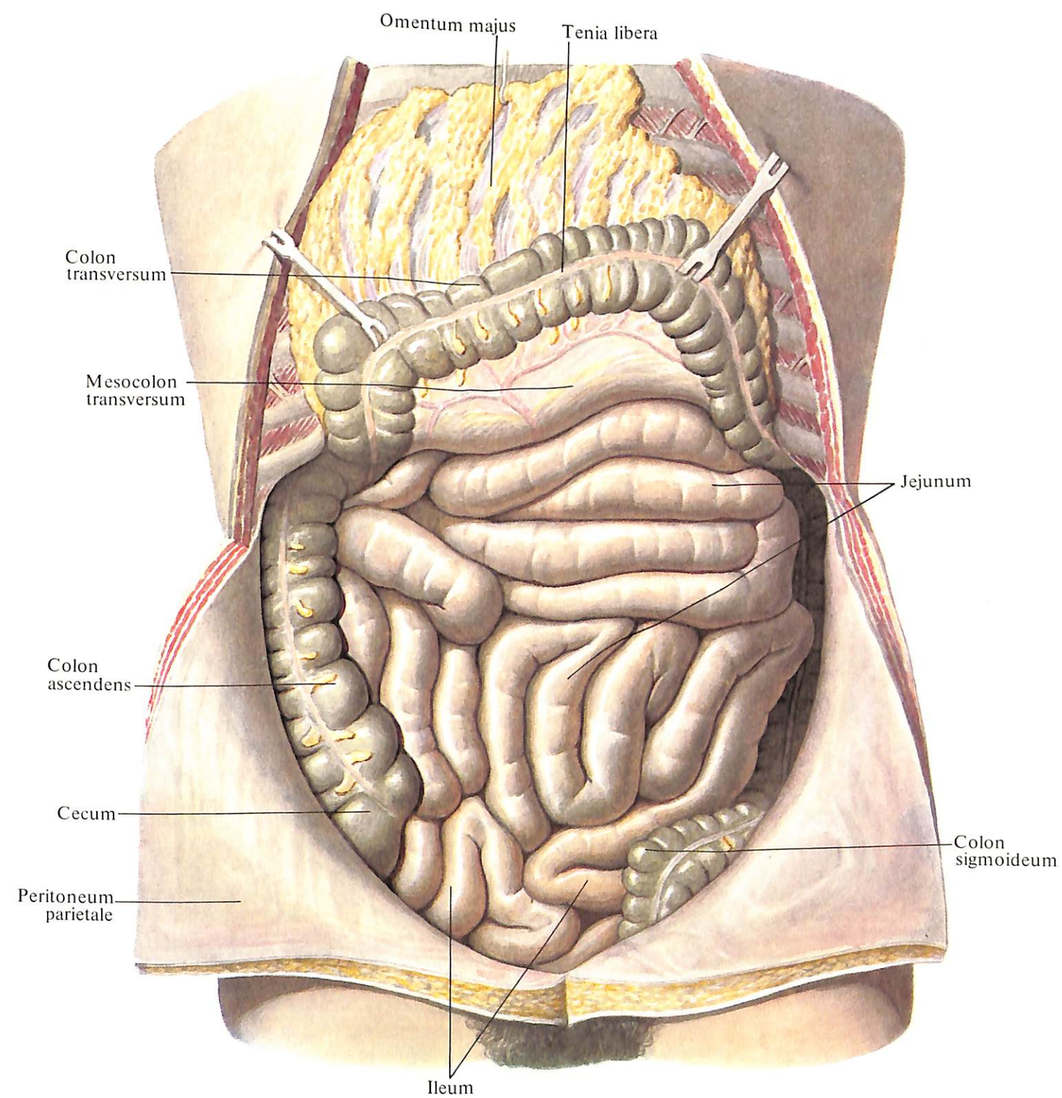

538. Органы брюшной полости; вид спереди.
(Большой сальник, omentum majus, и поперечная ободочная кишка, colon transversum, оттянуты кверху.)

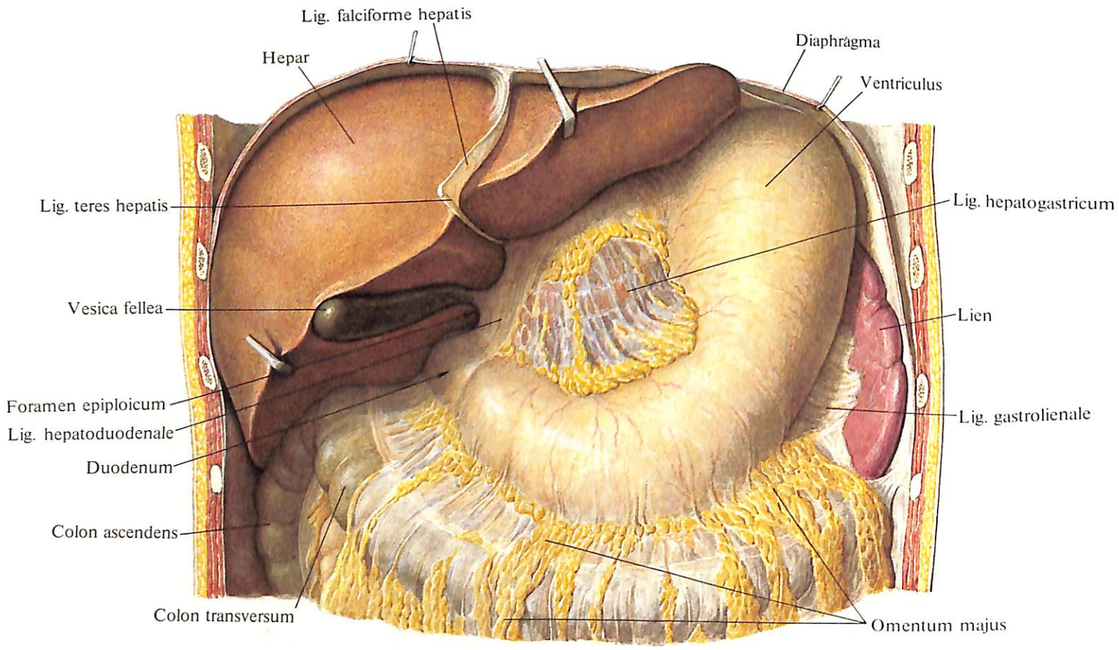

539. Органы брюшной полости; вид спереди.
(Печень оттянута кверху.)

орган, переходит в пристеночную брюшину, большинство органов оказываются фиксированными к стенкам брюшной полости. Висцеральная брюшина по-разному покрывает органы: со всех сторон (интраперитонеально), с трех сторон (мезоперитонеально) или с одной стороны (ретро-или экстраперитонеально). К органам, покрытым брюшиной с трех сторон, расположенным мезоперитонеально, относятся печень, желчный пузырь, частично восходящий и нисходящий отделы ободочной кишки, средняя часть прямой кишки.

К расположенным экстраперитонеально органам относятся двенадцатиперстная кишка (кроме начального ее отдела), поджелудочная железа, почки, надпочечники, мочеточники.

Органы, расположенные интраперитонеально, имеют брыжейку, связывающую их с париетальной брюшиной.

Брыжейка представляет собой пластинку, состоящую из двух соединенных листков брюшины – дупликатуры. Один – свободный – край брыжейки охватывает орган (кишку), как бы подвешивая его, а другой край идет к брюшной стенке, где его листки расходятся в разные стороны в виде париетальной брюшины. Обычно между листками брыжейки (или связки) к органу подходят кровеносные, лимфатические сосуды и нервы. Место начала брыжейки на брюшной стенке называется *корнем брыжейки, radix mesenterii*; подойдя к органу (например, к кишке), листки ее расходятся по обе стороны, оставляя узкую полоску у места прикрепления – *внебрюшинное поле, area nuda.*

Серозный покров, или *серозная оболочка, tunica serosa*, непосредственно не прилегает к органу или брюшной стенке, а отделен от них слоем соединительнотканной *подсерозной основы, tela subserosa*, которая в зависимости от места расположения имеет различную степень развития. Так, слабо развита подсерозная основа под серозной оболочкой печени, диафрагмы, верхнего отдела передней стенки живота и, наоборот, значительно развита под пари-

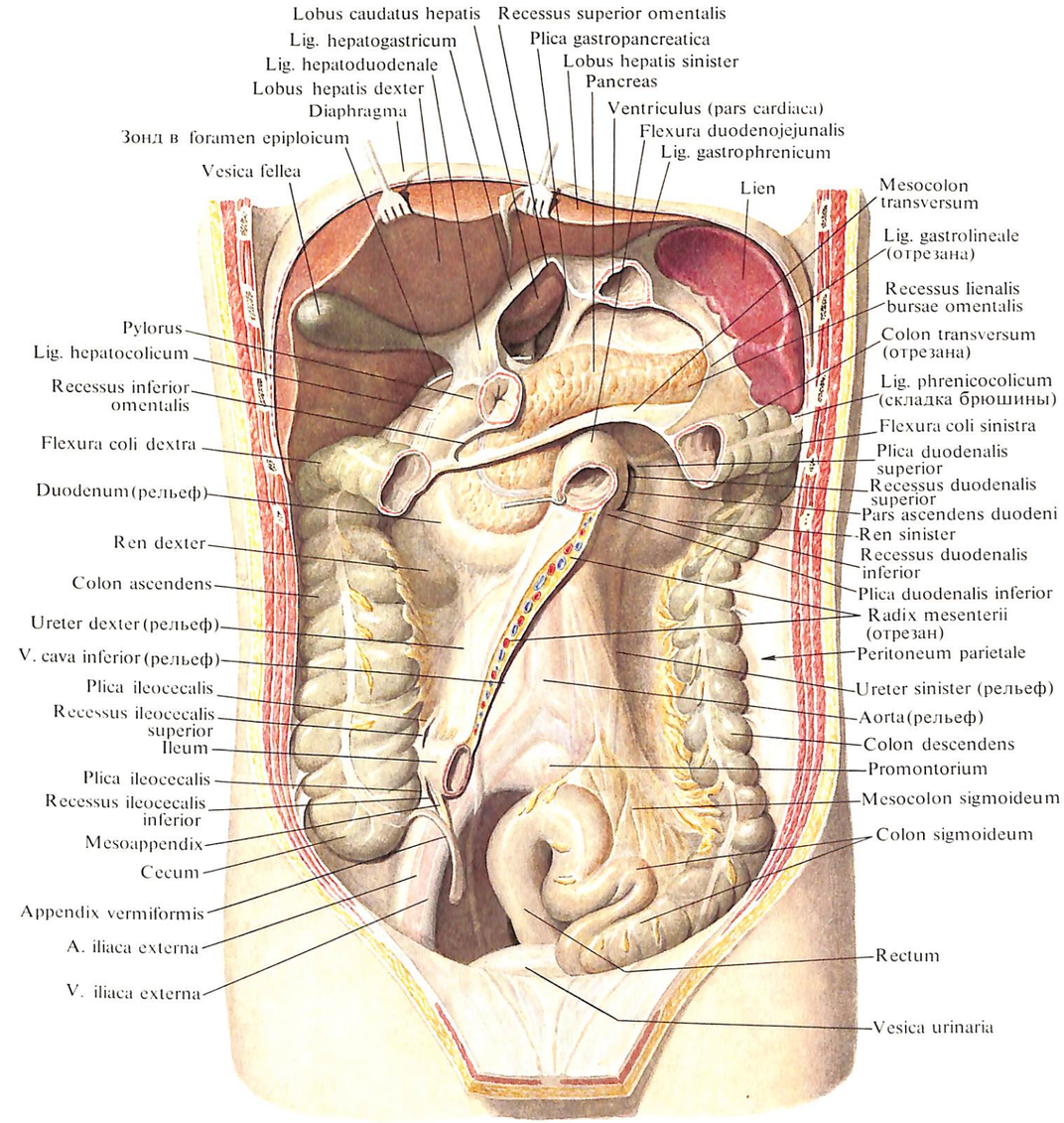

540. Органы брюшной полости; вид спереди.
(Желудок, брыжеечная часть тонкой кишки и часть поперечной ободочной кишки удалены; печень оттянута кверху.)

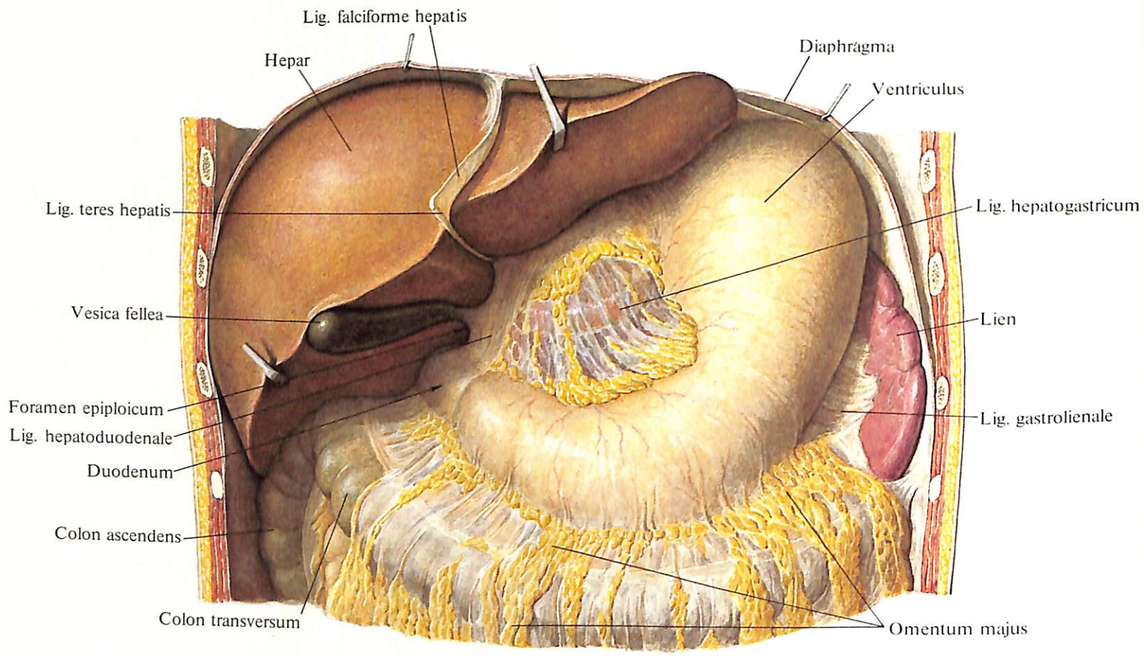

539. Органы брюшной полости; вид спереди.
(Печень оттянута кверху.)

орган, переходит в пристеночную брюшину, большинство органов оказываются фиксированными к стенкам брюшной полости. Висцеральная брюшина по-разному покрывает органы: со всех сторон (интраперитонеально), с трех сторон (мезоперитонеально) или с одной стороны (ретро-или экстраперитонеально). К органам, покрытым брюшиной с трех сторон, расположенным мезоперитонеально, относятся печень, желчный пузырь, частично восходящий и нисходящий отделы ободочной кишки, средняя часть прямой кишки.

К расположенным экстраперитонеально органам относятся двенадцатиперстная кишка (кроме начального ее отдела), поджелудочная железа, почки, надпочечники, мочеточники.

Органы, расположенные интраперитонеально, имеют брыжейку, связывающую их с париетальной брюшиной.

Брыжейка представляет собой пластинку, состоящую из двух соединенных листков брюшины – дупликатуры. Один – свободный – край брыжейки охватывает орган (кишку), как бы подвешивая его, а другой край идет к брюшной стенке, где его листки расходятся в разные стороны в виде париетальной брюшины. Обычно между листками брыжейки (или связки) к органу подходят кровеносные, лимфатические сосуды и нервы. Место начала брыжейки на брюшной стенке называется *корнем брыжейки, radix mesenterii*; подойдя к органу (например, к кишке), листки ее расходятся по обе стороны, оставляя узкую полоску у места прикрепления – *внебрюшинное поле, area nuda.*

Серозный покров, или *серозная оболочка, tunica serosa*, непосредственно не прилегает к органу или брюшной стенке, а отделен от них слоем соединительнотканной *подсерозной основы, tela subserosa*, которая в зависимости от места расположения имеет различную степень развития. Так, слабо развита подсерозная основа под серозной оболочкой печени, диафрагмы, верхнего отдела передней стенки живота и, наоборот, значительно развита под пари-

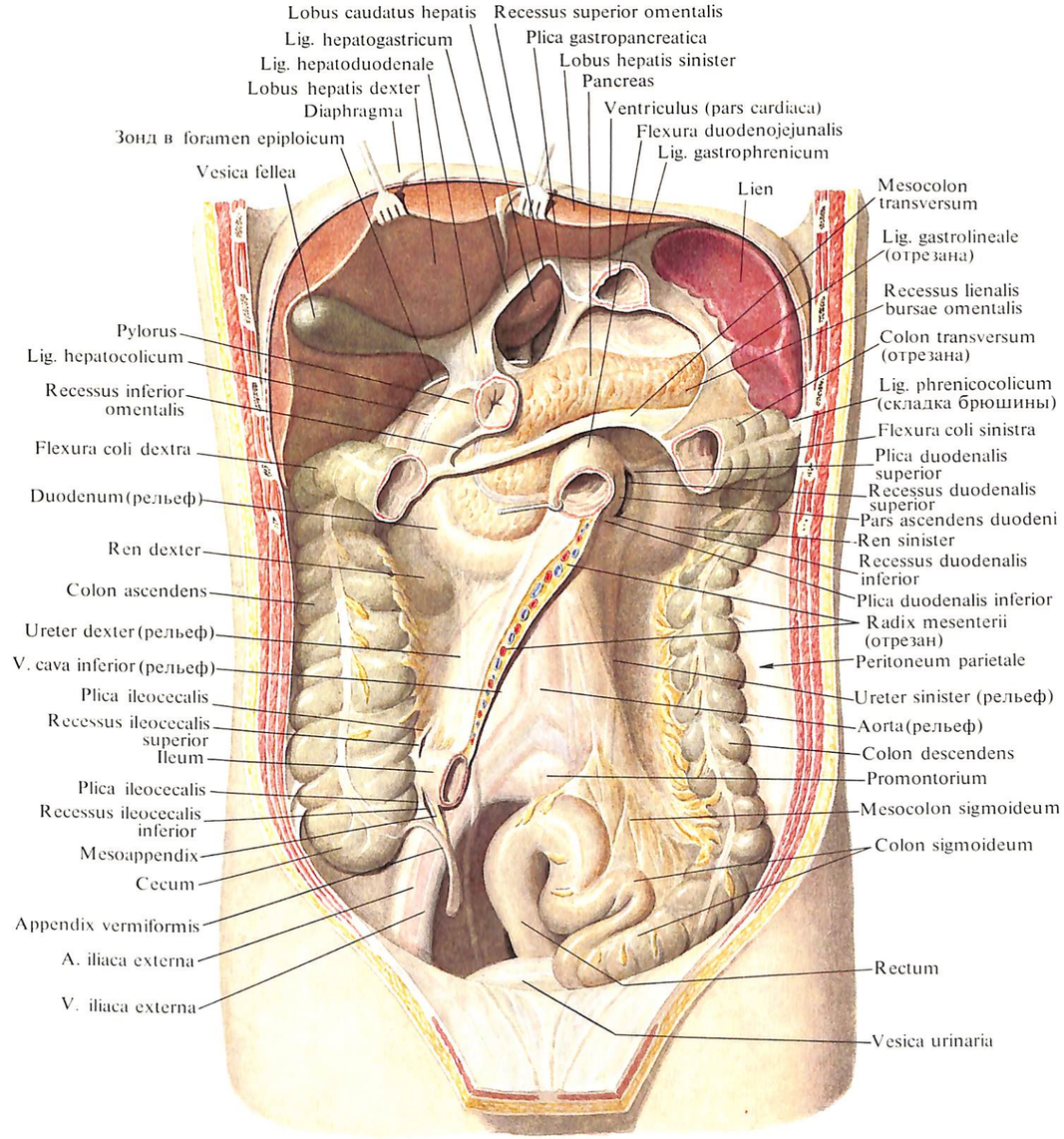

540. Органы брюшной полости; вид спереди.
(Желудок, брыжеечная часть тонкой кишки и часть поперечной ободочной кишки удалены; печень оттянута кверху.)

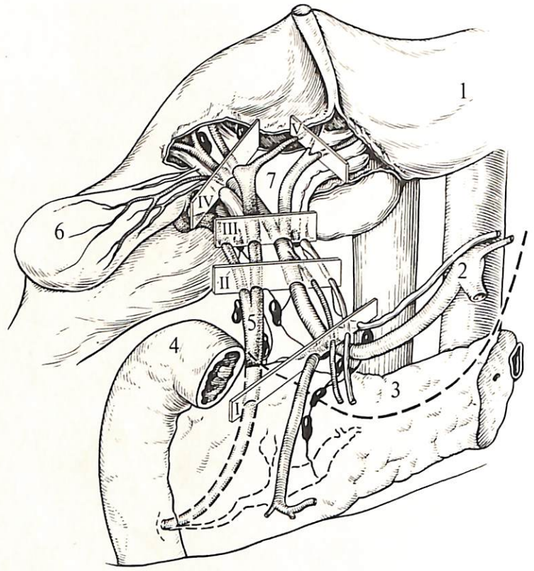

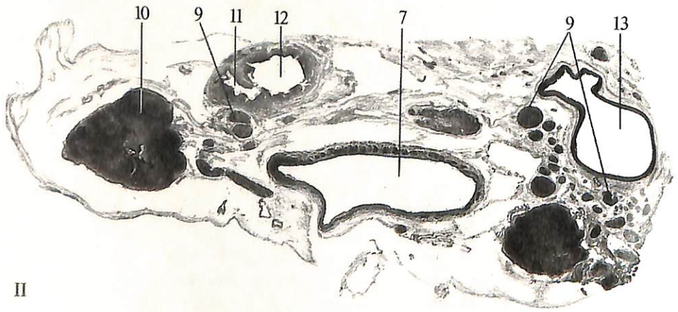

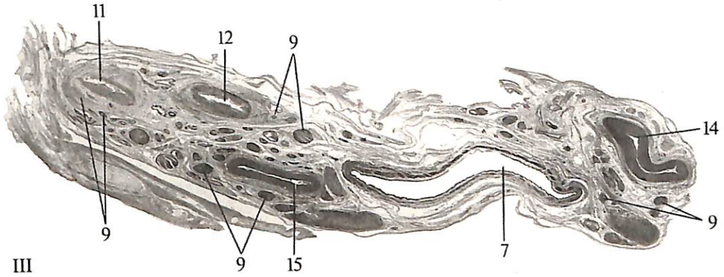

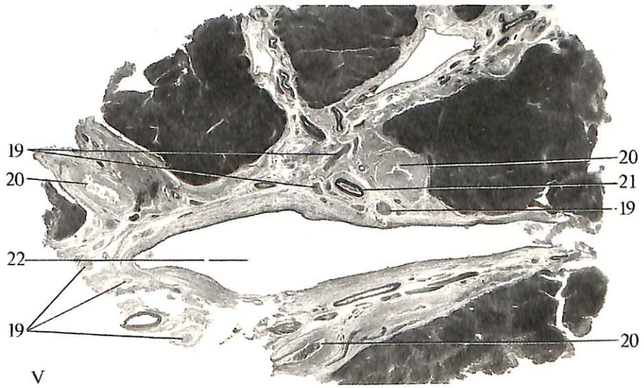

541. Топография печеночно-дуоденальной связки (препарат В.Лупыря).

Уровни гистотопографических срезов обозначены плоскостями: I – закишечный отдел на уровне собственной печеночной артерии; II – уровень образования общего желчного протока; III – уровень общего печеночного протока; IV – уровень правого печеночного протока; V – уровень левого печеночного протока.
1 – левая доля печени; 2 – чревный ствол; 3 – поджелудочная железа; 4 – двенадцатиперстная кишка; 5 – общий желчный проток; 6 – желчный пузырь; 7 – воротная вена; 8 – общая печеночная артерия; 9 – печеночное сплетение; 10 – лимфатический узел; 11 – пузырный проток; 12 – общий печеночный проток; 13 – собственная печеночная артерия; 14 – левая ветвь собственной печеночной артерии; 15 – правая ветвь собственной печеночной артерии; 16 – желчные протоки правой доли печени; 17 – правая ветвь воротной вены; 18 – ветви правой печеночной артерии; 19 – внутриорганные ветви печеночного сплетения; 20 – желчные протоки левой доли печени; 21 – левая ветвь собственной печеночной артерии; 22 – левая ветвь воротной вены.

етальной брюшиной, выстилающей заднюю стенку брюшной полости; например, в области почек и т. д., где брюшина очень подвижно соединена с подлежащими органами или с их частями.

Брюшинная полость, или *полость брюшины*, *cavitas peritonealis*, замкнута у мужчин, а у женщин через маточные трубы, матку и влагалище сообщается с внешней средой. Полость брюшины – это щелевидное пространство сложной формы, заполненное небольшим количеством *серозной жидкости*, *liquor peritonei*, увлажняющей поверхности органов.

Париетальная брюшина задней стенки полости живота отграничивает брюшинную полость от *забрюшинного пространства*, *spatium retroperitoneale*, в котором залегают *забрюшинные органы*, *organa retroperitonealia*. В забрюшинном пространстве, позади париетальной брюшины, располагается *забрюшинная фасция*, *fascia retroperitonealis*.

Внебрюшинным пространством, *spatium extraperitoneale*, является также *залобковое пространство*, *spatium retropubicum*.

Брюшинный покров и брюшинные складки. *Передняя париетальная брюшина*, *peritoneum parietale anterius*, на передней стенке живота образует ряд складок. По средней линии находится *срединная пупочная складка*, *plica umbilicalis mediana*, которая тянется от пупочного кольца до верхушки мочевого пузыря; в этой складке заложен соединительнотканный тяж, представляющий собой облитерированный мочевой проток, *urachus*. От пупочного кольца к боковым стенкам мочевого пузыря идут *медиальные пупочные складки*, *plicae umbilicales mediales*, в которых заложены тяжи запустевших передних участков пупочных артерий. Кнаружи от этих складок находятся *латеральные пупочные складки*, *plicae umbilicales laterales* (см. рис. 543). Они тянутся от середины паховой связки косо кверху и кнутри, к задней стенке влагалища прямых мышц живота. В этих складках заключены нижние надчревные артерии, aa. epigastricae inferiores, которые питают прямые мышцы живота.

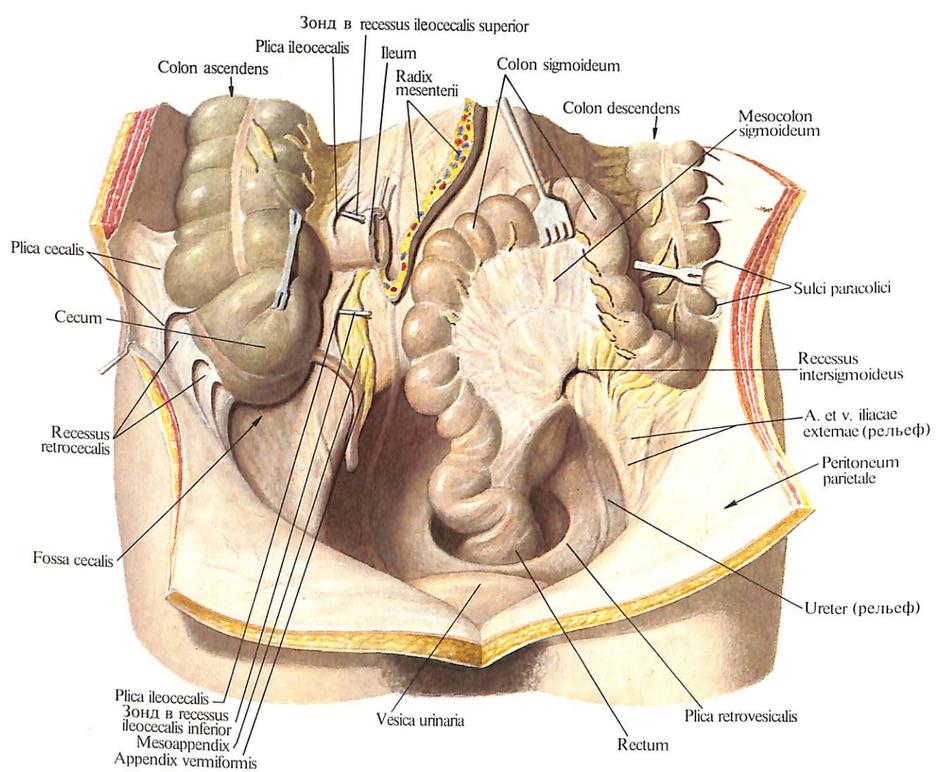

542. Органы нижнего этажа брюшной полости; вид спереди. ***(Слепая кишка, сесит, и сигмовидная ободочная кишка, colon sigmoideum, оттянуты кверху.)***

У основания перечисленных складок образуются ямки. По обе стороны срединной пупочной складки, между нею и медиальной пупочной складкой, над верхним краем мочевого пузыря, имеются *надпузырные ямки*, *fossae supravesicales*. Между медиальной и латеральными пупочными складками находятся *медиальные паховые ямки*, *fossae inguinales mediales*; кнаружи от латеральных пупочных складок залегают *латеральные паховые ямки*, *fossae inguinales laterales*; эти ямки располагаются против глубоких паховых колец.

Треугольный участок брюшины, расположенный над медиальной паховой ямкой и ограниченный с медиальной стороны краем прямой мышцы живота, с латеральной – латеральной пупочной складкой и снизу – внутренней частью паховой связки, носит название *пахового треугольника*, *trigonum inguinale*.

Париетальная брюшина, покрывающая переднюю стенку живота выше пупочного кольца и диафрагму, переходя на диафрагмальную поверхность печени, образует *серповидную (подвеши-*

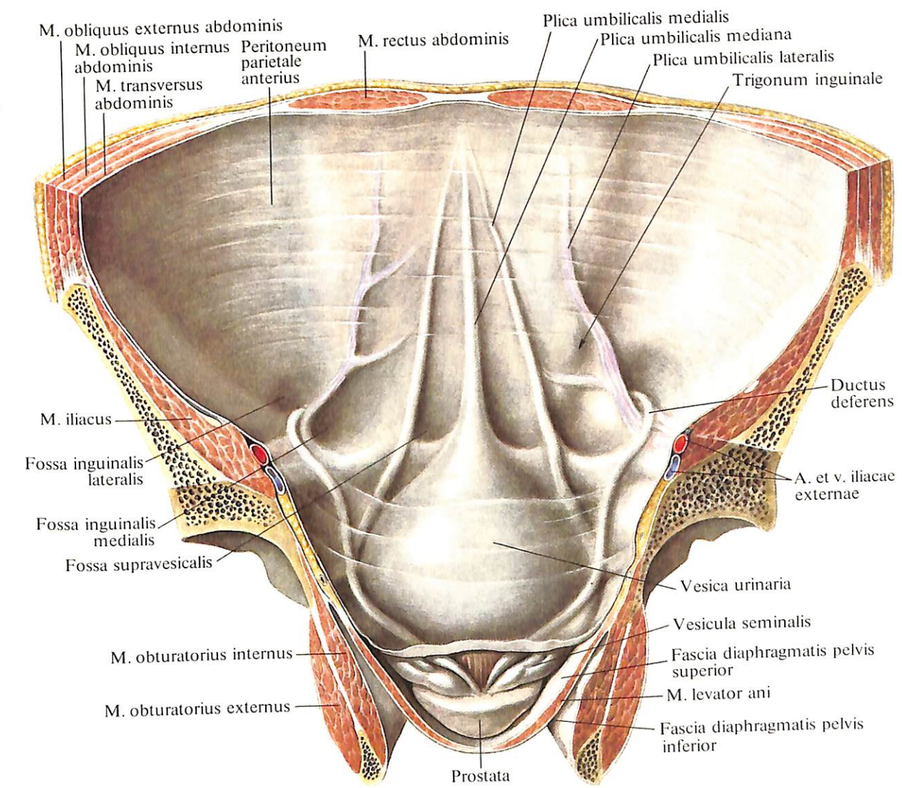

543. Брюшина, peritoneum, нижнего отдела передней стенки живота и таза; вид изнутри. ***(Складки и ямки на внутренней поверхности передней стенки живота.)***

вающую) связку печени, lig. falciforme hepatis, состоящую из двух листков брюшины (дупликатура), расположенную в сагиттальной плоскости. В свободном нижнем крае серповидной связки проходит тяж *круглой связки печени, lig. teres hepatis.* Листки серповидной связки кзади переходят в передний листок *венечной связки печени, lig. coronarium hepatis* (см. рис. 512). Она представляет собой переход висцеральной брюшины диафрагмальной поверхности печени в париетальную брюшину диафрагмы. Задний листок этой связки переходит на диафрагму с висцеральной поверхности печени. Оба листка венеяной связки сходятся латеральными концами и образуют *правую и левую треугольные связки, lig. triangulae dextrum et lig. triangulare sinistrum.*

Висцеральная брюшина, peritoneum visceralis, печени покрывает с нижней стороны желчный пузырь.

От висцеральной брюшины печени направляется брюшинная связка к малой кривизне желудка и верхней части двенадцатиперстной кишки (см. рис. 539). Она представляет собой дупликатуру брюшинного листка, начинающегося от краев ворот (поперечной борозды) и от краев щели венозной связки, и расположена во фронтальной плоскости. Левая часть этой связки (от щели венозной связки) идет к малой кривизне желудка – это *печеночно-желудочная связка, lig. hepatogastricum* (см. рис. 540). Она имеет вид тонкой паутинообразной пластинки. Между листками печеночно-желудочной связки, вдоль малой кривизны желудка, проходят артерии и вены желудка, a. et v. gastricae, нервы; здесь расположены регионарные лимфатические узлы. Правая часть связки, более плотная, идет от ворот печени к верхнему краю привратника и двенадцатиперстной кишки, этот отдел называется *печеночно-дуоденальной связкой, lig. hepatoduodenale,* и заключает в себе общий желчный проток, общую печеночную артерию и ее ветви, воротную вену, лимфатические сосуды, узлы и нервы (см. рис. 541). Справа печеночно-дуоденальная связка образует передний край *сальникового отверстия, foramen epiploicum (omentale).* Подойдя к краю желудка и двенадцатиперстной кишки, листки связки расходятся и покрывают переднюю и заднюю стенки этих органов.

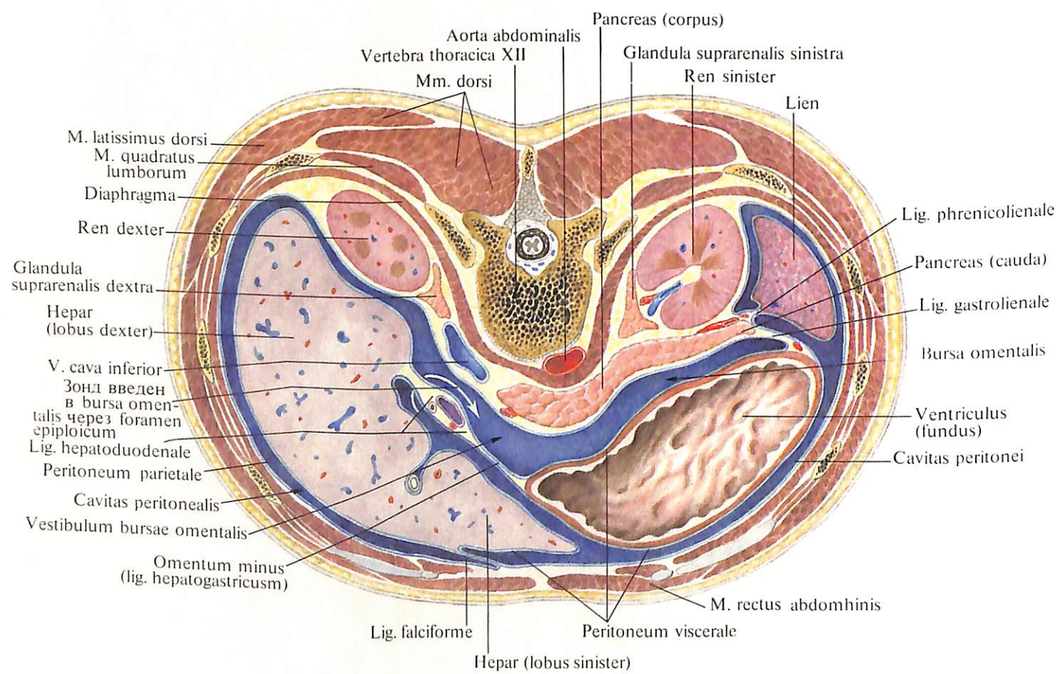

544. Горизонтальный распил туловища на уровне XII грудного позвонка (брюшина синего цвета).

Обе связки: печеночно-желудочная и печеночно-дуоденальная – составляют *малый сальник, omentum minus* (см. рис. 506). Непостоянным продолжением малого сальника является *печеночно-ободочная связка, lig. hepatocolicum,* соединяющая желчный пузырь с двенадцатиперстной кишкой и правым изгибом ободочной кишки. Серповидная связка и малый сальник представляют собой онтогенетически переднюю, вентральную, брыжейку желудка.

От левой части купола диафрагмы отходит париетальная брюшина, переходящая на кардиальную вырезку и правую половину свода желудка, образуя небольшую *желудочно-диафрагмальную связку, lig. gastrophrenicum.*

Между нижним краем правой доли печени и прилегающим здесь верхним концом правой почки брюшина образует переходную складку – *печеночно-почечную связку, lig. hepatorenale.*

Листки висцеральной брюшины передней и задней поверхностей желудка по большой кривизне его продолжаются вниз в виде большого сальника. *Большой сальник, omentum majus* (см. рис. 537, 548, 549), в форме широкой пластинки («фартука») следует вниз до уровня верхней апертуры малого таза. Здесь два образующих его листка подворачиваются и возвращаются, направляясь кверху позади нисходящих двух листков. Эти возвратные листки сращены с передними листками. На уровне поперечной ободочной кишки все четыре листка большого сальника прирастают к сальниковой ленте, расположенной на передней поверхности кишки. Затем задние (возвратные) листки сальника отходят от передних, соединяются с *брыжейкой поперечной ободочной кишки, mesocolon transversum,* и идут вместе дорсально к линии прикрепления брыжейки по задней брюшной стенке в области переднего края тела поджелудочной железы.

Таким образом, между передними и задними листками сальника на уровне поперечной ободочной кишки образуется карман. Подойдя к переднему краю тела поджелудочной железы, два задних листка сальника расходятся: верхний листок переходит в заднюю стенку сальниковой сумки (на поверхность поджелудочной железы) в виде париетального листка брюшины, ниж-

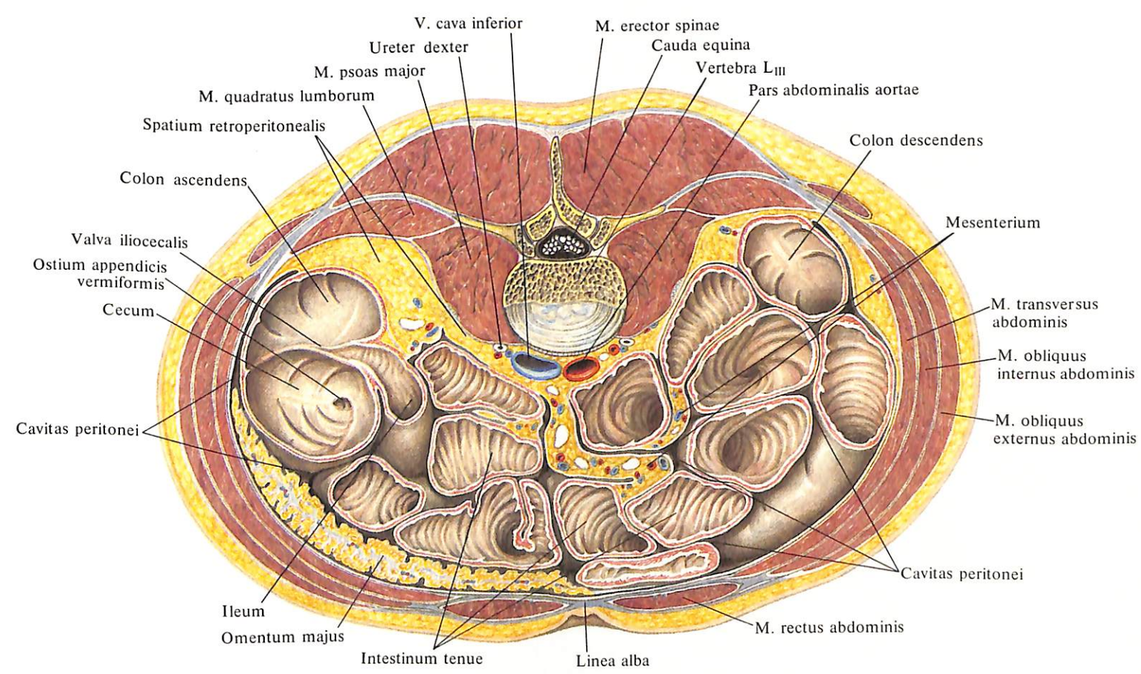

545. Горизонтальный распил брюшной полости.
(Распил произведен на уровне III поясничного позвонка.)

ний переходит в верхний листок брыжейки поперечной ободочной кишки (см. рис. 548, 549).

Участок большого сальника между большой кривизной желудка и поперечной ободочной кишкой называется *желудочно-ободочной связкой, lig. gastrocolicum*; эта связка фиксирует поперечную ободочную кишку к большой кривизне желудка. Между листками желудочно-ободочной связки вдоль большой кривизны проходят правая и левая желудочно-сальниковые артерии и вены, залегают регионарные лимфатические узлы.

Большой сальник прикрывает спереди толстую и тонкую кишку. Между сальником и передней брюшной стенкой образуется узкая щель – предсальниковое пространство. Большой сальник представляет собой растянутую дорсальную брыжейку желудка. Ее продолжением влево служат *желудочно-селезеночная связка, lig. gastrolienale*, и *диафрагмально-селезеночная связка, lig. phrenicolienale*, которые переходят одна в другую (см. рис. 540, 544, 546).

Из двух листков брюшины желудочно-селезеночной связки передний переходит на селезенку, окружает ее со всех сторон, возвращается обратно к воротам органа в виде листка диафрагмально-селезеночной связки. Задний листок желудочно-селезеночной связки, дойдя до ворот селезенки, поворачивает непосредственно к задней брюшной стенке в виде второго листка диафрагмально-селезеночной связки. В результате селезенка как бы включена сбоку в связку, соединяющую большую кривизну желудка с диафрагмой.

Брыжейка ободочной кишки, mesocolon, в разных отделах толстой кишки имеет неодинаковые размеры, а иногда отсутствует. Так, слепая кишка, имеющая форму мешка, покрыта брюшиной со всех сторон, но брыжейка у нее отсутствует. При этом отходящий от слепой кишки червеобразный отросток, окруженный также со всех сторон брюшиной (интраперитонеальное положение), имеет *брыжейку червеобразного отростка, mesoappendix*, достигающую значительных размеров. У места перехода слепой кишки в восходящую ободочную кишку иногда имеется незначительная *брыжейка восходящей ободочной кишки, mesocolon ascendens.*

Таким образом, восходящую ободочную кишку серозная оболочка покрывает с трех сторон, оставляя заднюю стенку свободной (мезоперитонеальное положение).

Брыжейка поперечной ободочной кишки начинается на задней брюшной стенке на уровне нисходящей части двенадцатиперстной кишки, головки и тела поджелудочной железы, левой почки; подойдя к кишке у брыжеечной ленты, два листка брыжейки расходятся и охватывают кишку кругом (интраперитонеально). На всем протяжении брыжейки от корня до места прикрепления к кишке наибольшая ширина ее составляет 10–15 см и уменьшается по направлению к изгибам, где она переходит в париетальный листок.

Нисходящая ободочная кишка, так же как восходящая, покрыта серозной оболочкой с трех сторон (мезоперитонеально), и лишь в области перехода в сигмовидную ободочную кишку иногда образуется короткая *брыжейка нисходящей ободочной кишки, mesocolon descendens.* Не покрыт брюшиной лишь незначительный участок задней стенки средней трети нисходящей ободочной кишки.

Брыжейка сигмовидной ободочной кишки, mesocolon sigmoideum, имеет ширину 12–14 см, которая на протяжении кишки значительно варьирует. Корень брыжейки пересекает дно подвздошной ямки косо слева и сверху вниз и направо, подвздошную и поясничную мышцы, а также расположенные по пограничной линии левые общие подвздошные сосуды и левый мочеточник; обогнув пограничную линию, брыжейка пересекает область левого крестцово-подвздошного сустава и переходит на переднюю поверхность верхних крестцовых позвонков. На уровне III крестцового позвонка брыжейка сигмовидной ободочной кишки заканчивается у начала очень короткой брыжейки прямой кишки. Длина корня брыжейки сильно варьирует; от нее зависят крутизна и величина петли сигмовидной кишки.

Отношение прямой кишки к брюшине малого таза на различных ее уровнях меняется (см. рис. 548, 549). Тазовая часть в той или иной степени покрыта серозной оболочкой. Промежностная часть лишена брюшинного покрова. Самая верхняя (надампулярная) часть, начинающаяся на уровне III крестцового позвонка, полностью окружена серозным покровом и имеет короткую и узкую брыжейку.

Левый изгиб ободочной кишки соединен с диафрагмой горизонтально расположенной брюшинной диафрагмально-ободочной складкой (иногда ее обозначают как диафрагмально-ободочную связку, lig. phrenicocolicum).

Для более удобного изучения топографии брюшины и органов полости живота используются ряд топографо-анатомических определений, употребляемых в клинике и не имеющих как латинских терминов, так и их русских эквивалентов.

Брюшинные складки, связки, брыжейки и органы создают в полости брюшины относительно изолированные друг от друга углубления, карманы, сумки и синусы.

Исходя из этого, полость брюшины можно разделить на верхний этаж и нижний этаж.

Верхний этаж отделен от нижнего горизонтально расположенной брыжейкой поперечной ободочной кишки (на уровне II поясничного позвонка). Брыжейка является нижней границей верхнего этажа, диафрагма – верхней, а боковые стенки полости живота ограничивают его по бокам.

Нижний этаж полости брюшины ограничен сверху поперечной ободочной кишкой и ее брыжейкой, по бокам – боковыми стенками полости живота, внизу – брюшиной, покрывающей органы таза.

В верхнем этаже полости брюшины различают *поддиафрагмальные углубления, recessus subphrenici, подпеченочные углубления, recessus subhepatici*, и *сальниковую сумку, bursa omentalis.*

Поддиафрагмальное углубление серповидной связкой разделено на правую и левую части. Правая часть поддиафрагмального углубления – это щель брюшинной полости между диафрагмальной поверхностью правой доли печени и диафрагмой. Сзади оно ограничено правой частью венечной связки и правой треугольной связкой

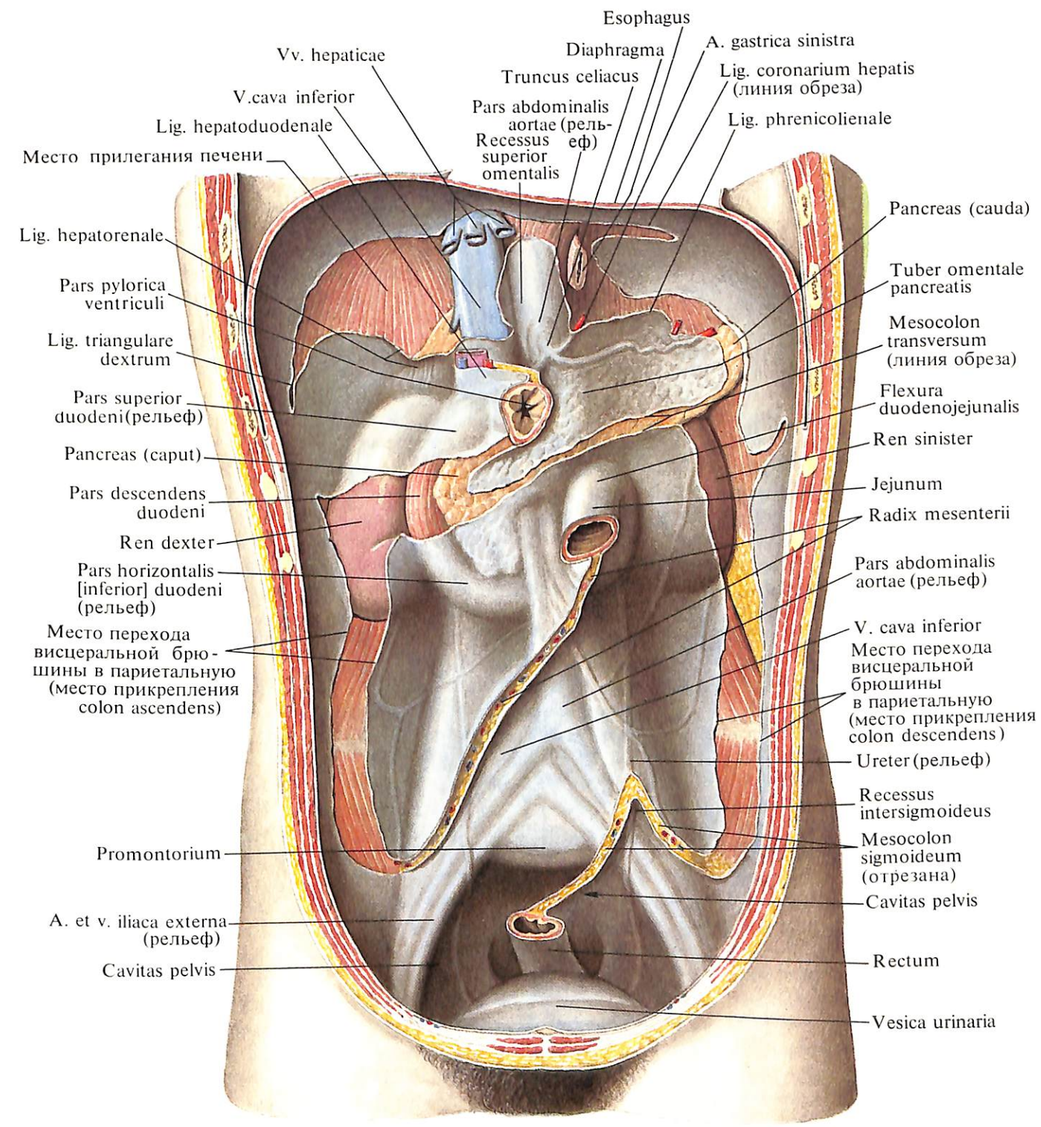

546. Задняя стенка полости живота (брюшина голубого цвета); вид изнутри.

печени, слева – серповидной связкой печени. Это углубление сообщается с расположенным ниже правым подпеченочным пространством, правой околоободочно-кишечной бороздой, далее с подвздошной ямкой и через нее с малым тазом. Пространство под левым куполом диафрагмы между левой долей печени (диафрагмальной поверхностью) и диафрагмой – это левое поддиафрагмальное углубление. Справа оно ограничено серповидной связкой, сзади – левой частью венечной и левой треугольной связками. Это углубление сообщается с расположенным ниже левым подпеченочным углублением.

Пространство под висцеральной поверхностью печени условно можно разделить на два отдела – правый и левый, границей между которыми можно считать серповидную и круглую связки печени. Правое подпеченочное углубление располагается между висцеральной поверхностью правой доли печени и поперечной ободочной кишкой и ее брыжейкой. Сзади это углубление ограничено париетальной брюшиной (печеночно-почечная связка, lig. hepatorenale). Латерально правое подпеченочное углубление сообщается с правой околоободочно-кишечной бороздой, в глубине через сальниковое отверстие – с сальниковой сумкой. Отдел подпеченочного пространства, расположенный в глубине у заднего края печени, справа от позвоночного столба, называют *печеночно-почечным углублением, recessus hepatorenalis.*

Левое подпеченочное углубление – это щель между малым сальником и желудком с одной стороны и висцеральной поверхностью левой доли печени – с другой. Часть этого пространства, расположенная кнаружи и несколько кзади от большой кривизны желудка, достигает нижнего края селезенки.

Таким образом, правое поддиафрагмальное и правое подпеченочное углубления окружают правую долю печени и желчный пузырь (сюда обращена наружная поверхность двенадцатиперстной кишки). В топографической анатомии они объединяются под названием «печеночная сумка». В левом поддиафрагмальном и левом подпеченочном углублении располагаются левая доля печени, малый сальник, передняя поверхность желудка. В топографической анатомии этот отдел называют преджелудочной сумкой. *Сальниковая сумка, bursa omentalis* (см. рис. 544), располагается позади желудка. Вправо она распространяется до сальникового отверстия, влево – до ворот селезенки. Передней стенкой сальниковой сумки служат малый сальник, задняя стенка желудка, желудочно-ободочная связка, а иногда и верхний отдел большого сальника, если нисходящие и восходящие листки большого сальника не сращены и между ними имеется щель, которая рассматривается как продолжение сальниковой сумки вниз.

Задней стенкой сальниковой сумки служит париетальная брюшина, покрывающая органы, расположенные на задней стенке полости живота: нижнюю полую вену, брюшную аорту, левый надпочечник, верхний конец левой почки, селезеночные сосуды и ниже – тело поджелудочной железы, занимающей наибольшее пространство задней стенки сальниковой сумки.

Верхней стенкой сальниковой сумки служит хвостатая доля печени, нижней – поперечная ободочная кишка и ее брыжейка. Левая стенка – это желудочно-селезеночная и диафрагмально-селезеночная связки. Входом в сумку является *сальниковое отверстие, foramen epiploicum (omentale),* расположенное в правой части сумки позади печеночно-дуоденальной связки. Это отверстие пропускает 1–2 пальца. Передней стенкой его является печеночно-дуоденальная связка с расположенными в ней сосудами и общим желчным протоком. Задней стенкой служит печеночно-почечная связка, позади которой расположены нижняя полая вена и верхний конец правой почки. Нижнюю стенку образует брюшина, переходящая с почки на двенадцатиперстную кишку, верхнюю – хвостатая доля печени. Ближайший к отверстию узкий отдел сумки называется *преддверием сальниковой сумки, vestibulum bursae omentalis*; он ограничен хвостатой долей печени сверху и верхней частью двенадцатиперстной кишки снизу.

Позади хвостатой доли печени, между ней и покрытой париетальной брюшиной медиальной ножкой диафрагмы, имеется карман – *верхнее сальниковое углубление, recessus superior omentalis,* который внизу открыт в сторону преддверия. Книзу от преддверия, между задней стенкой желудка и желудочно-ободочной связкой спереди и покрытой париетальной брюшиной поджелудочной железой и брыжейкой поперечной ободочной кишки сзади находится *нижнее сальниковое углубление, recessus inferior omentalis.* Левее преддверия полость сальниковой сумки сужена *гастропанкреатической складкой брюшины, plica gastropancreatica,* идущей от верхнего края сальникового бугра поджелудочной железы кверху и влево, к малой кривизне желудка (в ней заключена левая желудочная артерия, a. gastrica sinistra). Продолжением нижнего углубления влево служит пазуха, расположенная между желудочно-селезеночной связкой (спереди) и диафрагмально-селезеночной связкой (сзади), которая называется *селезеночным углублением, recessus lienalis.*

В нижнем этаже брюшинной полости, на задней стенке ее, имеются два больших брыжеечных синуса и две околоободочно-кишечные борозды. Здесь нижний листок брыжейки поперечной ободочной кишки книзу от корня переходит в пристеночный листок брюшины, выстилающий заднюю стенку брыжеечных синусов.

Брюшина, покрывающая заднюю стенку живота в нижнем этаже, переходя на тонкую кишку (см. рис. 545, 547), окружает ее со всех сторон (кроме двенадцатиперстной) и образует *брыжейку тонкой кишки, mesenterium.* Брыжейка тонкой кишки – это двойной листок брюшины. *Корень брыжейки, radix mesenterii,* идет косо сверху вниз от уровня II поясничного позвонка слева до крестцово-подвздошного сочленения справа (место впадения подвздошной кишки в слепую). Длина корня составляет 16–18 см, ширина брыжейки 15–17 см, однако последняя в наиболее отдаленных от задней стенки живота участках тонкой кишки увеличивается. По своему ходу корень брыжейки пересекает вверху восходящую часть двенадцатиперстной кишки, далее брюшную аорту на

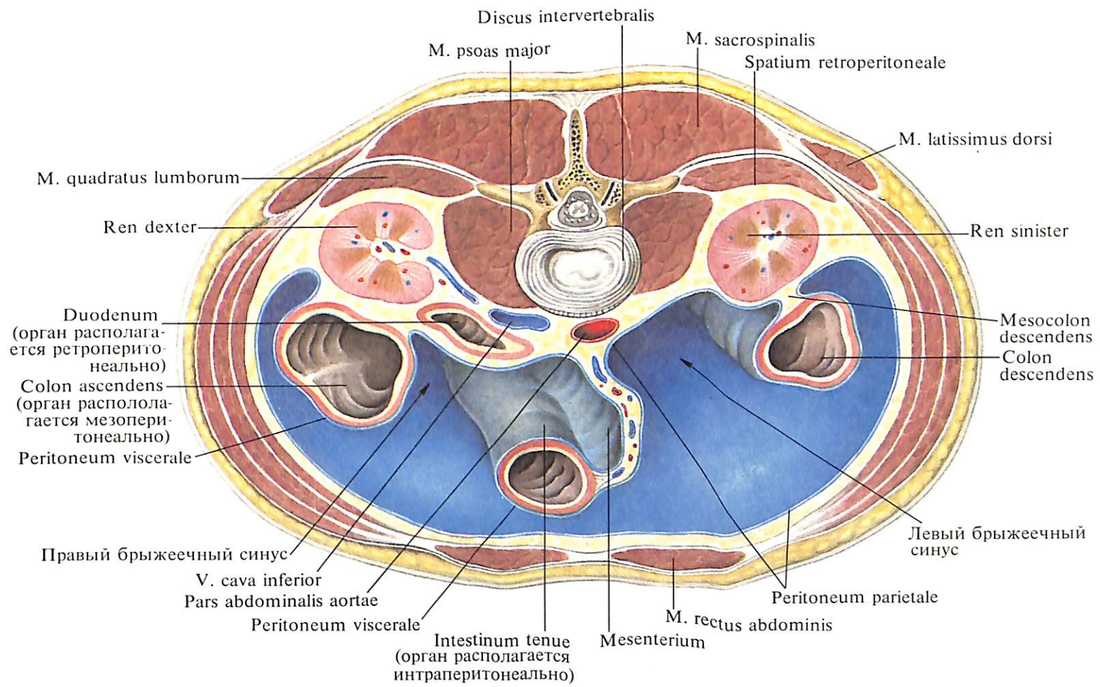

547. Горизонтальный распил туловища между телами II и III поясничных позвонков (брюшина синего цвета).

уровне IV поясничного позвонка, нижнюю полую вену и правый мочеточник. Вдоль корня брыжейки идут, следуя сверху слева вниз и направо, верхние брыжеечные сосуды; брыжеечные сосуды отдают между листками брыжейки кишечные ветви к стенке кишки. Кроме того, между листками брыжейки проходят лимфатические сосуды, нервы и расположены регионарные лимфатические узлы. Все это в значительной степени обусловливает то, что дупликатурная пластинка брыжейки тонкой кишки становится плотной, утолщенной.

Брыжейкой тонкой кишки брюшинная полость нижнего этажа разделена на два участка: правый и левый брыжеечные синусы.

Правый брыжеечный синус ограничен сверху – брыжейкой поперечной ободочной кишки, справа – восходящей ободочной кишкой, слева и снизу – брыжейкой тонкой кишки. Таким образом, правый брыжеечный синус имеет форму треугольника и замкнут со всех сторон. Через выстилающую его париетальную брюшину контурируется и просвечивает вверху под брыжейкой ободочной кишки нижний конец правой почки (правее); к ней примыкает нижняя часть двенадцатиперстной кишки и окруженная ею нижняя часть головки поджелудочной железы. Ниже в правом синусе виден спускающийся правый мочеточник и подвздошно-ободочная артерия с веной.

Внизу, в месте впадения подвздошной кишки в слепую, образуется *илеоцекальная складка, plica ileocecalis* (см. рис. 540, 542). Она расположена между медиальной стенкой слепой кишки, передней стенкой подвздошной кишки и париетальной брюшиной, а также соединяет медиальную стенку слепой кишки с нижней стенкой подвздошной вверху и с основанием червеобразного отростка внизу. Впереди илеоцекального угла располагается складка брюшины – *сосудистая слепокишечная складка, plica cecalis vascularis,* в толще

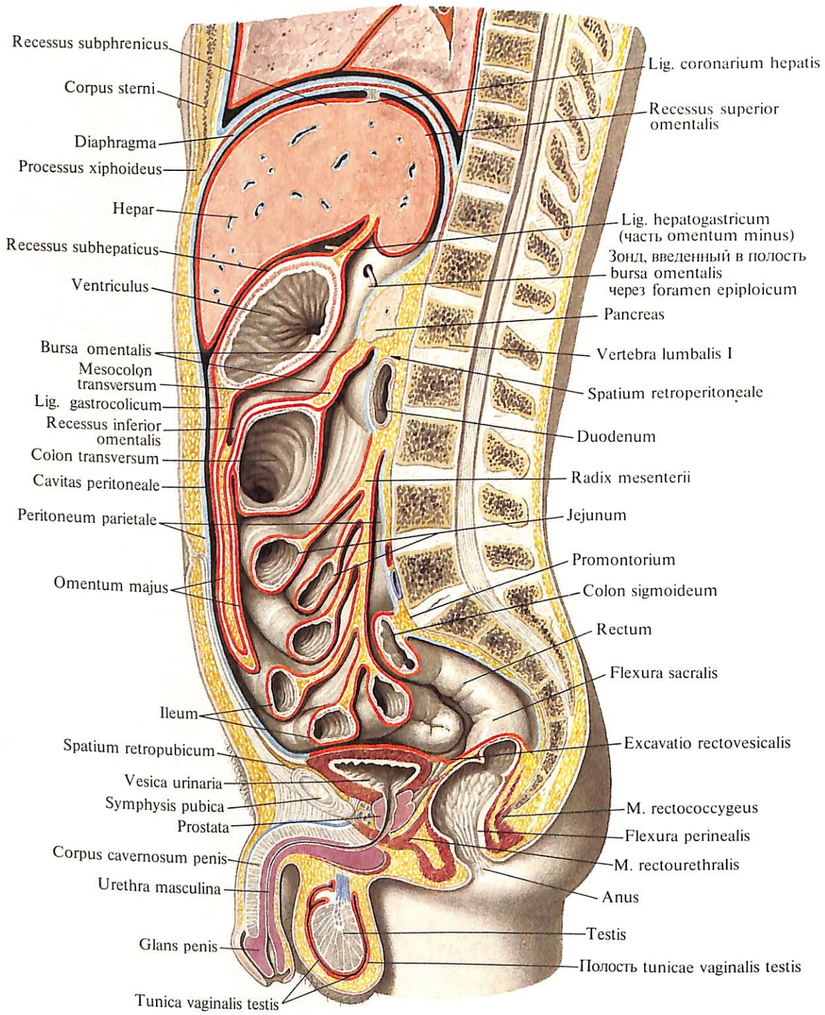

548. Топография брюшины (полусхематично).
(Срединно-сагиттальный разрез брюшной и тазовой полостей мужчины; вид слева.)

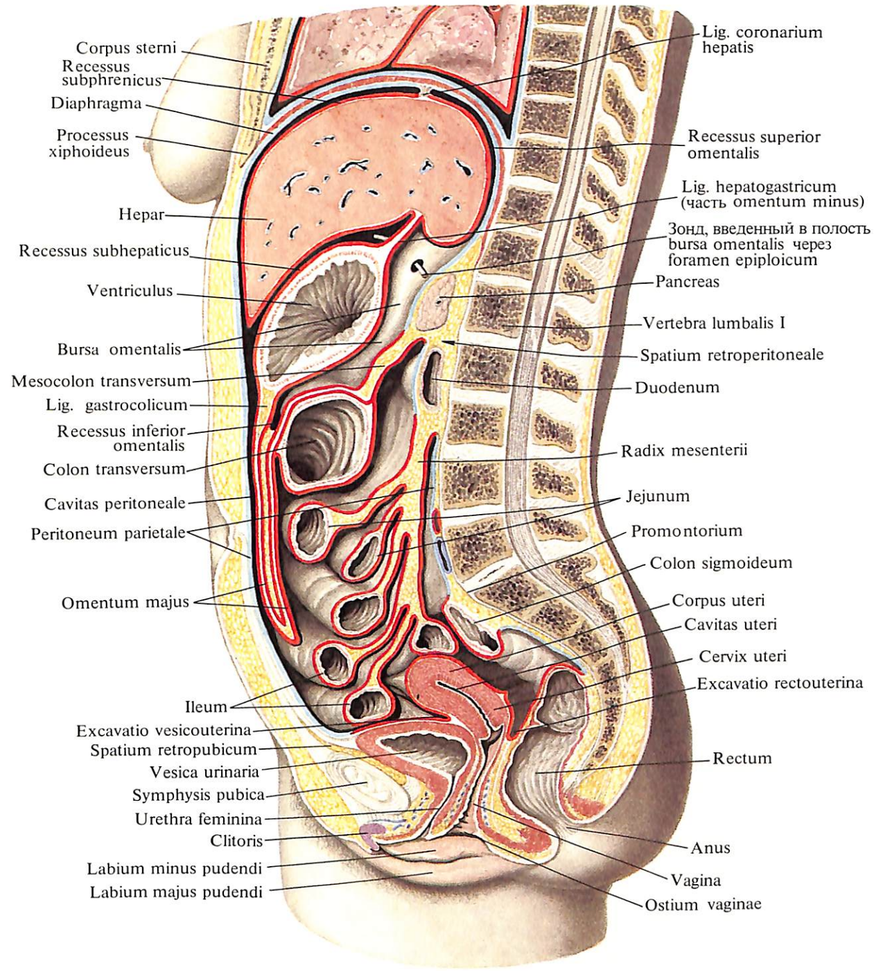

549. Топография брюшины (полусхематично).
(Срединно-сагиттальный разрез брюшной и тазовой полостей женщины; вид слева.)

которой проходит передняя слепокишечная артерия. Складка отходит от передней поверхности брыжейки тонкой кишки и подходит к передней поверхности слепой кишки. Между верхним краем червеобразного отростка, подвздошной кишкой и стенкой медиального участка дна слепой кишки находится *брыжейка червеобразного отростка* (аппендикса), *mesoappendix*. В брыжейке проходят питающие сосуды, a. et v. appendiculares, и заложены регионарные лимфатические узлы и нервы. Между латеральным краем дна слепой кишки и париетальной брюшиной подвздошной ямки находятся *слепокишечные складки, plicae cecales* (см. рис. 542).

Под илеоцекальной складкой залегают расположенные над и под подвздошной кишкой карманы: *верхнее и нижнее илеоцекальные углубления, recessus ileocecalis superior, recessus ileocecalis inferior*. Иногда под дном слепой кишки имеется *позадислепокишечное углубление, recessus retrocecalis* (см. рис. 542).

Справа от восходящей ободочной кишки находится правая околоободочно-кишечная борозда. Она ограничена снаружи париетальной брюшиной боковой стенки живота, слева – восходящей ободочной кишкой; книзу сообщается с подвздошной ямкой и брюшинной полостью малого таза. Вверху борозда сообщается с правыми подпеченочным и поддиафрагмальным углублениями. По ходу борозды париетальная брюшина образует поперечно расположенные складки, соединяющие вверху правый изгиб ободочной кишки с боковой стенкой живота и правой диафрагмально-ободочной связкой, обычно слабо выраженной, иногда отсутствующей.

Левый брыжеечный синус ограничен сверху – брыжейкой поперечной ободочной кишки, слева – нисходящей ободочной кишкой, справа – брыжейкой тонкой кишки. Книзу левый брыжеечный синус сообщается с брюшинной полостью малого таза. Синус имеет неправильную четырехугольную форму и книзу открыт. Через париетальную брюшину левого брыжеечного синуса просвечивают и контурируются вверху – нижняя половина левой почки, ниже и медиально впереди позвоночника – брюшная аорта и правее – нижняя полая вена и начальные отрезки общих подвздошных сосудов. Левее позвоночника видны левая артерия яичка (яичника), левый мочеточник и ветви нижней брыжеечной артерии и вены. В верхнем медиальном углу, вокруг начала тощей кишки, париетальная брюшина образует складку, окаймляющую кишку сверху и слева, – это *верхняя дуоденальная складка (дуоденально-еюнальная складка), plica duodenalis superior (plica duodenojejunalis)*. Влево от нее располагается *парадуоденальная складка, plica paraduodenalis*, представляющая собой полулунную складку брюшины, расположенную на уровне восходящей части двенадцатиперстной кишки и покрывающую левую ободочную артерию. Эта складка ограничивает спереди непостоянное *парадуоденальное углубление, recessus paraduodenalis*, заднюю стенку которого составляет париетальная брюшина, а слева и снизу проходит *нижняя дуоденальная складка (дуоденально-брыжеечная складка), plica duodenalis inferior (plica duodenomesocolica)*, представляющая собой треугольной формы складку париетальной брюшины, переходящую на восходящую часть двенадцатиперстной кишки.

Слева от корня брыжейки тонкой кишки, позади восходящей части двенадцатиперстной кишки, находится ямка брюшины – *ретродуоденальное углубление, recessus retroduodenalis*, глубина которой может варьировать. Слева от нисходящей ободочной кишки находится левая околоободочно-кишечная борозда; она ограничена слева (латерально) париетальной брюшиной, выстилающей боковую стенку живота. Книзу борозда переходит в подвздошную ямку и далее – в полость малого таза. Кверху, на уровне левого изгиба ободочной кишки, борозду пересекает постоянная и хорошо выраженная диафрагмально-ободочная складка брюшины.

Снизу между изгибами брыжейки сигмовидной ободочной кишки имеется брюшинное *межсигмовидное углубление, recessus intersigmoideus*.

Топография брюшины в полости малого таза у мужчины и женщины – см. «Мочеполовой аппарат».

РАЗВИТИЕ И ВОЗРАСТНЫЕ ОСОБЕННОСТИ ПИЩЕВАРИТЕЛЬНОЙ СИСТЕМЫ

Пищеварительная система новорожденного существенно отличается от таковой у взрослых (рис. 550–552).

Полость рта развивается из ротовой бухты, покрытой эктодермой, которая постепенно углубляется и достигает головного конца передней кишки, здесь происходит соединение обоих зародышевых листков – эктодермы и энтодермы. Сверху ротовая бухта ограничена лобным бугром, который образуется вследствие активного роста головного мозга; с боковых поверхностей и снизу ротовая ямка ограничена висцеральными дугами. Впоследствии из этих зачатков развиваются кости лица и органы полости рта.

У новорожденного полость рта развита очень слабо. В дальнейшем, с развитием челюстей, прорезыванием зубов и увеличением неба, полость рта постепенно увеличивается в размерах, формируются преддверие и собственно полость рта. В преддверии рта слизистая оболочка образует ряд складок: уздечки губ и щечные тяжи, а на твердом небе – поперечные складки. У новорожденного и ребенка до 2–3 лет в задних отделах твердого неба имеются образования из эпителиальной ткани – тяжи, залегающие по обеим сторонам от средней линии неба. Само твердое небо у новорожденного и в первые месяцы у детей грудного возраста значительно уплощено, а сводчатость его выражена намного слабее, чем у взрослых.

Всю полость рта до появления преддверия полностью выполняет язык, который у новорожденного и в первые месяцы жизни весьма широк и резко уплощен. Он закладывается из нескольких так называемых языковых бугорков – зачатков, лежащих на дне первичной ротовой полости: одного непарного бугорка, расположенного по средней линии, и пары латеральных бугорков. Бугорки, расположенные впереди слепого отверстия, развиваются в тело (спинку и верхушку) языка, а бугорок, залегающий кзади от слепого отверстия, оформляется в корень языка. Все перечисленные зачатки языка быстро срастаются, оставляя след – границу между корнем и телом языка в виде пограничной борозды, впереди и вдоль которой залегают желобоватые сосочки. Из эпителиального слоя языка образуются сосочки языка: вначале появляются желобоватые, листовидные, а затем грибовидные и нитевидные. Мышцы языка развиваются из миотомов затылочной области, которые врастают в толщу корня языка.

Полость рта делится на собственно полость рта и преддверие рта: десны, альвеолярные отростки верхней и альвеолярная часть нижней челюстей, заложенные в них зубы, вначале молочные, а затем постоянные (см. «Зубы»).

Закладка зубов происходит на 2-м месяце внутриутробной жизни, при этом эмаль зуба образуется за счет эктобласта, а дентин, цемент и пульпа – за счет мезобласта. Вначале появляется *зубная пластинка, lamina dentalis*. Она врастает в подлежащую мезенхиму, дающую начало десневым валикам. Затем на зубных пластинках образуются выпячивания за счет разрастания эпителия – таким образом формируются эмалевые органы молочных зубов. На 10-й неделе в них врастает мезенхима, из которой образуются *зубные сосочки, papillae dentales*. Впоследствии они частично обособляются от зубной пластинки, сохраняя с ней связь в виде эпителиального тяжа. Кроме того, в этот же период вокруг эмалевого органа уплотняется окружающая мезенхима и образуется *зубной мешочек, sacculus dentis*, сливающийся с зубным сосочком. Все эти преобразования наблюдаются на I стадии развития. На II стадии происходят дальнейшие изменения зачатков зубов: они обособляются от зубной пластинки, теряющей связь с эпителием полости рта. В III стадии, на 4-м месяце эмбрионального развития, образуются дентин, эмаль и пульпа зуба.

Коронка формируется до рождения, а развитие корней молочных зубов заканчивается после их прорезывания.

Сроки прорезывания молочных зубов: медиальные резцы – от 6-го до 8-го месяца; латеральные резцы – от 7-го до 9-го; первые коренные – от 12-го до 15-го; клыки – от 15-го до 20-го; вторые коренные – от 20-го до 30-го ме-

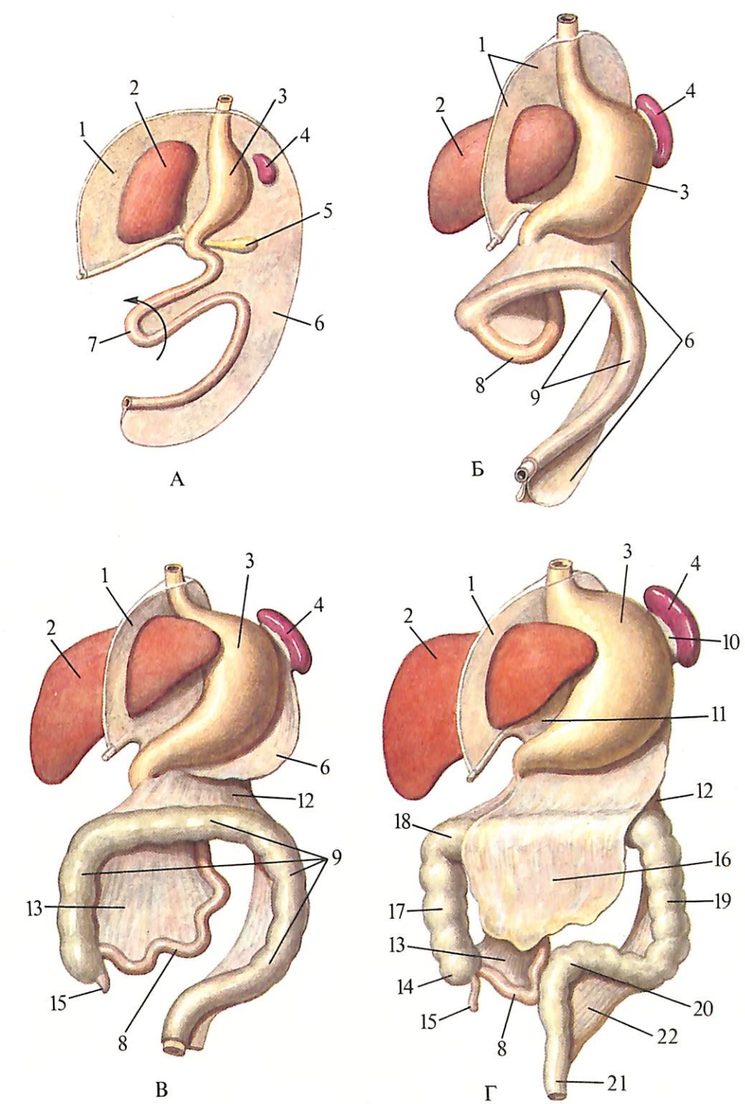

550. Развитие брюшины и органов брюшной полости; вид спереди и слева (схема).

А, Б – 4–5-я неделя эмбрионального развития; В – конец 3-го месяца эмбрионального развития; Г – новорожденный; 1 – mesenterium ventrale (А), lig. falciforme hepatis (Б, В, Г); 2 – hepar; 3 – ventriculus; 4 – lien; 5 – pancreas; 6 – mesenterium dorsale; 7 – кишечная петля (стрелкой показано направление ее поворота); 8 – intestinum tenuae; 9 – intestinum crassum; 10 – lig. gastrolienale; 11 – omentum minus; 12 – mesocolon transversum; 13 – mesenterium; 14 – cecum; 15 – appendix vermiformis; 16 – omentum majus; 17 – colon ascendens; 18 – colon transversum; 19 – colon descendens; 20 – colon sigmoideum; 21 – rectum; 22 – mesocolon sigmoideum.

сяца; при этом зубы нижней челюсти появляются несколько раньше, чем соответствующие на верхней челюсти.

Слюнные железы являются производным эпителия полости рта и мало чем отличаются от таковых у взрослого человека, однако у новорожденного крупные слюнные железы: околоушные, подъязычные и поднижнечелюстные – имеют хорошо выраженное дольчатое строение.

Глотка у новорожденного, так же как и у взрослого, делится на три части: верхнюю – носовую, среднюю – ротовую и нижнюю – гортанную. Носоглотка в раннем детском возрасте не имеет высокоизогнутого свода, он более уплощен; хоаны, посредством которых полость носа сообщается с носоглоткой, очень узкие. Отверстие слуховой трубы у новорожденного и в раннем грудном возрасте располагается на уровне твердого неба, в то время как у взрослого – на уровне заднего конца нижней носовой раковины. Это объясняется развитием верхней челюсти и опусканием дна полости носа.

У новорожденного место перехода глотки в пищевод соответствует уровню IV–V шейного позвонка, у взрослого – уровню VI шейного позвонка.

Глоточная миндалина развита слабо, вариабельна по форме и часто быстро увеличивается в размерах.

Пищевод закладывается одновременно с органами дыхания из передних отделов кишечной трубки. У новорожденных он начинается на уровне IV–V шейных позвонков и отличается от пищевода взрослого своей формой – он воронкообразный. Длина его колеблется от 10 до 16 см, к 2 годам достигает 20 см.

У новорожденного шейная часть пищевода располагается несколько выше, чем у взрослого, однако с возрастом она опускается, особенно интенсивно до 10–12 лет. Богатство адвентициальной ткани в стенке пищевода у новорожденного и детей грудного возраста обусловливает большую подвижность пищевода, хотя мышечные слои его еще мало развиты. Переход пищевода в желудок у новорожденных проецируется на уровне X–XI грудных позвонков.

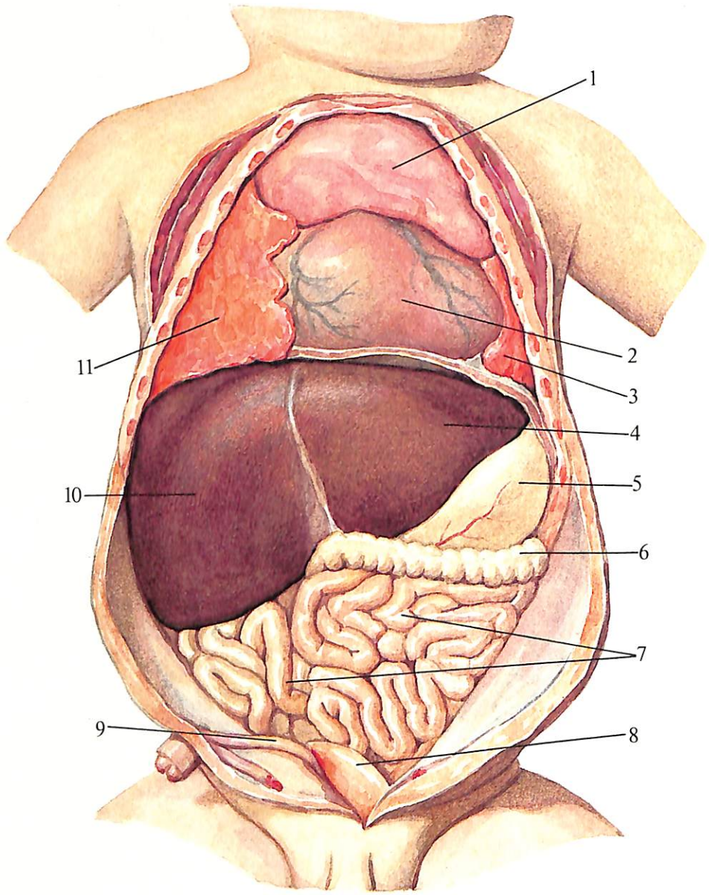

551. Органы грудной и брюшной полостей новорожденного.

1 – вилочковая железа; 2 – сердце; 3 – левое легкое; 4 – печень, левая доля; 5 – желудок; 6 – ободочная кишка; 7 – тонкая кишка; 8 – мочевой пузырь; 9 – срединная пупочная складка; 10 – печень, правая доля; 11 – правое легкое.

Желудок формируется из заднего отдела передней кишки (см. рис. 550). На 4-й неделе эмбрионального развития он имеет вид веретенообразного расширения и постепенно растет в ширину. Возрастные особенности формы и положения желудка характеризуются тем, что у новорожденного выпуклость свода и большой кривизны выражена слабо и форма желудка приближается к цилиндрической, а положение почти вертикальное. У новорожденного вместимость желудка колеблется от 30–35 до 150 см^3, но быстро увеличивается и к году достигает 300 см^3. После рождения положение желудка изменяется: он постепенно опускается. У новорожденного кардиальная часть располагается на уровне VIII–IX грудных позвонков, привратник – XI–XII позвонков.

У детей грудного возраста форма желудка приближается к грушевидной, он расположен более горизонтально и выше вследствие смещения его вздутыми кишечными петлями; в то же время это положение, по-видимому, больше зависит от степени его поворота в эмбриогенезе. Форма и положение желудка могут изменяться под влиянием наполнения как самого желудка, так и смежных с ним органов. У детей желудок почти полностью покрыт печенью.

Кишечник от привратниковой части желудка до клоаки развивается в конце 1-го месяца внутриутробной жизни из первичной кишечной трубки. Первичная кишка образует петлю, переднее колено которой дифференцируется в двенадцатиперстную, тощую и большую часть подвздошной кишки. Из заднего колена формируется конечный участок подвздошной кишки, слепая кишка с червеобразным отростком и вся ободочная кишка до заднего прохода.

Двенадцатиперстная кишка новорожденного имеет отличительные особенности. Она чаще всего кольцевидная, без видимых границ между частями. К 2–3 годам такая форма наблюдается значительно реже, и по форме кишка приближается к таковой у взрослого. У новорожденного начало кишки и ее конец (двенадцатиперстно-тощий изгиб) лежат почти на одном уровне, при этом верхняя часть кишки

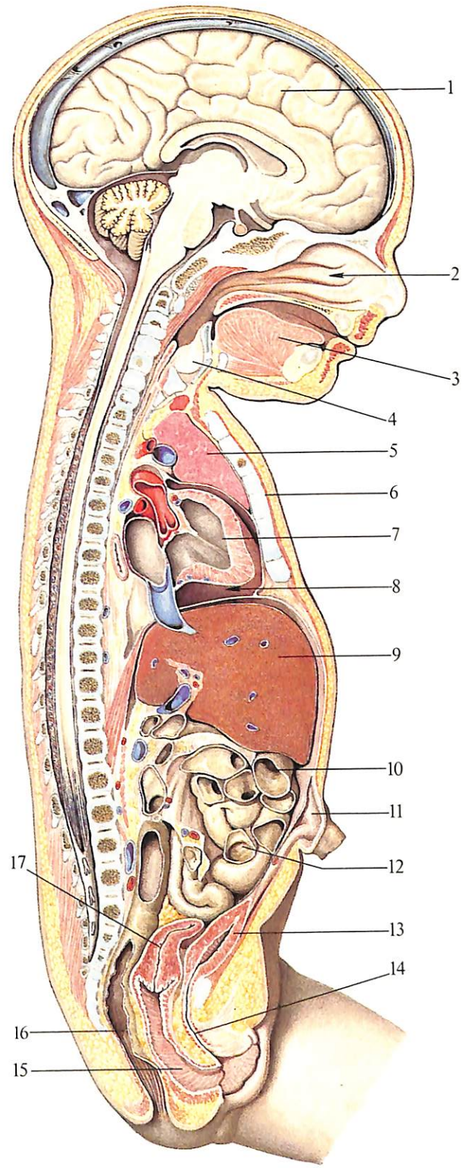

552. Срединно-сагиттальный разрез головы, грудной, брюшной и тазовой полостей новорожденного.

1 – головной мозг; 2 – полость носа; 3 – язык; 4 – гортань; 5 – вилочковая железа; 6 – грудина; 7 – сердце, полость левого желудочка; 8 – перикардиальная полость; 9 – печень; 10 – ободочная кишка; 11 – пупочное кольцо; 12 – толстая кишка; 13 – мочевой пузырь; 14 – мочеиспускательный канал; 15 – влагалище; 16 – прямая кишка; 17 – матка.

располагается выше, чем у взрослого. С возрастом, начиная с 5–6-го месяца жизни, эта часть кишки опускается до уровня XII грудного позвонка; опускание продолжается до тела I поясничного позвонка.

Интенсивный рост первичной кишечной трубки обусловливает образование множества кишечных петель, положение которых в брюшной полости может быть вертикальным или горизонтальным в зависимости от расположения корня брыжейки – горизонтального или вертикального. Корень брыжейки у новорожденного расположен довольно высоко: начало – на уровне I поясничного позвонка, конец – на уровне IV. В дальнейшем происходит постепенное опускание кишечника. В период от 1 года до 3 лет и от 10 до 15 лет наблюдается наиболее быстрый рост кишечного тракта. Относительная длина его с возрастом уменьшается. Так, у новорожденного длина его относительно велика, она в 6–7 раз превосходит длину тела, а у взрослого – в 3–4½ раза.

Слепая кишка с червеобразным отростком у новорожденного представляет собой небольшое, напоминающее воронку выпячивание, расположенное почти под печенью. Такое высокое положение в начале 2-го месяца жизни сменяется на более низкое – до уровня подвздошного гребня. В дальнейшем слепая кишка опускается в полость таза, как правило к 12–14 годам. Положение червеобразного отростка непостоянно. Устье отростка у новорожденного не имеет складки, а широко зияет; складка начинает формироваться в конце 1-го года жизни. Во внутриутробном периоде восходящая ободочная кишка длиннее нисходящей, в то время как у новорожденного она короче и только к 4 годам становится равной нисходящей, а к 7 годам – такой же, как у взрослого.

Восходящая ободочная кишка у новорожденных расположена под печенью, с возрастом постепенно опускается, а к 13–15 годам находится в области подвздошной ямки. Несколько увеличенное число изгибов особенно отличает восходящую часть кишки. Поперечная ободочная кишка у новорожденного помещается в надчревной области, так как ее брыжейка еще короткая; к полутора годам брыжейка удлиняется почти в 3 раза и кишка опускается, а у взрослых даже образует прогиб вниз. Сигмовидная ободочная кишка у детей имеет длинную брыжейку, в результате чего кишка вверху достигает уровня брыжейки поперечной ободочной кишки или доходит вправо до восходящей ободочной кишки. У новорожденных по всей ободочной кишке большое число складок, кишечных желез, но слабее развиты мышечные ленты и гаустры. В старческом возрасте мышечные ленты истончены, гаустры и складки меньше по величине, число их также меньше. Складки слизистой оболочки прямой кишки новорожденного выражены слабо, ампула и изгибы отсутствуют. Так же слабо развиты и другие образования прямой кишки: столбы, синусы и др. У детей прямая кишка занимает более вертикальное положение в связи с тем, что крестец у них расположен по отношению к позвоночному столбу более прямо.

Печень и поджелудочная железа закладываются почти одновременно в конце 1-го – начале 2-го месяца внутриутробного периода в результате разрастания энтодермального эпителия будущей двенадцатиперстной кишки. У новорожденного печень почти заполняет надчревную область, полностью покрывая желудок; особенно велика ее левая доля, а нижняя граница печени лежит на уровне пупка. Масса печени составляет 4–5 % от массы тела, причем у мальчиков она несколько больше, чем у девочек (у взрослого – 3 % от массы тела), и при рождении равна в среднем 150 г, к концу 1-го – началу 2-го года жизни масса удваивается, к 3 годам утраивается; в возрасте 14–15 лет, в период полового созревания, наблюдается особенно сильный рост печени, ее масса увеличивается до 1300 г. С возрастом в связи с разрастанием внутрипеченочной соединительной ткани и сдавлением ею печеночной паренхимы, а также вследствие давления, которое оказывают на печень прилегающие к ней органы (желудок, желчный пузырь и др.) и сосуды (нижняя полая вена, ветви собственной печеночной артерии и воротной вены), появляются участки, в которых нет печеночных долек, но остались голые, так называемые заблудившиеся, желчные протоки. Один из таких участков, рядом с левой треугольной связкой, получил название *фиброзного отростка печени*, *appendix fibrosa hepatis*. «Заблудившиеся» желчные протоки находятся также в бороздах и брюшинных связках печени, в нижнем крае левой доли.

У новорожденного нижний край печени выходит из-под реберной дуги по срединной линии на 3,5–4,0 см от мечевидного отростка, верхняя граница расположена справа по средней подмышечной линии между V и VI ребрами. Желчный пузырь чаще всего имеет форму веретена и очень редко не выступает из-за края печени; дно его проецируется на 2 см вправо от срединной линии и на 4 см книзу от реберной дуги. Поджелудочная железа по форме приближается к трехгранной призме и только к 5–6 годам принимает форму, свойственную поджелудочной железе взрослого. Ее масса в среднем 2,5–3,0 г, длина 3–6 см, ширина 0,9–1,6 см, толщина 0,38–1,0 см. К 4 мес масса удваивается, к 9 годам утраивается. Поджелудочная железа новорожденного слабо фиксирована к задней брюшной стенке и относительно подвижна.

ДЫХАТЕЛЬНАЯ СИСТЕМА

Наружный нос
120
Полость носа
122
Гортань
129
Трахея и главные бронхи
147
Легкие
150
Плевра
167
Средостение
169
Развитие и возрастные особенности дыхательной системы
170

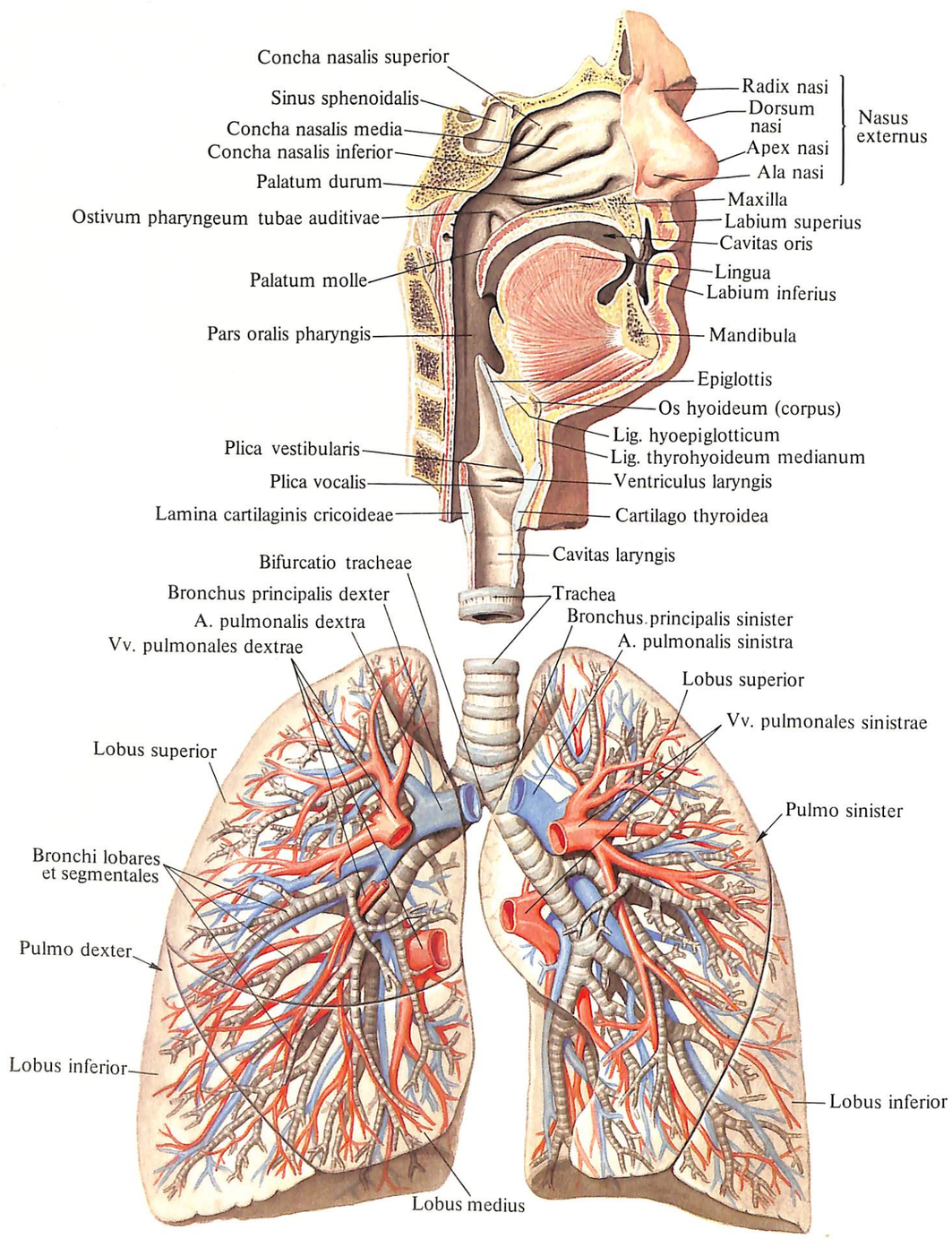

553. Дыхательная система (полусхематично).
(Сагиттальный, немного отступя от срединной плоскости, разрез полости носа, рта и гортани, видны бронхи и сосуды.)

Дыхательная система, systema respiratorium, обеспечивает газообмен в организме, необходимый для поддержания жизни.

Газообмен происходит между атмосферным воздухом и кровью в легких, способных осуществлять диффузию газов через тонкую стенку *альвеол легкого, alveoli pulmonis.* Диффузия газов совершается в двух направлениях – из альвеол в капилляры и из капилляров в альвеолы. В ходе этого процесса кровь через легкие получает кислород атмосферного воздуха и отдает углекислый газ, образовавшийся в результате тканевого обмена.

Таким образом, дыхательная система функционирует как система обеспечения и система выделения, что является необходимым условием поддержания постоянства внутренней среды организма.

В состав дыхательной системы входят: *полость носа, cavitas nasi, глотка, pharynx* (см. «Пищеварительная система»), *гортань, larynx, трахея, trachea, бронхи, bronchi,* и их разветвления, и *легкие, pulmones.*

Еще одна важная функция дыхательной системы – голосообразование, для чего имеется *голосовой аппарат, glottis,* основным органом которого является гортань, где при вибрации голосовых связок возникает звук, модулирующийся резонирующими органами (верхние дыхательные пути, околоносовые пазухи и полость рта).

НАРУЖНЫЙ НОС

Наружный нос, *nasus externus* (рис. 553), является начальной частью дыхательной системы. Он занимает на лице *область носа, regio nasalis,* и по форме напоминает трехгранную пирамиду.

Задняя поверхность пирамиды отсутствует и полость наружного носа является частью *полости носа, cavitas nasi.* Две другие грани пирамиды, покрытые кожей, фактически представляют наружный нос. В нем различают *спинку носа, dorsum nasi,* – узкую выпуклую часть наружного носа, которая простирается от *корня носа, radix nasi,* до *верхушки носа, apex nasi,* и *крылья носа, alae nasi.*

Спинка носа образуется носовыми костями, латеральными хрящами носа и хрящом перегородки носа, а крылья носа – большим и малыми хрящами крыльев.

Латеральный хрящ носа, cartilago nasi lateralis (см. рис. 560, 561), парный, имеет форму неправильного треугольника, принимает участие в образовании спинки и частично крыла носа. Задним краем латеральный хрящ прилежит к переднему краю носовой кости, внутренним в верхних отделах – к краю одноименного хряща противоположной стороны, с которым он может срастаться, а в нижних отделах – к пластинке хряща перегородки носа; нижний край латерального хряща доходит до латеральной ножки большого хряща крыла.

Большой хрящ крыла, cartilago alaris major (см. рис. 561, 562), парный, вместе с одноименным хрящом противоположной стороны окружает с боков, спереди и изнутри вход в полость носа – *ноздри, nares.* В большом хряще различают медиальную и латеральную ножки.

Медиальные ножки, crus mediale, обоих больших хрящей отделяют ноздри одну от другой, а между ними вклинивается передненижний край хряща перегородки носа.

Латеральная ножка, crus laterale, большого хряща крыла носа шире и длиннее медиальной, выпуклая и является хрящевым скелетом крыла носа.

К латеральной ножке присоединяются 2–3 *малых хряща крыльев, cartilagines alares minores,* которые залегают в задневерхних отделах крыла носа.

В участке между латеральной ножкой и латеральным хрящом иногда имеется несколько различной величины *добавочных носовых хрящей, cartilagines nasales accessoriae* (см. рис. 560).

Хрящи носа покрыты надхрящницей, perichondrium, и соединяются как между собой, так и с прилегающими костями фиброзной тканью.

ПОЛОСТЬ НОСА

Полость носа, *cavitas nasi* (рис. 554–563), разделяется *перегородкой носа*, *septum nasi*, на две почти симметричные части (см. рис. 556, 559, 563).

В перегородке носа различают: *перепончатую часть*, *pars membranacea*, *хрящевую часть*, *pars cartilagines*, и *костную часть*, *pars ossea* (см. рис. 559) (см. т. 1 «Череп в целом»).

Бóльшую часть хрящевой части перегородки образует *хрящ перегородки носа*, *cartilago septi nasi* (см. рис. 559), – неправильной четырехугольной формы пластинка. Задневерхний край хряща вклинивается в угол, образованный перпендикулярной пластинкой решетчатой кости и сошником; при этом верхние отделы этого края присоединяются к переднему краю перпендикулярной пластинки, а нижние – к переднему краю сошника и к передним отделам носового гребня горизонтальной пластинки небной кости и передней носовой ости тела верхней челюсти.

Наиболее суженная часть хряща – *задний отросток (клиновидной кости)*, *processus posterior (sphenoidalis)*. Передне-нижний край хряща перегородки достигает медиальной ножки большого хряща крыла носа, передневерхний край доходит до внутренней поверхности спинки носа в области шва между носовыми костями.

Основание перегородки носа, разделяющей ноздри, получило название *подвижной части перегородки носа*, *pars mobilis septi nasi* (см. рис. 562).

В полости носа, различают *преддверие полости носа*, *vestibulum nasi*, покрытое изнутри продолжающейся через ноздри кожей каружного носа, и собственно *полость носа*, *cavitas nasi*, выстланную слизистой оболочкой.

Преддверие полости носа, *vestibulum nasi*, отделяет от собственной полости носа небольшой выступ – *порог полости носа*, *limen nasi* (см. рис. 554), образованный верхним краем латеральной ножки большого хряща крыла носа.

В передних отделах собственно полости носа различают небольшое выпячивание – *валик носа*, *agger nasi* (см. рис. 554, 555). Он следует от переднего конца средней раковины к порогу полости носа. Кзади от валика носа располагается *преддверие среднего хода*, *atrium meatus medii*.

Полость носа разделяется на парные носовые ходы. *Верхний носовой ход*, *meatus nasi superior*, ограничен верхней и средней носовыми раковинами. *Средний носовой ход*, *meatus nasi medius*, заключен между средней и нижней носовыми раковинами. *Нижний носовой ход*, *meatus nasi inferior*, находится между нижней носовой раковиной и нижней стенкой полости носа. *Общий носовой ход* расположен между медиальными поверхностями носовых раковин и перегородкой носа. Часть полости носа, лежащая позади задних концов носовых раковин, называется *носоглоточным проходом*, *meatus nasopharyngeus*. Костные стенки полости носа описаны в разделе «Топография черепа» (т. 1).

Окружающие полость носа кости являются воздухоносными и содержат *околоносовые пазухи*, *sinus paranasales* (см. рис. 557). Последние сообщаются с носовыми ходами: *верхнечелюстная пазуха*, *sinus maxillaris*, *лобная пазуха*, *sinus frontalis*, *средние* и *передние ячейки решетчатой кости*, *cellulae ethmoidales mediales et anteriores*, – со средним носовым ходом через *решетчатую воронку*, *infundibulum ethmoidale*, и *полулунную расщелину*, *hiatus semilunaris*; *задние ячейки решетчатой кости*, *cellulae ethmoidalis posteriores*, – с верхним носовым ходом и *клиновидная пазуха*, *sinus sphenoidalis*, – с общим носовым ходом на уровне верхнего хода через *апертуру клиновидной пазухи*, *apertura sinus sphenoidalis*.

В нижний носовой ход открывается *носослезный проток*, *ductus nasolacrimalis*, ограниченный *слезной складкой*, *plica lacrimalis*, слезной оболочки.

Под слизистой оболочкой нижней стенки переднего участка общего носового хода, на 1,5–2,0 см кзади от ноздрей, находится верхнее отверстие *резцового канала*, *canalis incisivus*, содержащего сосуды и нерв.

Соответственно заднему концу средней носовой раковины под слизистой оболочкой имеется *клиновидно-небное отверстие*, *foramen sphenopalatinum*, через которое проходят сосуды и нервы к слизистой оболочке полости носа.

В передних отделах полости носа слизистая оболочка является продолжением постепенно переходящего в нее кожного покрова преддверия полости носа; в задних отделах слизистая оболочка через задние отверстия носа – *хоаны*, *choanae*, переходит в слизистую оболочка глотки и мягкого неба.

В слизистой оболочке полости носа, а также околоносовых пазух находятся

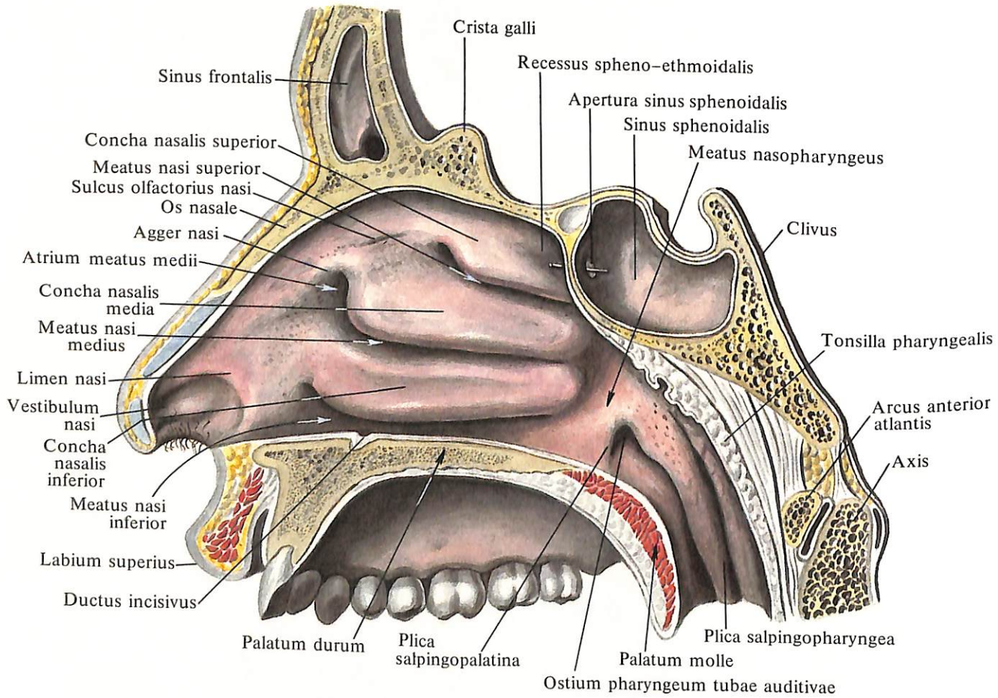

554. Полость носа, cavitas nasi; правая сторона.

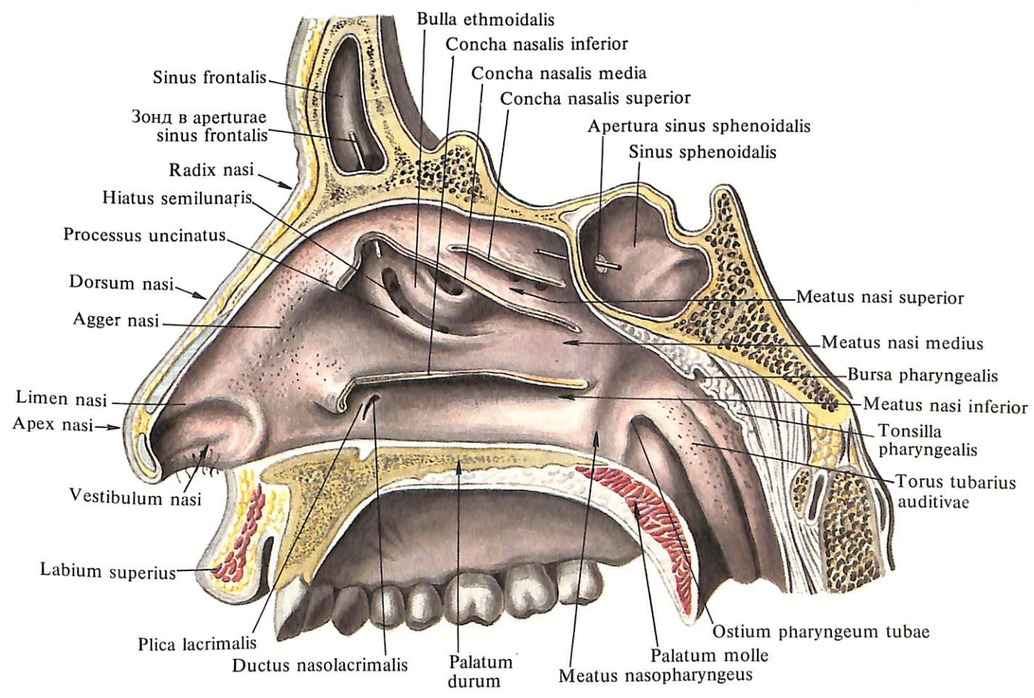

555. Полость носа, cavitas nasi; правая сторона.
(Бóльшая часть носовых раковин удалена.)

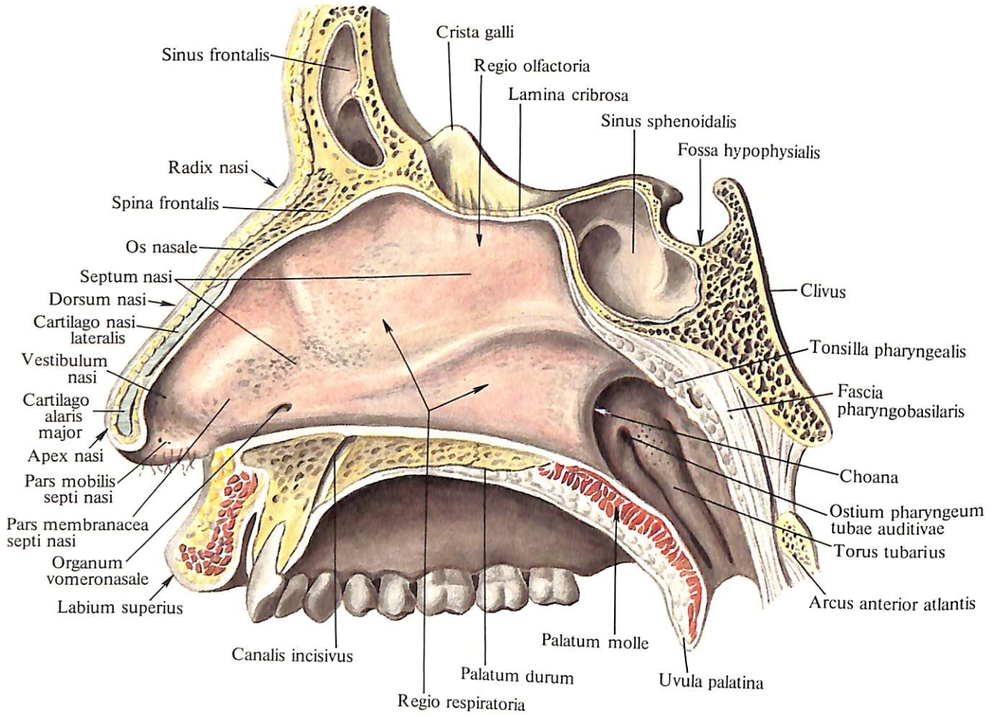

556. Перегородка носа, septum nasi; вид слева.
(Слизистая оболочка.)

557. Околоносовые пазухи (схема).

1 – sinus frontalis; 2 – sinus maxillaris; 3 – sinus sphenoidalis; 4 – sinus ethmoidalis.

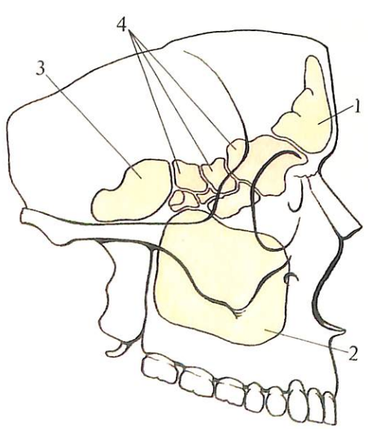

слизистые железы, величина, форма и количество которых различны в разных участках полости носа. Особенно много желез залегает в слизистой оболочке дыхательной области носа – это *носовые железы, glandulae nasales* (см. рис. 558).

В подслизистой основе проходит большое количество кровеносных и лимфатических сосудов, при этом в области средней и нижней раковин имеется густая сеть мелких сосудов, образующих *пещеристые венозные сплетения раковин, plexus cavernosi concharum.* В передненижних отделах хрящевой перегородки носа на слизистой оболочке, кзади и выше устья *резцового канала, canalis incisivus,* иногда имеется небольшое отверстие, ведущее в слепо заканчивающийся идущий спереди назад канал – *сошниково-носовой орган, organum vomeronasale.* С латеральной стороны его ограничивает *сошниково-носовой хрящ, cartilago vomeronasalis.*

В слизистой оболочке полости носа выделяют *дыхательную* и *обонятельную области.* Часть слизистой оболочки носа, выстилающая верхние раковины и свободные, обращенные к перегородке носа стороны средних раковин, а также соответствующий верхний отдел перегородки носа, относится к *обонятельной области, regio olfactoria.* В слизистой оболочке этой области залегают и окончания обонятельных нервов, nn. olfactorii [Подробнее см. т. 4 «Орган обоняния»]. Всю остальную слизистую оболочку полости носа включают в *дыхательную область, regio respiratoria.*

Иннервация: слизистая оболочка переднего отдела – n. ethmoidalis anterior (из n. nasociliaris) и rr. nasales interni (из n. infraorbitalis); задний отдел – n. nasopalatinus и rr. nasales posterior, superior et inferior (ветви ganglion pterygopalatinum n. maxillaris).

Кровоснабжение: a. sphenopalatina (из a. maxillaris), aa. ethmoidales anterior et posterior (из a. ophtalmica).

Венозная кровь от слизистой оболочки носа оттекает по v. sphenopalatina в plexus pterygoideus. Лимфатические сосуды от слизистой оболочки носа подходят к nodi lymphatici submandibulares и submentales.

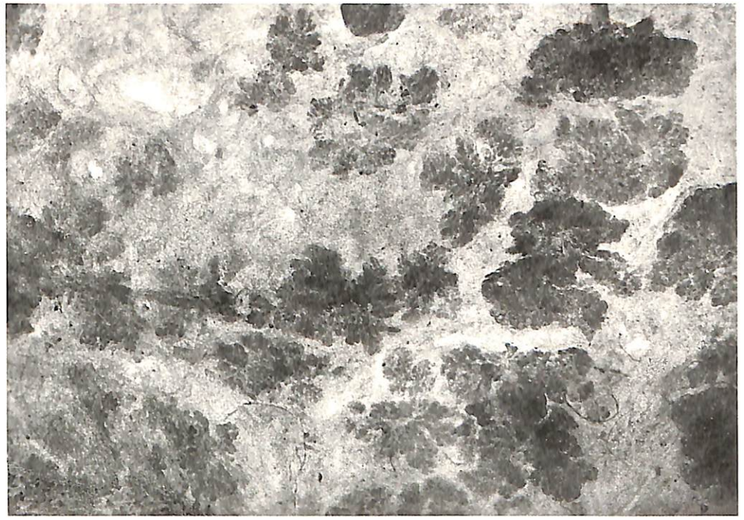

А

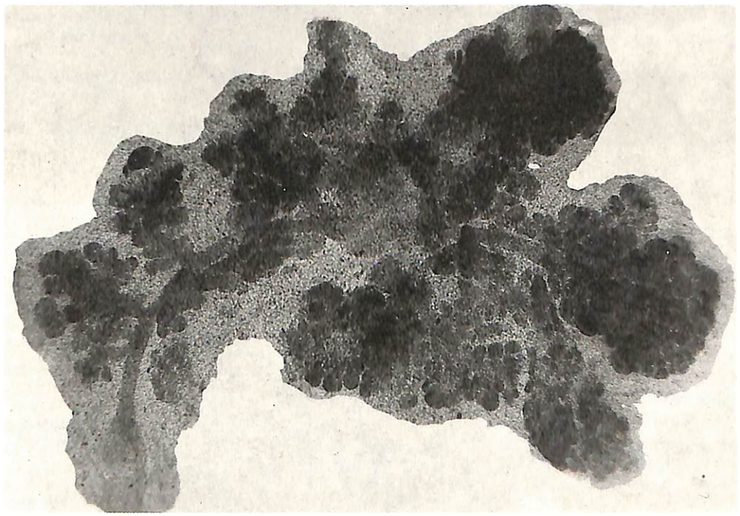

Б

558. Железы слизистой оболочки полости носа (препарат С.Шапиро); фотография.
[Носовые железы, glandulae nasales* (А), *и изолированная железа* (Б) *из тотально окрашенной слизистой оболочки нижнего носового хода.]

559

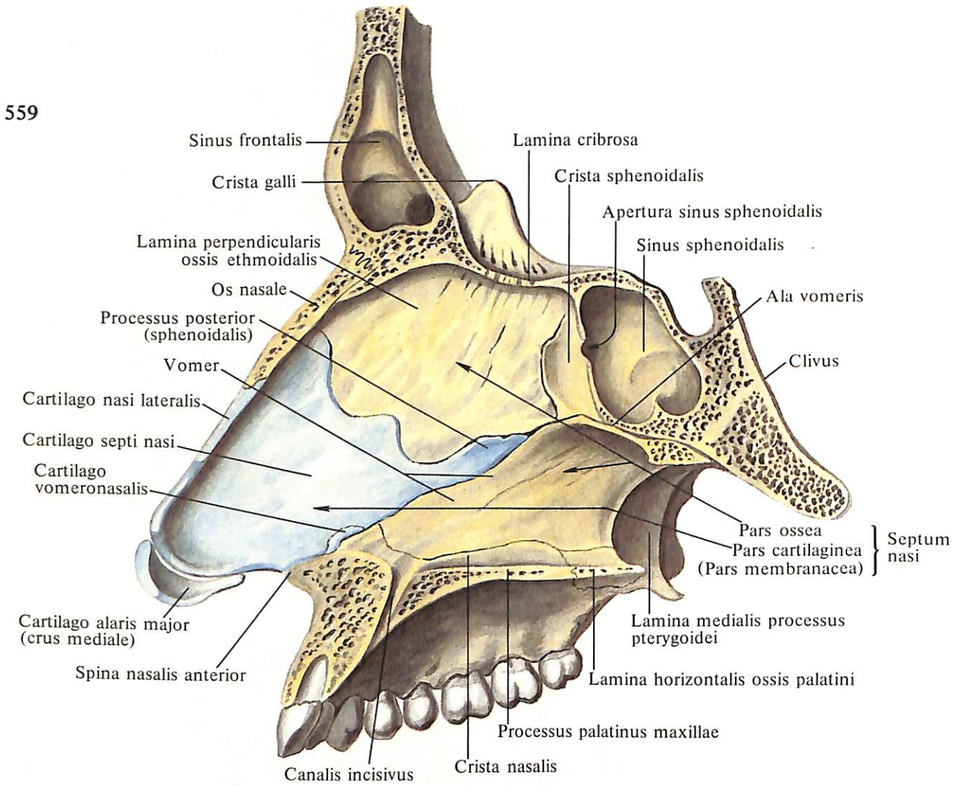

560

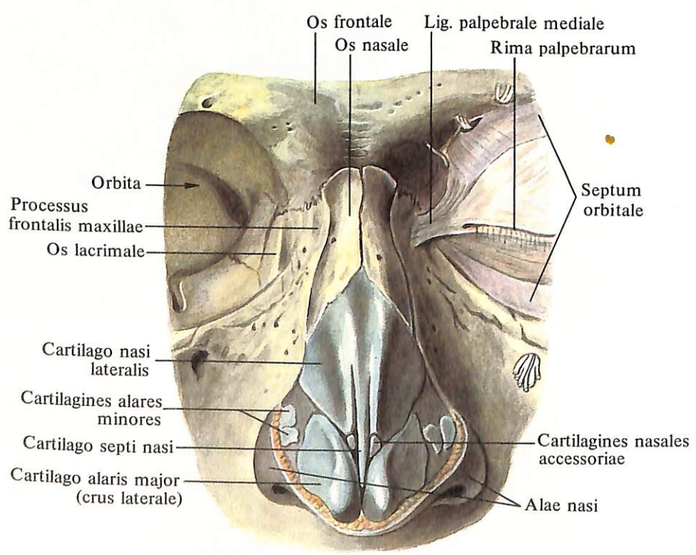

561

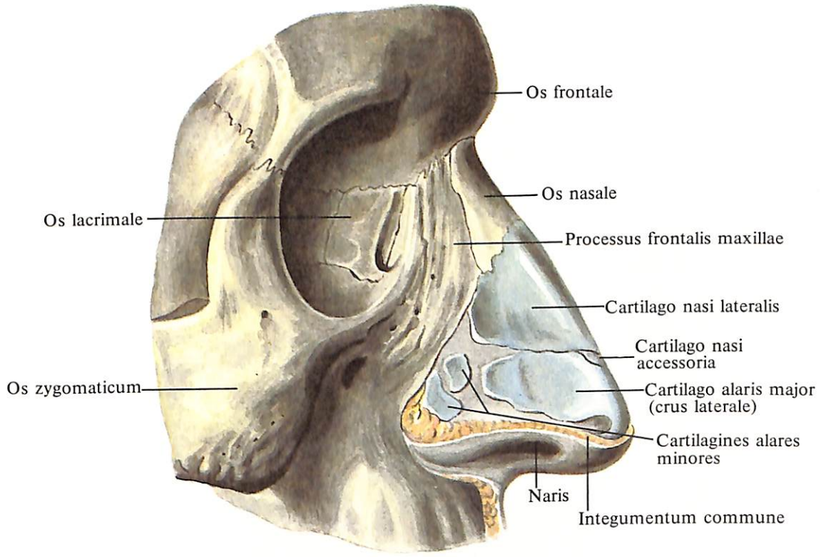

559. Перегородка носа, septum nasi; вид слева.
(Слизистая оболочка перегородки удалена; видны костный и хрящевой скелеты перегородки носа. Хрящи носа синего цвета.)

560. Хрящи носа, cartilagines nasi; вид спереди.

561. Хрящи носа, cartilagines nasi; вид справа.

562. Хрящи носа, cartilagines nasi; вид снизу.

562

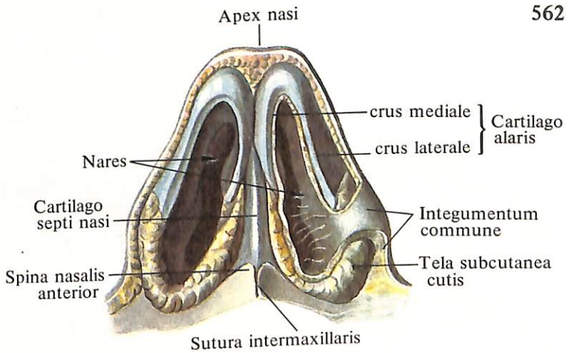

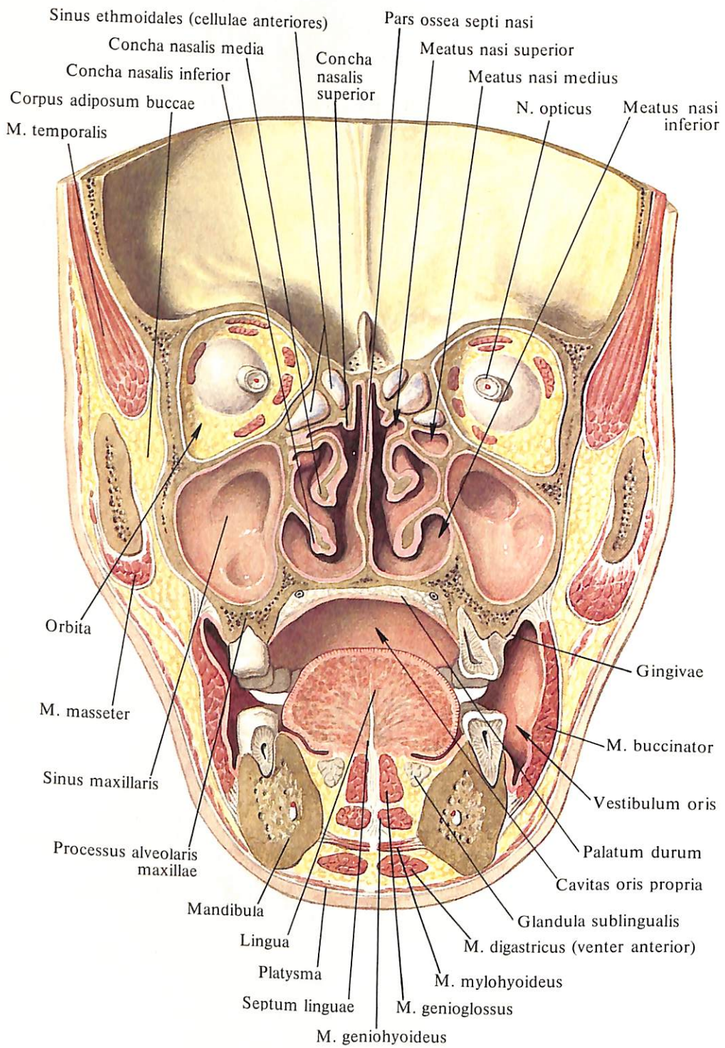

563. Фронтальный распил головы через вторые большие коренные зубы; вид сзади.

ГОРТАНЬ

Гортань, *larynx* (рис. 564–587), располагается в области шеи на уровне от IV–V до VI–VII шейных позвонков, спереди частично прикрыта подподъязычными мышцами. С боков и отчасти спереди к гортани прилегает щитовидная железа, сзади – гортанная часть глотки.

Гортань при помощи *щитоподъязычной перепонки*, *membrana thyrohyoidea* (см. рис. 574), связана с подъязычной костью и при смещении последней вследствие сокращения над- и подподъязычных мышц изменяет свое положение (например, при акте глотания).

Гортань мужчины по размерам больше гортани женщины. Это различие особенно выявляется в период полового созревания и позже.

Твердым скелетом гортани являются хрящи.

ХРЯЩИ ГОРТАНИ

Хрящи гортани, *cartilagines laryngis*, делятся на парные и непарные.

К непарным хрящам относят: щитовидный хрящ, *cartilago thyroidea*; перстневидный хрящ, *cartilago cricoidea*, и надгортанный хрящ, *cartilago epiglottica*.

К парным хрящам относят: черпаловидный хрящ, cartilago arytenoidea; рожковидный хрящ, cartilago corniculata, клиновидный хрящ, cartilago cuneiformis.

Хрящи гортани в большинстве гиалиновые; надгортанный, рожковидные и клиновидные хрящи, а также голосовой отросток у каждого черпаловидного хряща образованы эластическим хрящом.

Гиалиновые хрящи гортани к старости могут окостеневать.

1. **Щитовидный хрящ**, *cartilago thyroidea* (см. рис. 567, 568, 570), располагается над дугой перстневидного хряща, имеет вид щита, у которого две симметричные четырехугольные *пластинки, правая и левая*, *laminae dextra et sinistra*, сращены под углом, открытым кзади.

Верхний край угла выступает кпереди больше нижнего и имеет *верхнюю щитовидную вырезку*, *incisura thyroidea superior*.

Этот участок хряща хорошо прощупывается через кожу и называется *выступом гортани*, *prominentia laryngea*. Менее глубокая *нижняя щитовидная вырезка*, *incisura thyroidea inferior*, расположена на нижнем крае щитовидного хряща. Задний, свободный, край каждой пластинки утолщен и имеет направленные кверху и книзу отростки – *верхние и нижние рога*, *cornu superius et cornu inferius*. Верхние рога обращены в сторону лежащей выше подъязычной кости, нижние сочленяются с боковой поверхностью лежащего ниже перстневидного хряща. На верхнем и нижнем краях пластинки, несколько кпереди от рогов, располагаются соответственно *верхний и нижний щитовидные бугорки*, *tubercula thyroidei superius et inferius*.

На наружной поверхности пластинок проходит *косая линия*, *linea obliqua*, – след прикрепления грудино-щитовидной и щитоподъязычной мышц. Вблизи верхнего края пластинок иногда встречается *щитовидное отверстие*, *foramen thyroideum*, пропускающее верхнюю гортанную артерию, a. laryngea superior (обычно она проникает через щитоподъязычную перепонку, membrana thyrohyoidea).

2. **Перстневидный хрящ**, *cartilago cricoidea* (см. рис. 568, 571–573), – непарный хрящ гортани, имеет вид перстня. Расширенная часть хряща – *пластинка перстневидного хряща*, *lamina cartilaginis cricoideae*, обращена кзади, а суженная часть хряща – *дуга перстневидного хряща*, *arcus cartilaginis cricoideae*, обращена кпереди. Нижний край перстневидного хряща, направленный в сторону первого трахеального хряща, располагается горизонтально.

Верхний край перстневидного хряща параллелен нижнему только в передней полуокружности, кзади он восходит косо, ограничивая пластинку.

На верхнем крае пластинки перстневидного хряща, по бокам от срединной линии, с каждой стороны находится *черпаловидная суставная поверхность*, *facies articularis arytenoidea*, – место сочленения с основанием черпаловидного хряща (см. рис. 571, 572). Задняя поверхность пластинки имеет вертикально идущий средний гребень, по бокам которого в пластинке располагаются ямочки.

На каждой боковой поверхности перстневидного хряща имеется округлой формы *щитовидная суставная поверхность*, *facies articularis thyroidea*, – место сочленения с нижним рогом щитовидного хряща.

3. **Надгортанный хрящ** (надгортанник) *cartilago epiglottica* (см. рис. 569, 575–584, 586), – непарный эластический хрящ, выступающий над верхней вырезкой щитовидного хряща позади и книзу от корня языка. По форме он приближается к овалу. Его суженная нижняя часть – *стебелек надгортанника*, *petiolus epiglottidis*. Возвышение, занимающее среднюю часть стебелька надгортанника, носит название *надгортанного бугорка*, *tuberculum epiglotticum*. На задней, слегка вогнутой поверхности надгортанник имеет мелкие углубления – места расположения слизистых желез.

4. **Черпаловидный хрящ**, *cartilago arytenoidea* (см. рис. 570–573, 575, 580, 582, 584, 585), парный, имеет вид неправильной трехгранной пирамиды. Различают *основание черпаловидного хряща*, *basis cartilaginis arytenoideae*, несущее элипсовидную *суставную поверхность*, *facies articularis*, сочленяющуюся с верхним краем пластинки перстневидного хряща, и *верхушку*, *apex cartilaginis arytenoideae*, направленную кверху, кзади и медиально.

Задняя поверхность, *facies posterior*, широкая и вогнутая кпереди (в вертикальной плоскости). *Медиальная поверхность*, *facies medialis*, незначительная по размерам, направлена в сторону черпаловидного хряща противоположной стороны. В верхней части *передне-латеральной поверхности*, *facies anterolateralis*, имеется возвышение – *холмик*, *colliculus*, от которого книзу и медиально следует *дугообразный гребешок*, *crista arcuata*. Он ограничивает снизу *треугольную ямку*, *fovea triangularis*. Ниже гребня имеется *продолговатая ямка*, *fovea oblonga*, – место прикрепления голосовой мышцы.

Из трех углов основания черпаловидного хряща наиболее выражены два: заднебоковой угол – *мышечный отросток*, *processus muscularis*, и передний угол – *голосовой отросток*, *processus vocalis*. Мышечный отросток является местом прикрепления ряда мышц гортани; к голосовому отростку при-

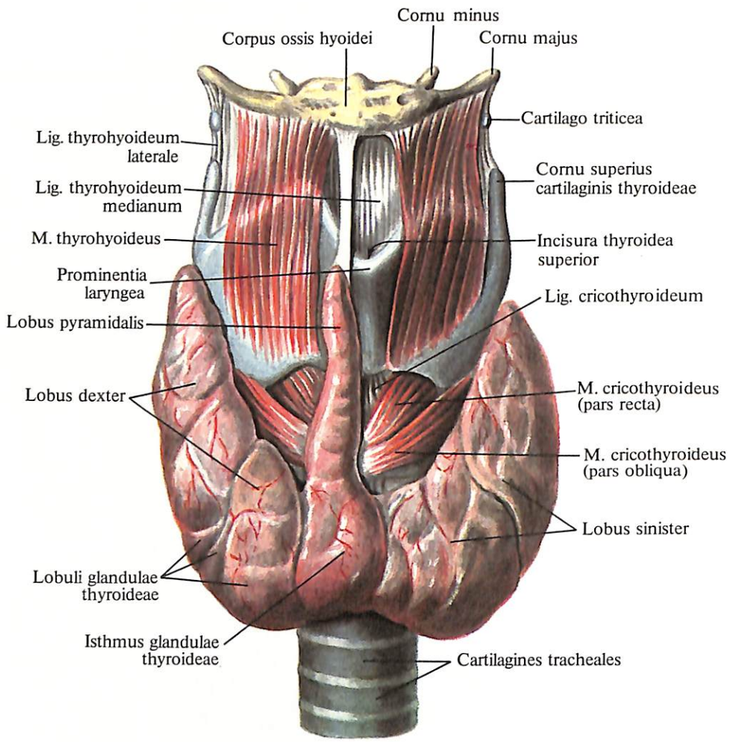

564. Гортань, larynx, и щитовидная железа, glandula thyroidea; вид спереди.

крепляются голосовая связка и голосовая мышца.

5. **Рожковидный хрящ**, *cartilago corniculata* (см. рис. 571, 573, 575, 578, 580, 582–585), – парный, маленький, конический, залегает у верхушки черпаловидного хряща в толще *черпалонадгортанной складки, plica aryepiglottica*, образуя *рожковидный бугорок, tuberculum corniculatum* (см. рис. 586).

6. **Клиновидный хрящ**, *cartilago cuneiformis* (см. рис. 578, 586), – парный, маленький, клиновидный, располагается кпереди и над рожковидным хрящом в толще черпалонадгортанной складки, образуя *клиновидный бугорок, tuberculum cuneiforme.* Эти хрящи нередко отсутствуют.

Сесамовидные хрящи, *cartilagines sesamoideae*, – непостоянные, небольших размеров образования.

СОЕДИНЕНИЯ ХРЯЩЕЙ ГОРТАНИ

Хрящи гортани соединяются между собой посредством *суставов и связок, articulationes et ligamenta laryngis.*

Гортань в целом связана с подъязычной костью при помощи *щитоподъязычной мембраны, membrana thyrohyoidea* (см. рис. 574, 575, 577, 584). Эта мембрана имеет вид широкой соединительнотканной пластинки, расположенной между подъязычной костью и верхним краем щитовидного хряща; по средней линии она уплотнена и носит название *срединной щитоподъязычной связки, lig. thyrohyoidea medianum* (см. рис. 574, 576). Задний утолщенный край каждой стороны мембраны, натянутый между верхним рогом щитовидного хряща и подъязычной костью, на-

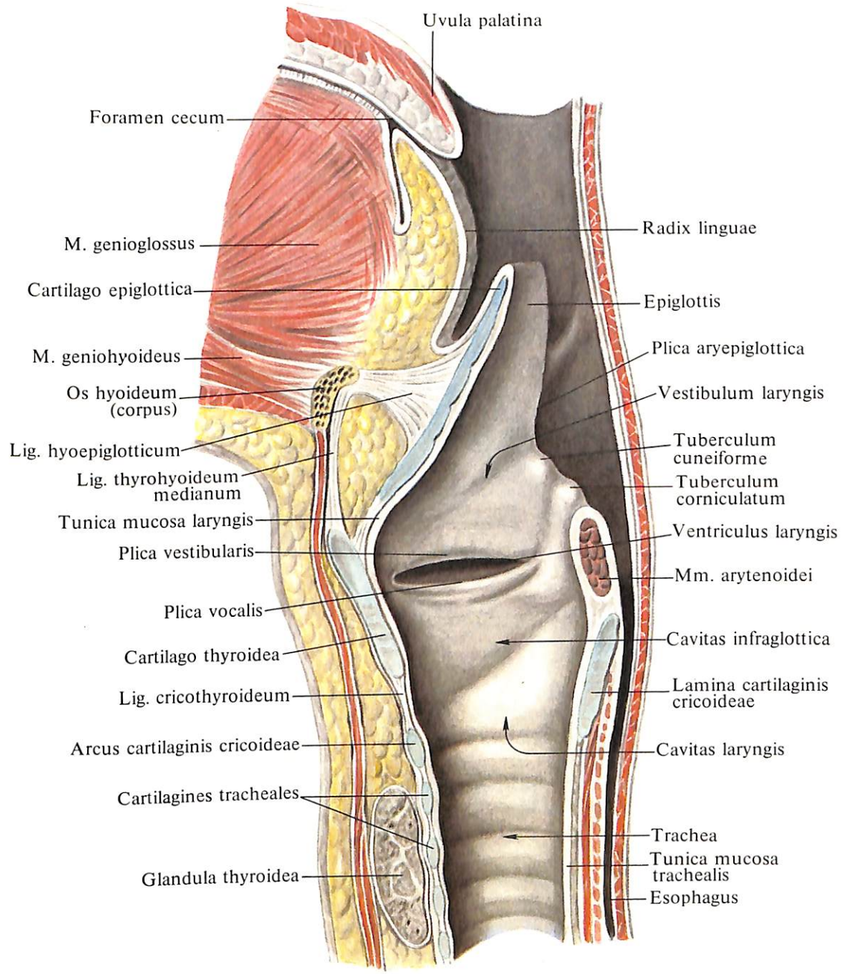

565. Полость гортани, cavitas laryngis; правая сторона.

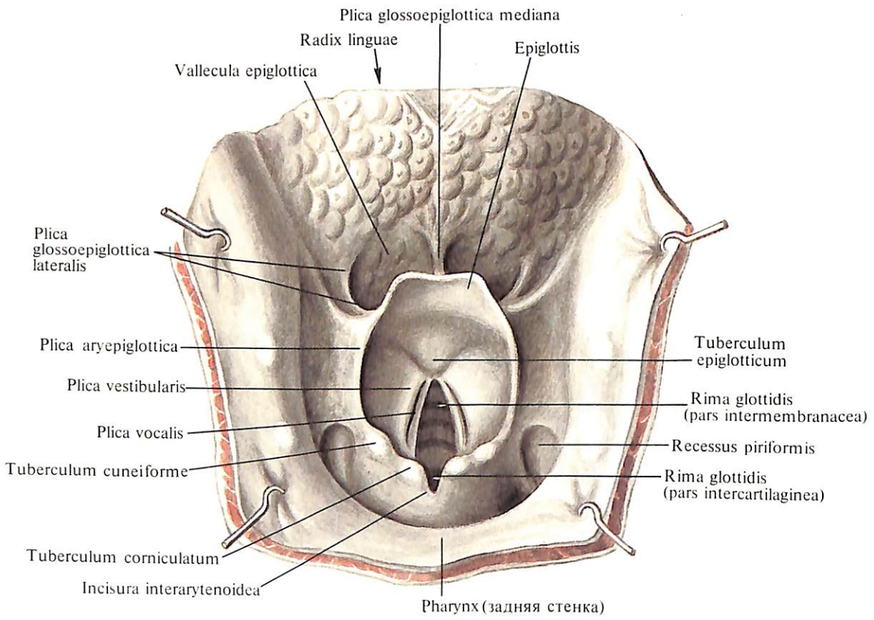

566. Вход в гортань, aditus laryngis; вид сверху.

зывается *латеральной щитоподъязычной связкой, lig. thyrohyoideum laterale* (см. рис. 574, 577). В толще этой связки нередко встречается небольшой величины сесамовидный, так называемый *зерновидный, хрящ, cartilago triticea.*

Надгортанник, epiglottis, соединяется:

1) с телом подъязычной кости при помощи *подъязычно-надгортанной связки, lig. hyoepiglotticum* (см. рис. 576), которая направляется от тела подъязычной кости, суживаясь к передней поверхности надгортанника;

2) со щитовидным хрящом посредством *щитонадгортанной связки, lig. thyroepiglotticum* (см. рис. 575, 582), – короткой связки, натянутой от стебелька надгортанника к внутренней поверхности угла щитовидного хряща, несколько ниже щитовидной вырезки;

3) с верхнезадней поверхностью корня языка при помощи трех складок слизистой оболочки – одной срединной и двух боковых: *язычно-надгортанными срединной и боковыми складками, plicae glossoepiglotticae mediana et laterales* (см. рис. 566). Между складками образуются парные *ямки надгортанника, valleculae epiglotticae.*

Перстневидный хрящ со щитовидным хрящом соединяют:

1) *перстнещитовидный сустав, articulatio cricothyroidea* (см. рис. 574–578), парный; он образуется суставной поверхностью нижнего рога щитовидного хряща и щитовидной суставной поверхностью перстневидного хряща. *Перстнещитовидная суставная капсула, capsula articularis cricothyroidea,* состоит из волокнистых пучков, идущих от нижнего рога к латеральному краю пластинки перстневидного хряща, причем часть пучков направлена кверху, а часть – книзу и кзади, образуя парную *рожково-перстневидную связку, lig. ceratocricoideum.* Центральный отдел капсулы утолщен и его пучки получили название *срединной перстнещитовидной связки, lig. cricothyroideum medianum.* Движения в этом суставе возможны вокруг поперечной оси, т.е. щитовидный хрящ наклоня-

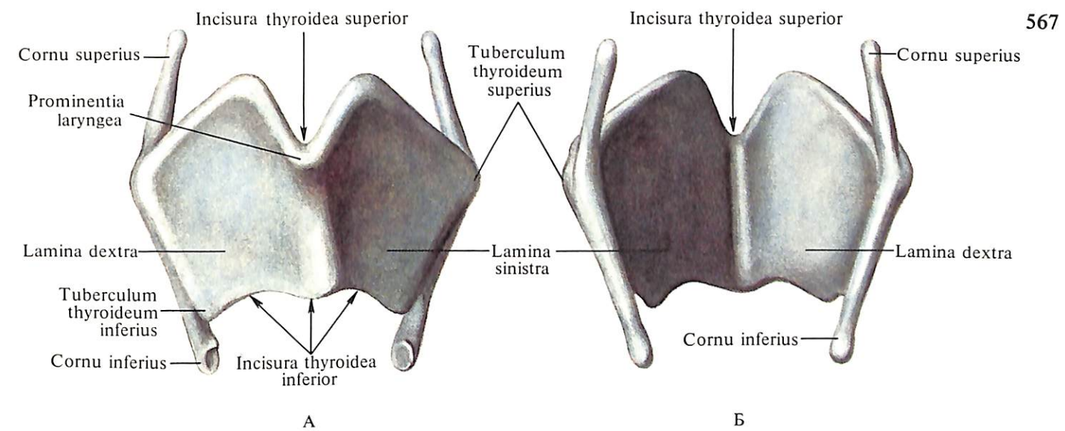

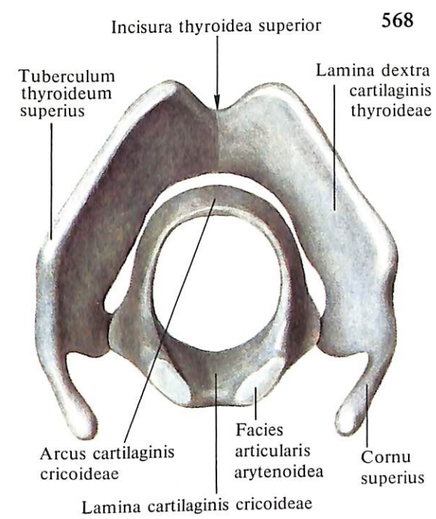

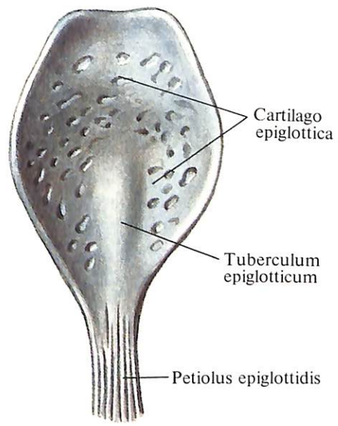

567. Щитовидный хрящ, cartilago thyroidea.

А – вид спереди; Б – вид сзади.

568. Щитовидный хрящ, cartilago thyroidea, и перстневидный хрящ, cartilago cricoidea; вид сверху.

569. Надгортанный хрящ, cartilago epiglottica; вид сзади.

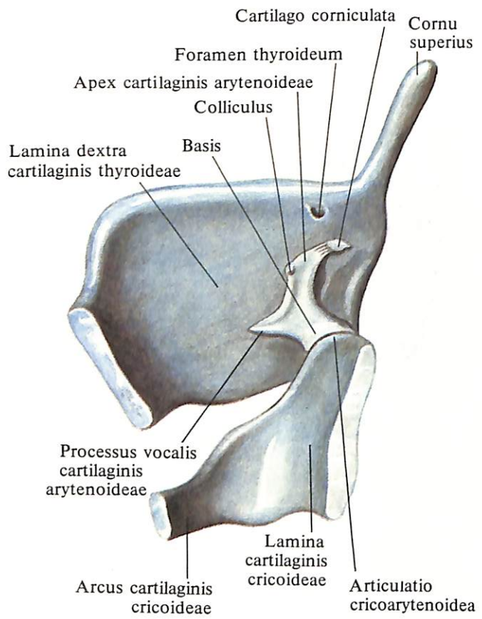

570. Хрящи гортани, cartilagines laryngis, правая сторона; вид изнутри.

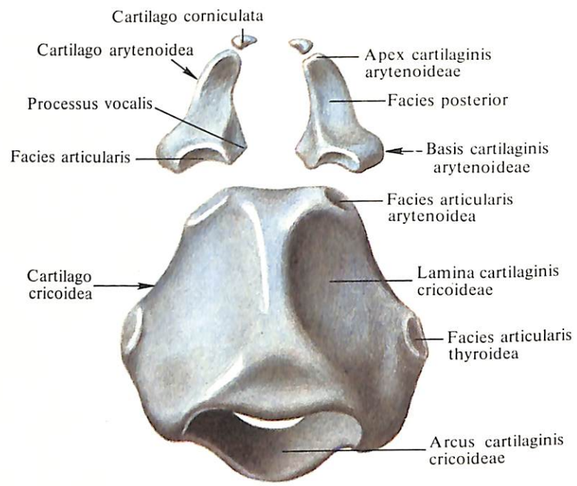

571. Хрящи гортани, cartilagines laryngis; вид сзади.

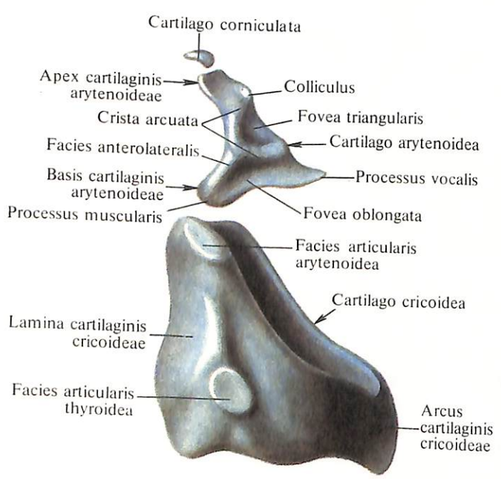

572. Хрящи гортани, cartilagines laryngis; вид сбоку.

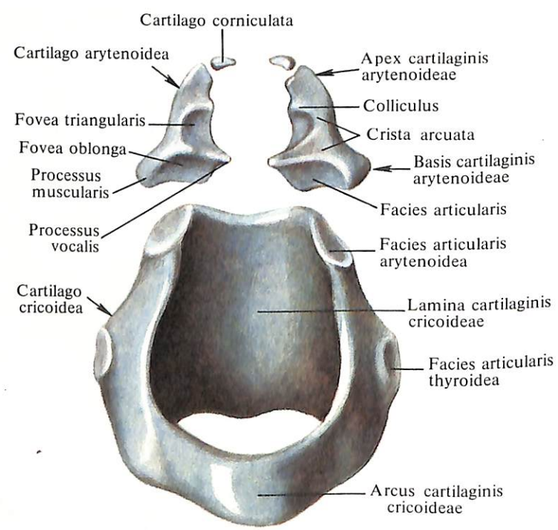

573. Хрящи гортани, cartilagines laryngis; вид спереди.

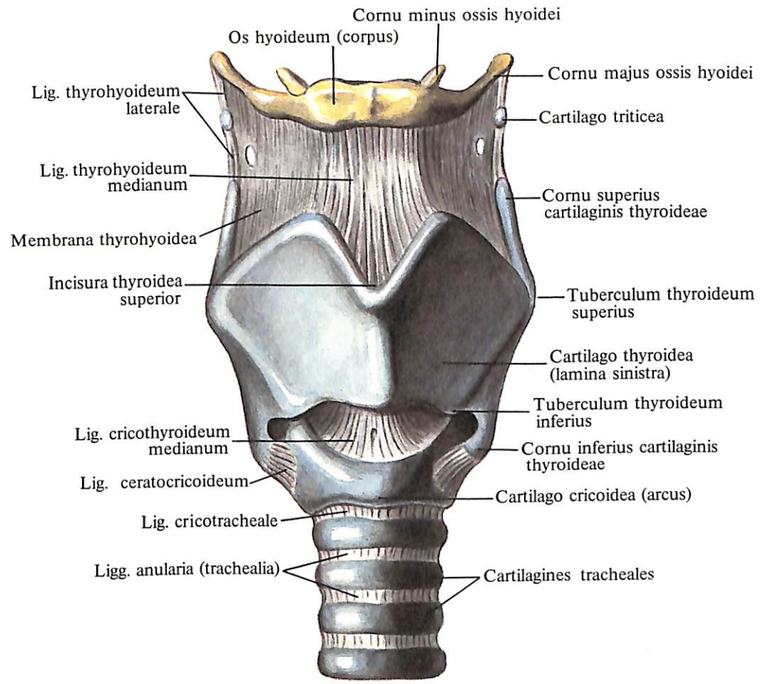

574. Связки и суставы гортани, ligg. et articulationes laryngis; вид спереди.

ется либо кпереди, либо кзади, изменяя таким образом свое отношение к черпаловидному хрящу, а это обусловливает натяжение голосовых связок, которые находятся между голосовым отростком черпаловидного хряща и внутренней поверхностью щитовидного хряща;

2) *перстнещитовидная связка, lig. cricothyroideum* (см. рис. 574, 576), закрывает промежуток между нижним краем щитовидного и верхним краем дуги перстневидного хрящей. Впереди по средней линии эта связка утолщается за счет эластических пучков.

Кзади и в стороны от этой связки, простираясь кверху и книзу, образуется *фиброзно-эластическая мембрана гортани, membrana fibroelastica laryngis*; верхний отдел ее – *четырехугольная мембрана, membrana quadrangularis*, а нижний отдел – *эластический конус, conus elasticus* (см. рис. 584, 585). Последний прикреплен внизу к перстневидному хрящу, сзади достигает черпаловидных хрящей, а верхний свободный край его образует парную *голосовую связку, lig. vocale* (см. рис. 582, 584, 585), натянутую между щитовидным и черпаловидным хрящами.

Перстневидный хрящ соединяет с черпаловидным хрящом *перстнечерпаловидный сустав, articulatio cricoarytenoidea*, полость которого окружает *перстнечерпаловидная суставная капсула, capsula articularis cricoarytenoidea*, которую сзади укрепляет веерообразная *перстнечерпаловидная задняя связка, lig. cricoarytenoideum posterior* (см. рис. 582, 585). Этот парный сустав образуется

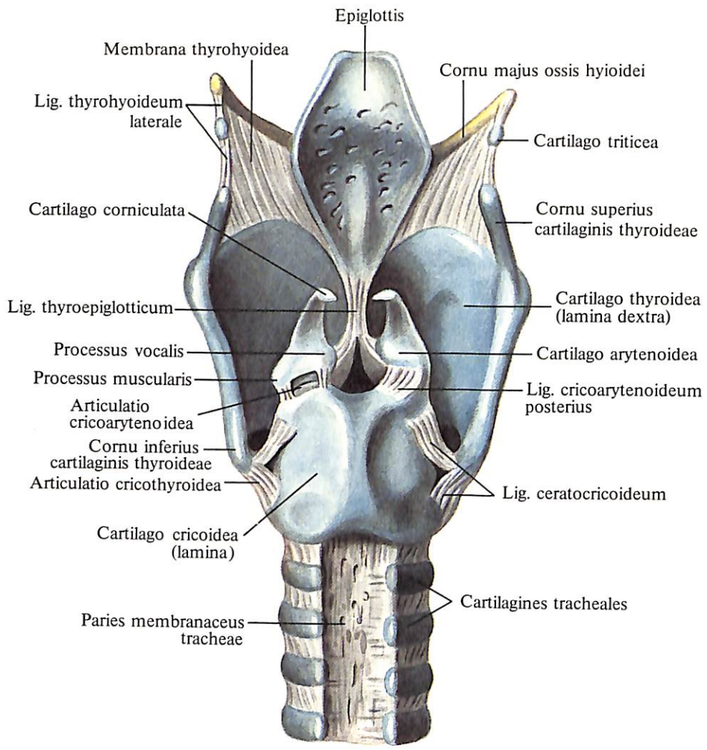

575. Связки и суставы гортани, ligg. et articulationes laryngis; вид сзади.

между суставной поверхностью основания черпаловидного хряща и черпаловидной суставной поверхностью на перстневидном хряще. В этом суставе происходит движение черпаловидного хряща вокруг вертикальной оси, в результате чего голосовые отростки обоих черпаловидных хрящей то сближаются, то удаляются один от другого. Задний конец голосовых связок прикрепляется к голосовым отросткам, поэтому такое движение изменяет расстояние между голосовыми связками.

Рожковидные хрящи соединяются с верхушкой черпаловидных хрящей, а также с перстневидным хрящом и с участком слизистой оболочки глотки, прикрывающим заднюю поверхность гортани, при помощи *перстнеглоточной связки*, *lig. cricopharyngeum* (см. рис. 583).

От нижнего края перстневидного хряща берет начало *перстнетрахеальная связка*, *lig. cricotracheale*, которая прикрепляется к верхнему хрящу *трахеи*, *trachea* (см. рис. 578).

Кроме указанных связок, занимающих наружное положение, гортань имеет внутренние связки:

1) *голосовые связки*, *ligg. vocalia* (см. рис. 582, 585), – парные связки, состоящие из эластической ткани; натянуты с каждой стороны между голосовым отростком черпаловидного хряща и внутренней поверхностью угла щитовидного хряща. Голосовые связки участвуют в образовании *голосовой щели*, *rima glottidis*;

2) *связки преддверия*, *ligg. vestibularis*

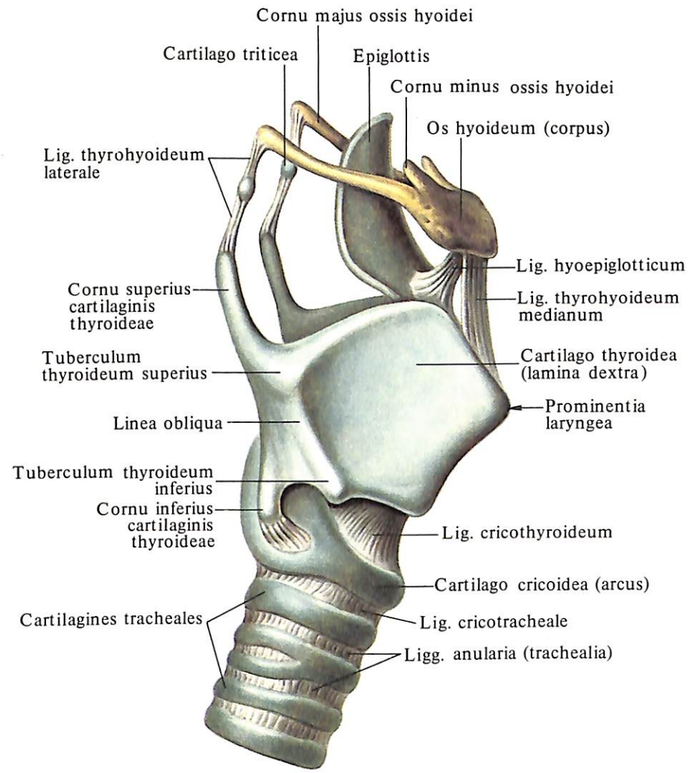

576. Связки и суставы гортани, ligg. et articulationes laryngis; вид справа.

(см. рис. 582, 584), парные; выражены значительно слабее, чем голосовые связки. Они состоят в основном из фиброзных волокон, а также из эластических.

Связки преддверия располагаются выше и параллельно голосовым связкам и также натянуты от черпаловидных хрящей (над голосовым отростком) к внутренней поверхности угла щитовидного хряща.

МЫШЦЫ ГОРТАНИ

Мышцы *гортани*, *mm. laryngis*, поперечно-полосатые; их можно разделить на две группы.

1. Мышцы, функция которых обусловливает движение всей гортани в целом.

2. Собственные мышцы гортани, определяющие движение отдельных хрящей гортани.

К первой группе мышц относят поверхностные мышцы шеи (срединная группа), которые по своему положению в отношении подъязычной кости могут быть разделены на над- и подподъязычные. Они изменяют положение подъязычной кости, а вместе с ней и гортани, так как последняя при помощи щитоподъязычной мембраны связана с подъязычной костью.

Вторая группа мышц, залегающих между хрящами гортани, определяет две основные функции хрящей: а) функцию клапанного аппарата – изменение положения надгортанника при акте глотания и акте дыхания и б) функцию голосового аппарата –

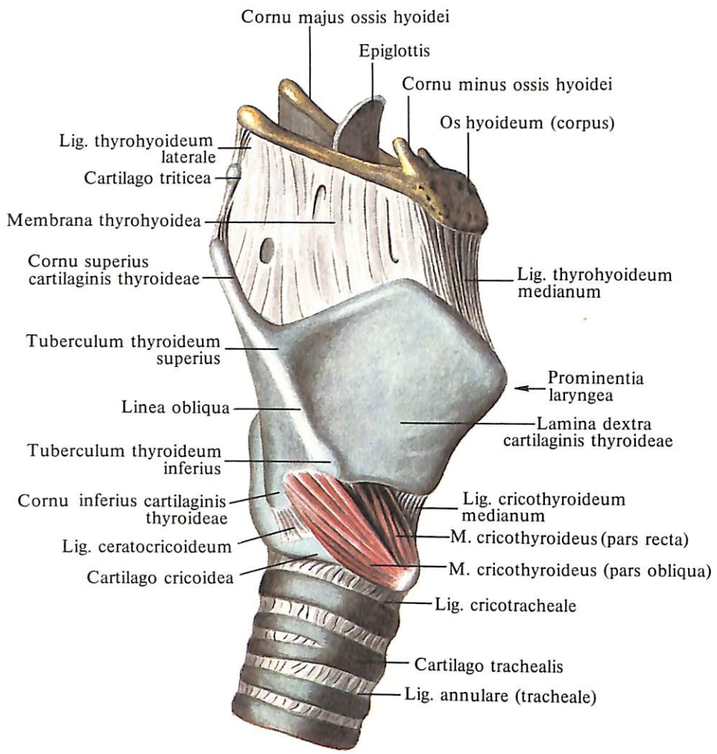

577. Мышцы и связки гортани, mm. et ligg. laryngis; вид справа.

главным образом изменение положения щитовидного и черпаловидных хрящей, что изменяет отношение натянутых между ними голосовых связок.

Положение надгортанника изменяют следующие мышцы.

1. *Черпалонадгортанная мышца, m. aryepiglotticus* (см. рис. 578, 579), слабовыраженная; начинается от мышечного отростка черпаловидного хряща, идет косо и, перекрещиваясь на задней поверхности черпаловидных хрящей с одноименной мышцей противоположной стороны, следует к верхушке черпаловидного хряща другой стороны. Далее, направляясь кпереди, вплетается в боковые края надгортанника.

Будучи покрыта слизистой оболочкой, она образует *черпалонадгортанные складки, plicae aryepiglotticae*, ограничивающие с боков вход в гортань.

Нижняя часть этой мышцы на протяжении от мышечного отростка до верхушки черпаловидного хряща противоположной стороны описывается как *косая черпаловидная мышца, m. arytenoideus obliquus.*

Сокращаясь, m. aryepiglotticus суживает вход в гортань и оттягивает назад и книзу надгортанный хрящ, закрывая таким образом вход в гортань при акте глотания.

2. *Щитонадгортанная мышца, m. thyroepiglotticus* (см. рис. 578), тонкая, слабая; начинается от внутренней поверхности угла щитовидного хряща и, направляясь вверх и кзади, прикрепляется к передней поверхности надгортанника. Сокращаясь, поднимает над-

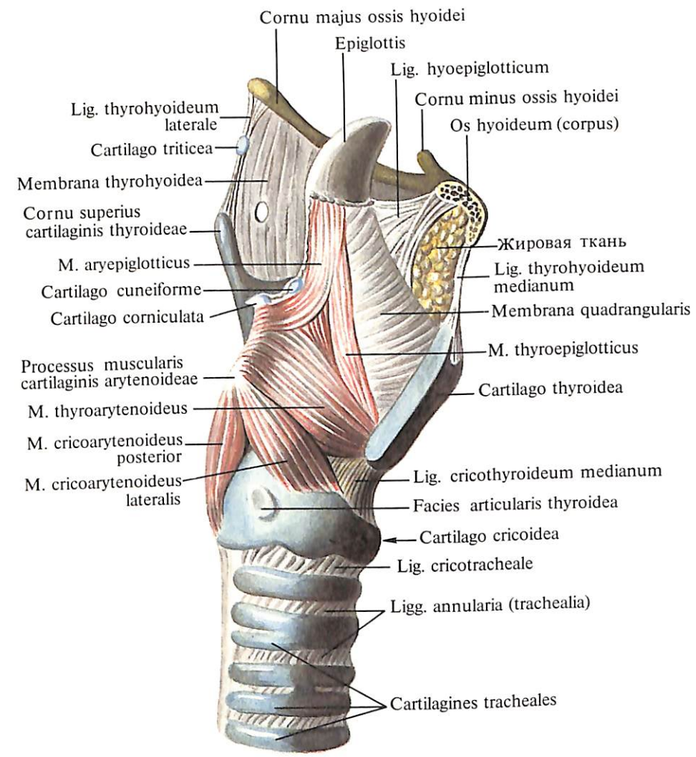

578. Мышцы гортани, mm. laryngis; вид справа.
(Правая пластинка щитовидного хряща удалена.)

гортанник и тем самым открывает при акте дыхания и речи вход в гортань; поэтому ее еще называют расширителем преддверия гортани.

Голосовой аппарат, glottis, включает ряд мышц, которые по функциональному признаку можно разделить на четыре группы: мышцы, суживающие голосовую щель, расширяющие голосовую щель, напрягающие голосовые связки и расслабляющие голосовые связки.

Мышцы, суживающие голосовую щель. 1. *Латеральная перстнечерпаловидная мышца, m. cricoarytenoideus lateralis* (см. рис. 578), начинается от боковой поверхности перстневидного хряща и, направляясь косо вверх и кзади, прикрепляется к мышечному отростку черпаловидного хряща. Мышца тянет черпаловидный хрящ в сторону, в результате чего голосовые отростки черпаловидных хрящей, а значит и прикрепляющиеся к ним голосовые связки сближаются и размеры голособой щели уменьшаются.

2. *Поперечная черпаловидная мышца, m. arytenoideus transversus* (см. рис. 579), непарная, слабая мышца, натягивается между задними поверхностями обоих черпаловидных хрящей. Мышца сближает черпаловидные хрящи и таким образом суживает голосовую щель, главным образом в заднем ее отделе.

При сокращении этой мышцы на слизистой оболочке видна небольшая *межчерпаловидная складка, plica interarytenoidea.*

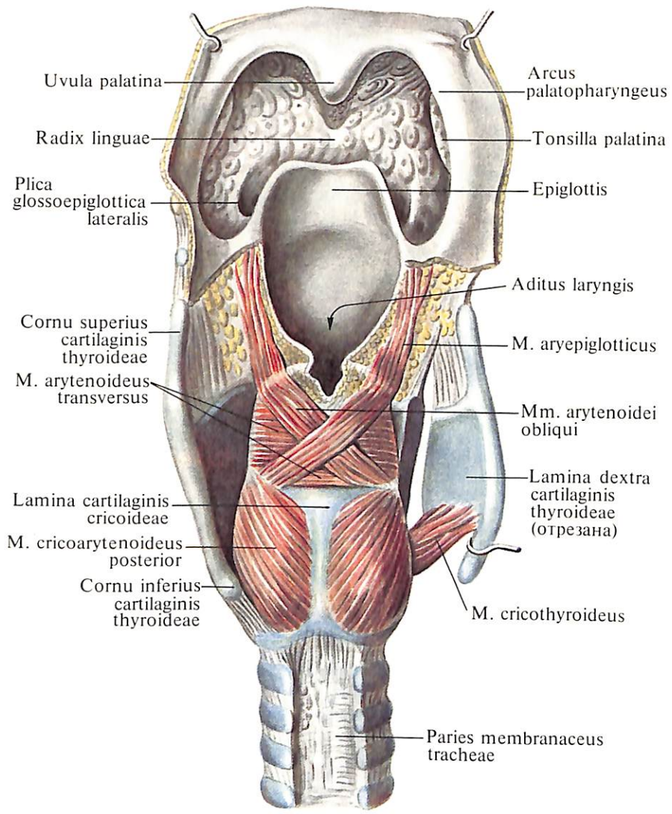

579. Мышцы гортани, mm. laryngis; вид сзади.
(Правая пластинка щитовидного хряща разрезана и оттянута.)

3. *Голосовая мышца, m. vocalis*, также принимает участие в суживании голосовой щели.

Мышцы, расширяющие голосовую щель. *Задняя перстнечерпаловидная мышца, m. cricoarytenoideus posterior* (см. рис. 578–580), парная; начинается от задней поверхности перстневидного хряща и, направляясь косо вверх и латерально, прикрепляется к мышечному отростку черпаловидного хряща. Мышца вращает черпаловидный хрящ так, что голосовые отростки обоих черпаловидных хрящей, а значит, и прикрепляющиеся к ним голосовые связки удаляются одна от другой и при этом голосовая щель расширяется. Иногда встречается непостоянная *рожково-перстневидная мышца, m. ceratocricoideus*, являющаяся частью задней перстнечерпаловидной мышцы и прикрепляющаяся к заднему краю нижних рогов щитовидного хряща.

Мышцы, напрягающие голосовые связки. *Перстнещитовидная мышца, m. cricothyroideus* (см. рис. 577, 579, 582), парная, располагается на переднебоковой поверхности гортани, по бокам от средней линии. Начинается от дуги перстневидного хряща и, направляясь косо вверх и латерально, прикрепляется к нижнему краю щитовидного хряща, достигая нижнего рога. В мышце различают *прямую часть, pars recta*, которая отделяется у нижнего щитовидного бугорка от *косой части, pars obliqua*, расположенной кзади и идущей почти горизонтально. Мышца наклоняет щитовидный хрящ кпереди, в результате чего он отделяется от черпаловидного хряща и голосовые связки напрягаются.

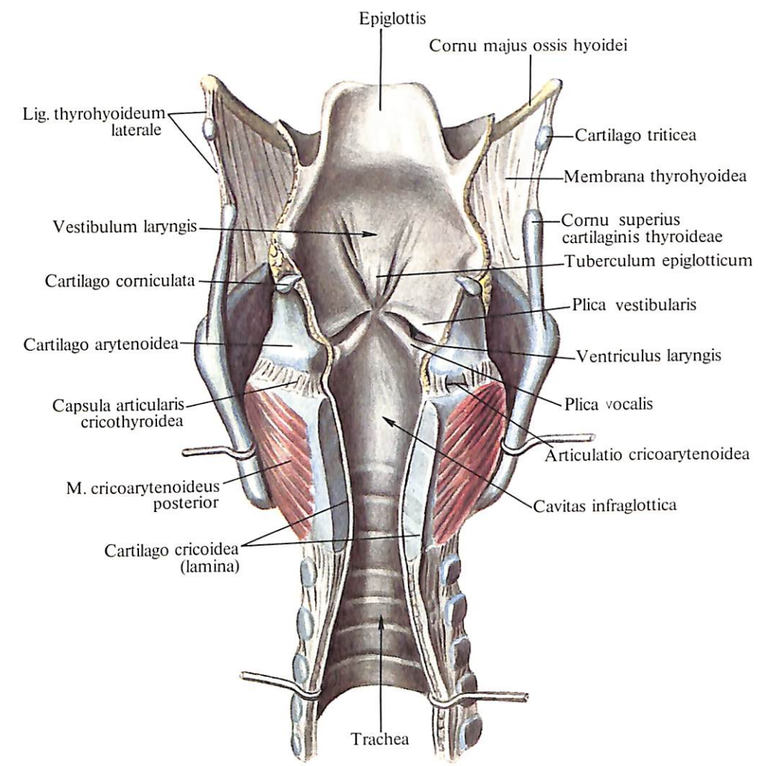

580. Полость гортани, cavitas laryngis; вид сзади.
(Задняя стенка гортани и трахеи вскрыта.)

Мышцы, расслабляющие голосовые связки. 1. *Щиточерпаловидная мышца, m. thyroarytenoideus*, располагается горизонтально в переднезаднем направлении, прилегая к внутренней поверхности щитовидного хряща (см. рис. 581, 582).

Наружная часть мышцы начинается от внутренней поверхности щитовидного хряща по бокам от средней линии и, направляясь кзади, прикрепляется к переднелатеральной поверхности черпаловидного хряща в области дугообразного гребешка и треугольной ямки.

2. *Голосовая мышца, m. vocalis* (см. рис. 581), располагается кнутри от щиточерпаловидной мышцы, трехгранная, вдается в просвет гортани, залегает в толще *голосовой связки, plica vocalis*.

Мышца начинается от внутренней поверхности щитовидного хряща вблизи угла, направляется кзади и прикрепляется к голосовому отростку и продолговатой ямке черпаловидного хряща.

M. thyroarytenoideus, сокращаясь, ослабляет натяжение голосовых связок и отчасти суживает голосовую щель.

В толще складки преддверия гортани имеется слаборазвитая мышца, натянутая от внутренней поверхности щитовидного хряща к черпаловидному. Сокращаясь, она изменяет натяжение складки преддверия.

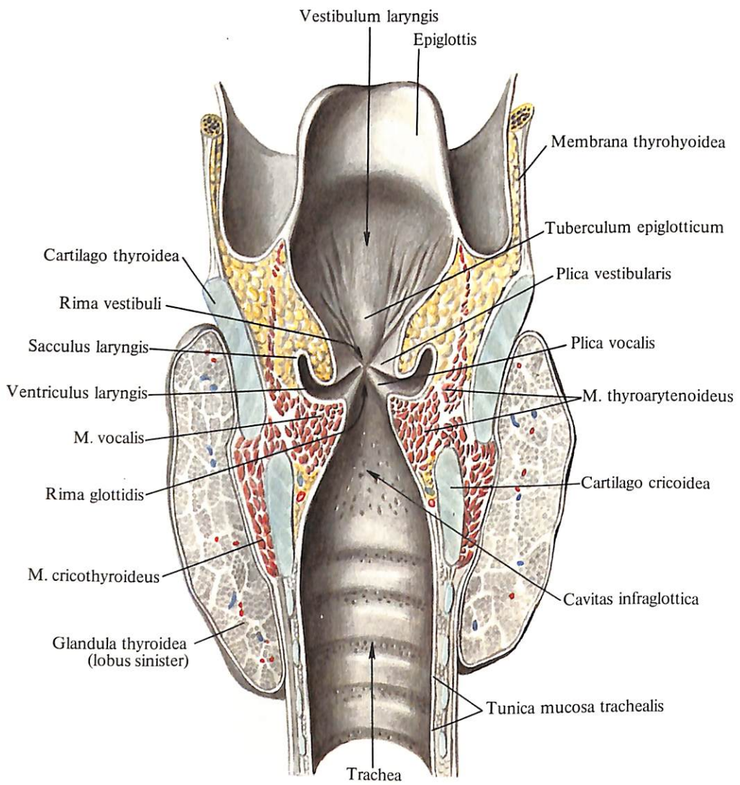

581. Полость гортани, cavitas laryngis; вид сзади.
(Фронтальный разрез через средние отделы голосовых связок.)

СЛИЗИСТАЯ ОБОЛОЧКА ГОРТАНИ

Слизистая оболочка гортани, *tunica mucosa laryngis,* соединяется с хрящами при помощи *фиброзно-эластической мембраны гортани, membrana fibroelastica laryngis* (рис. 584), образованной соединительной тканью, богатой эластическими волокнами.

Слизистая оболочка гортани местами имеет рыхлую связь с хрящами, особенно в области *черпалонадгортанной складки, plica aryepiglottica* (см. рис. 586), в области свободного края голосовой связки.

Слизистая оболочка, прикрывающая связку преддверия, образует две *складки преддверия, plicae vestibulares* (см. рис. 565, 566, 580, 581). Слизистая оболочка, покрывающая верхний свободный край эластического конуса, *conus elasticus,* голосовую связку и голосовую мышцу, образует две *голосовые складки, plicae vocales.*

Пространство между двумя голосовыми складками называют *голосовой щелью, rima glottidis* (см. рис. 566, 585).

На слизистой оболочке боковой поверхности гортани между голосовой складкой и складкой преддверия имеется углубление, подходящее под основание связки преддверия, – *желудочек гортани, ventriculus laryngis* (см. рис. 564, 580, 581). Это парное, небольшого размера углубление, которое располагается вдоль внутренней поверхности пластинки щитовидного хряща и заканчивается так называемым *мешочком гортани, sacculus laryngis* (см. рис. 581).

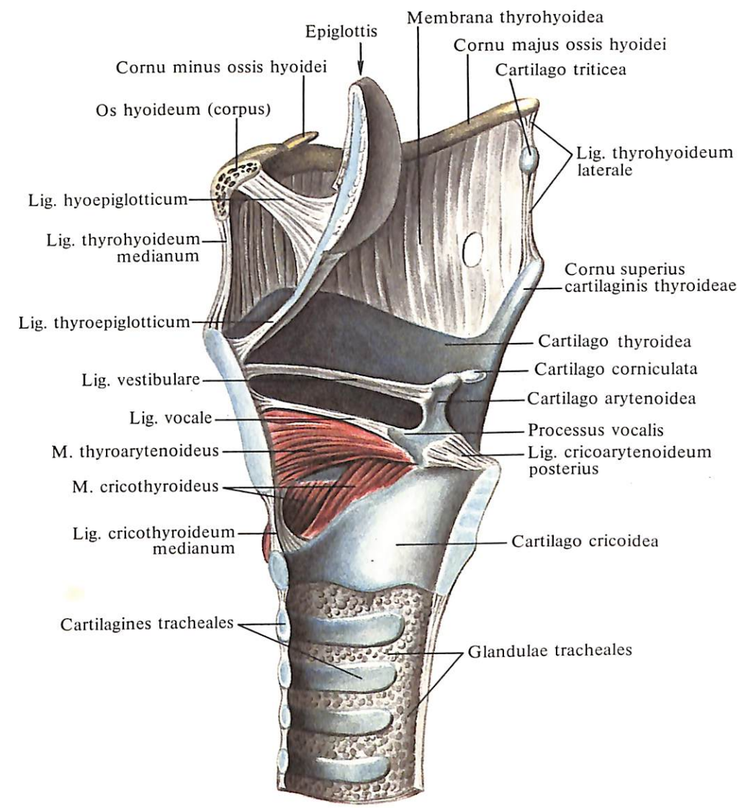

582. Мышцы и связки гортани, mm. et ligg. laryngis, правая сторона; вид изнутри.
(Сагиттально-срединный разрез.)

Слизистая оболочка большей части гортани покрыта мерцательным эпителием, и лишь в области задней поверхности надгортанника, а также в области голосовой складки и на внутренней поверхности черпаловидного хряща имеется многослойный плоский эпителий.

На всем протяжении слизистой оболочки гортани, за исключением краев голосовых складок, открывается большое число выводных протоков слизистых *гортанных желез, glandulae laryngeales.* Большое скопление желез имеется и в области желудочка гортани (см. рис. 587), а также на задней поверхности надгортанника и в области межчерпаловидной складки.

ПОЛОСТЬ ГОРТАНИ

Полость гортани, *cavitas laryngis* (см. рис. 565, 580, 581), имеет форму песочных часов. Верхняя расширенная – *преддверие гортани, vestibulum laryngis,* простирается от *входа в гортань, aditus laryngis,* до *складок преддверия, plicae vestibularis.* Вход в гортань ограничен спереди задней поверхностью надгортанника, сзади – верхушками черпаловидных хрящей и по бокам – *черпалонадгортанными складками, plicae aryepiglotticae.* Между последними и внутренней поверхностью щитовидного хряща с обеих сторон образуется *грушевидный карман, recessus piriformis* (см. рис. 586) (см. «Глотка»).

Средняя суженная часть гортани – *собственно голосовой аппарат, glottis,*

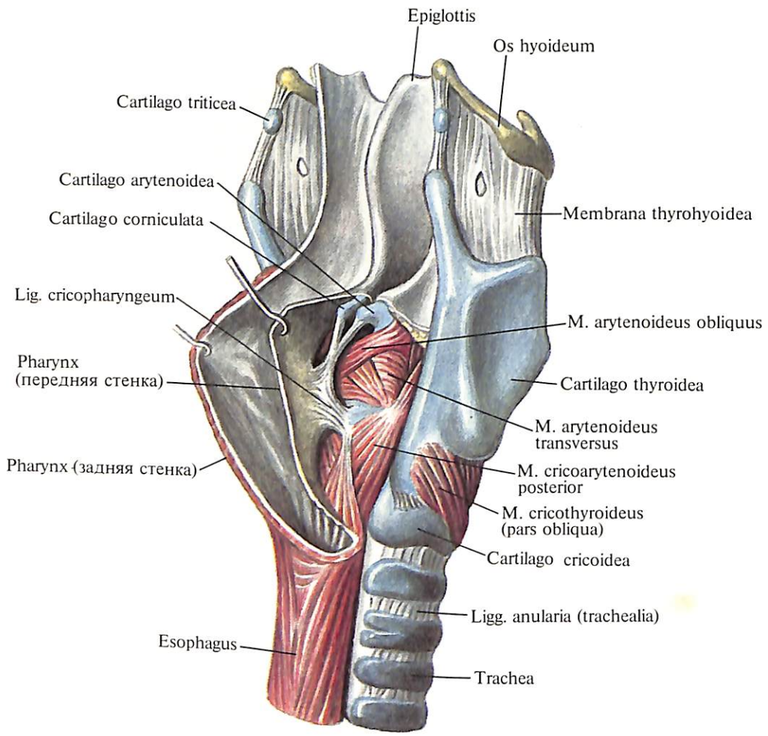

583. Мышцы и связки гортани, mm. et ligg. laryngis; вид справа и несколько сзади.
(Полость глотки вскрыта; стенки ее оттянуты кзади.)

ограничен сверху складками преддверия, а снизу – голосовыми складками; он имеет вид сагиттально расположенной щели. Щель между складками преддверия называется *щелью преддверия, rima vestibuli,* а щель между голосовыми складками – *голосовой щелью, rima glottidis.*

В последней различают два отдела: 1) *межперепончатую часть, pars intermembranacea,* залегающую между свободными краями голосовых складок, и 2) *межхрящевую часть, pars intercartilaginea* (дыхательная часть), – более широкая задняя часть голосовой щели, заходящая в промежуток между черпаловидными хрящами. Над голосовой щелью располагается межчерпаловидная вырезка. Она представляет собой вертикальную срединную щель, продолжающуюся в преддверие гортани между двумя рожковидными хрящами и верхними концами черпаловидных хрящей.

Часть гортани, лежащая ниже уровня голосовых складок, получила название *подголосовой полости, cavitas infraglottica*; книзу она конически расширяется и переходит в полость трахеи.

Иннервация: nn. laryngei superior отдает r. internus к слизистой оболочке выше голосовой щели и r. externus к m. cricothyroideus; n. laryngeus inferior (ветвь n. laryngeus recurrens) иннервирует все остальные мышцы и слизистую оболочку нижней половины гортани. Оба нерва – ветви n. vagus. От truncus sympathicus к гортани подходит n. laryngopharyngeus.

Кровоснабжение: a. laryngea superior (из a. thyroidea superior) и a. laryngea inferior (из a. thyroidea inferior). Венозная кровь оттекает по одноименным венам, образуя венозные сплетения, и поступает в vv. thyroideae superior et inferior. Лимфатические сосуды гортани отводят лимфу к nodi lymphatici cervicales profundi anterior (prelaryngeales, pretracheales, paratracheales) et laterales (jugulares).

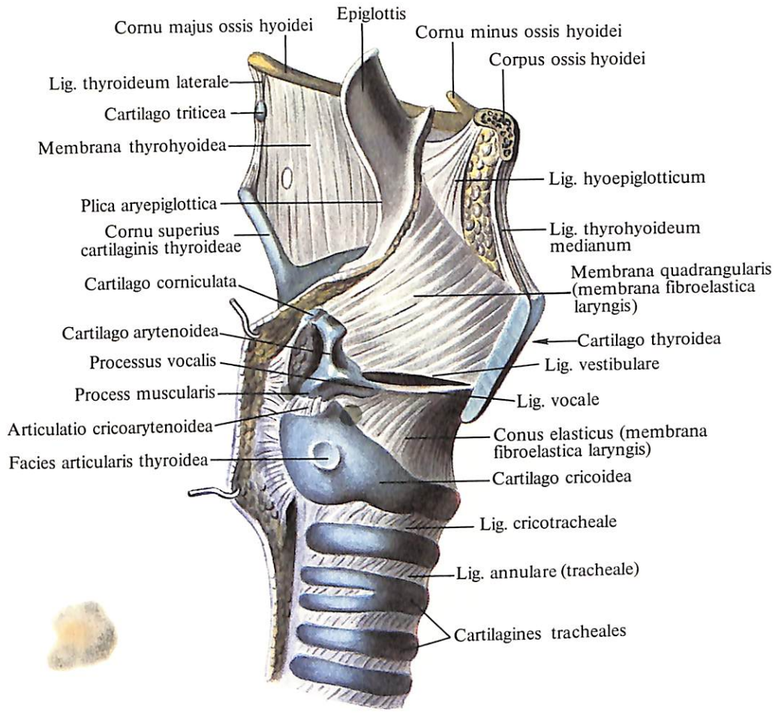

584. Эластический конус, conus elasticus, и четырехугольная перепонка, membrana quadrangularis; вид справа.

585. Эластический конус, conus elasticus, и голосовые связки, ligg. vocalia; вид сверху.

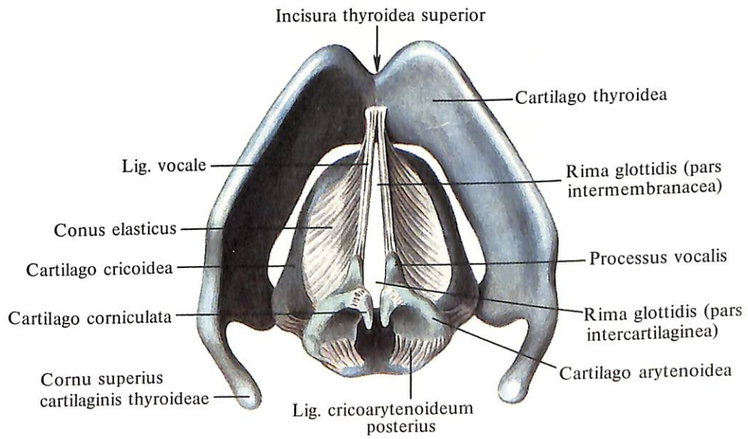

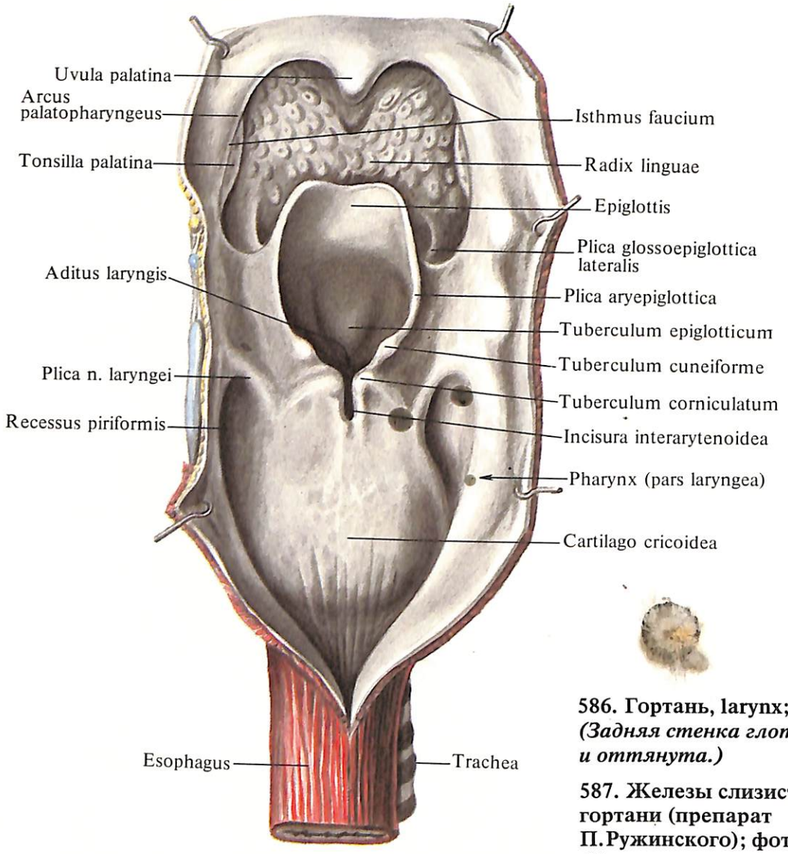

586. Гортань, larynx; вид сзади. ***(Задняя стенка глотки разрезана и оттянута.)***

587. Железы слизистой оболочки гортани (препарат П. Ружинского); фотография. ***(Гортанные железы, glandulae laryngeales*** **(А),** ***и изолированная железа*** **(Б)** ***из тотально окрашенной слизистой оболочки желудочка гортани.)***

А

Б

ТРАХЕЯ И ГЛАВНЫЕ БРОНХИ

На границе VI–VII шейных позвонков гортань переходит в ***трахею,*** *trachea* (рис. 588–593); у мужчин этот уровень ниже, у женщин – выше. В трахее различают *шейную часть, pars cervicalis* и *грудную часть, pars thoracica,* Трахея занимает положение впереди пищевода и в грудной полости – позади крупных сосудов. Длина трахеи 9–15 см, ширина 1,5–2,7 см.

На уровне IV грудного позвонка трахея делится на *главные правый и левый бронхи, bronchi principales dexter et sinister.* Место разветвления трахеи на два бронха получило название *бифуркации трахеи, bifurcatio tracheae.* С внутренней

588. Трахея, trachea, и бронхи, bronchi; вид спереди. ***(Показано ветвление главных, долевых и сегментарных бронхов, образующих бронхиальное дерево, arbor bronchialis.)***

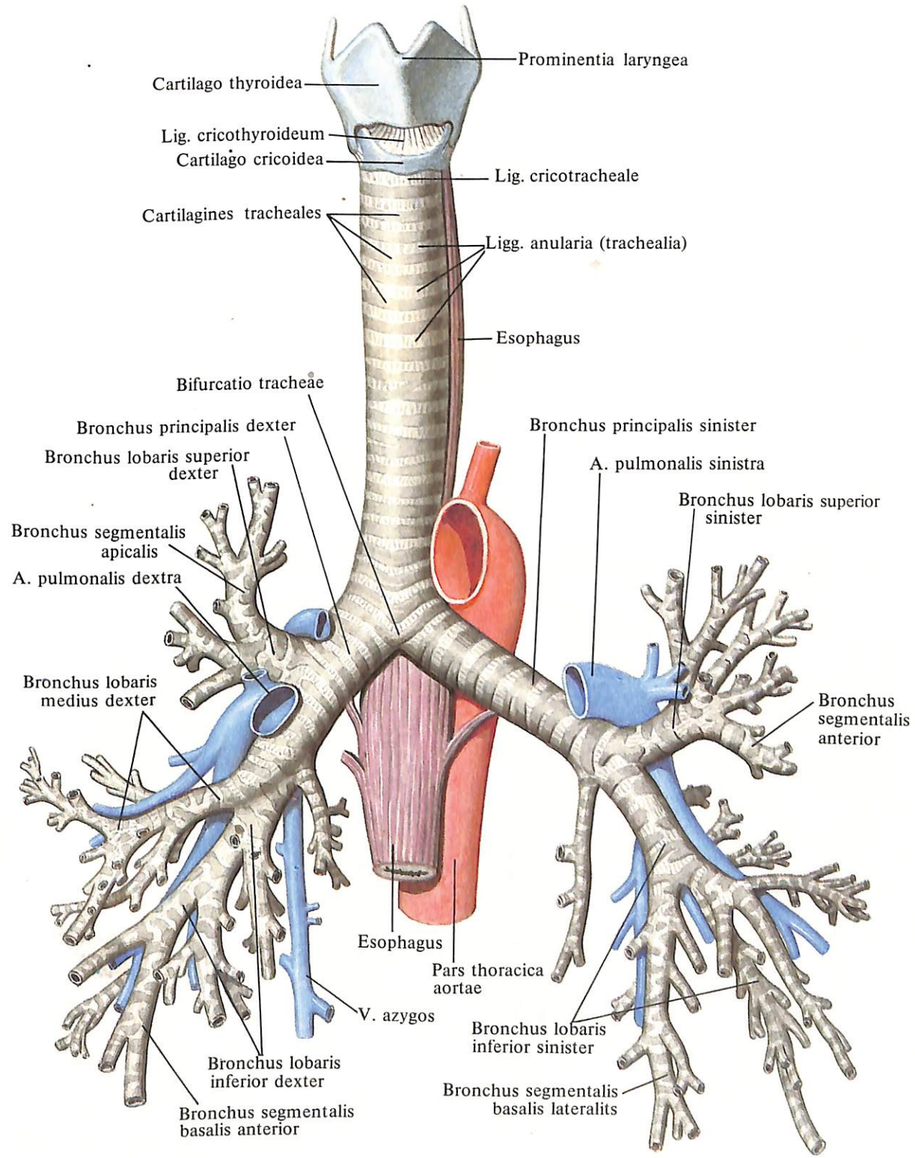

стороны место разделения представляет собой вдающийся в полость трахеи полулунный выступ – *киль трахеи, carina tracheae* (см. рис. 591).

Главные бронхи асимметрично расходятся в стороны: правый более короткий (3 см), но более широкий отходит от трахеи под тупым углом (над ним залегает непарная вена); левый бронх длиннее (4–5 см), более узкий и отходит от трахеи почти под прямым углом (над ним проходит дуга аорты).

Остовом трахеи и главных бронхов являются дугообразные (более ⅔ окружности) *хрящи трахеи, cartilagines tracheales* (см. рис. 590). Их задние концы соединяются при помощи мягкой перепончатой стенки, прилежащей к пищеводу и образующей заднюю стенку трахеи и главных бронхов, так называемую *перепончатую стенку, paries membranaceus.* Число хрящей трахеи 16–20; правого бронха – 6–8 и левого – 9–12. Хрящи между собой соединяются *кольцевыми связками (трахеальными), ligg. anularia (trachealia),* которые кзади переходят в перепончатую стенку трахеи и бронхов. В составе перепончатой стенки трахеи и бронхов, кроме того, имеются гладкие мышечные волокна продольного и поперечного направления, образующие *мышцу трахеи, m. trachealis* (см. рис. 589).

Наружная поверхность трахеи и бронхов покрыта соединительнотканной оболочкой, tunica adventitia.

Внутренняя поверхность трахеи и бронхов выстлана *слизистой оболочкой, tunica mucosa,* которая при помощи *подслизистой основы, tela submucosa,* довольно рыхло соединяется с хрящами.

Слизистая оболочка трахеи лишена складок, покрыта, как и в гортани, многорядным призматическим реснитчатым эпителием и содержит много слизистых *желез трахеи, glandulae tracheales* (см. рис. 592); в слизистой оболочке бронхов это *бронхиальные железы, glandulae bronchiales* (см. рис. 593). Как те, так и другие залегают преимущественно в подслизистой основе в области межхрящевых промежутков и перепончатой стенки трахеи и бронхов, а также в меньшем количестве позади хрящей.

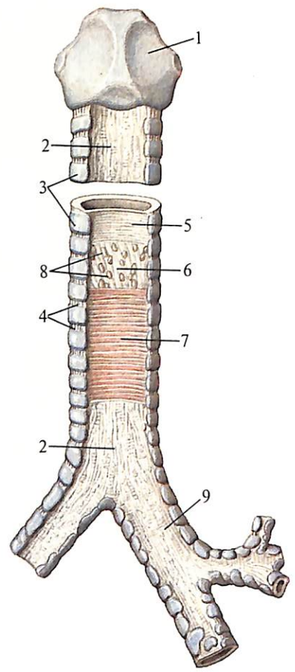

589. Трахея; вид сзади.
(Видны слои перепончатой стенки).

1 – cartilago cricoidea; 2 – paries membranaceus; 3 – cartilagines trachealis; 4 – ligg. annularia; 5 – tunica mucosa; 6 – tela submucosa; 7 – m. trachealis; 8 – glandulae tracheales; 9 – bronchus principalis dexter.

590. Хрящевой остов нижних отделов трахеи и бронхов (тотально окрашенный препарат К. Филатовой).

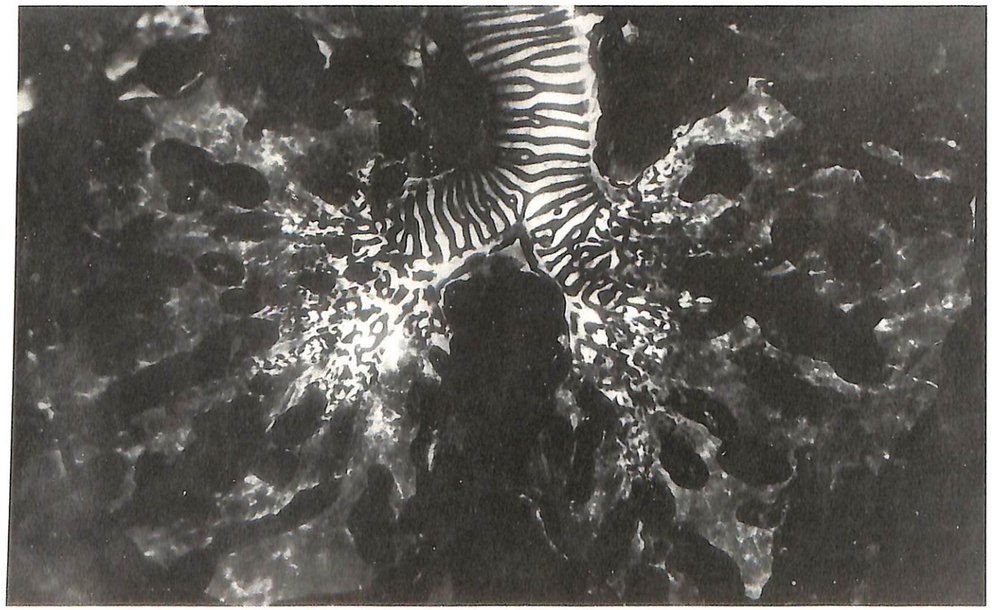

591

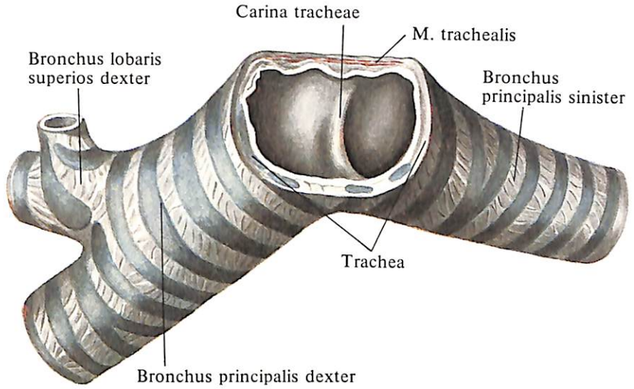

592

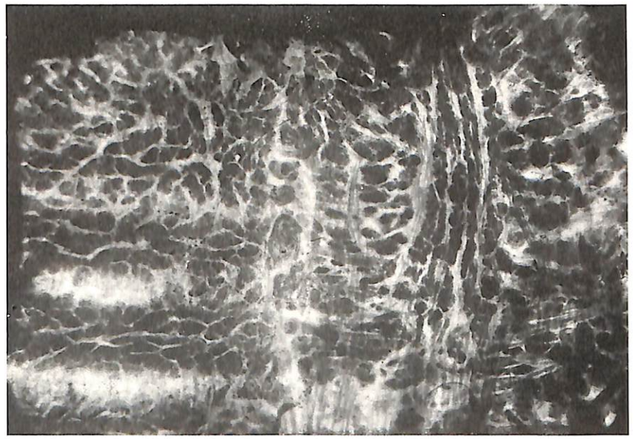

593

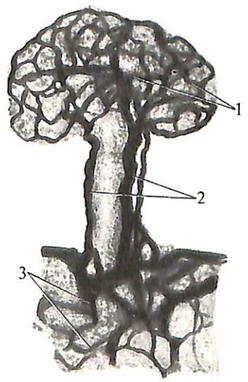

591. Разделение трахеи, bifurcatio tracheae; вид сверху.

592. Железы трахеи (препарат Я. Синельникова); фотография.
(Группа желез из тотально окрашенной стенки целой трахеи; область перепончатой стенки и хрящевых и межхрящевых промежутков.)

593. Кровеносные сосуды изолированной железы слизистой оболочки главного бронха (препарат С. Стебельского); фотография.
(Сосуды инъецированы тушью, железа окрашена метиленовым синим.)

1 – капиллярная сеть концевого отдела железы; 2 – капилляры выводного протока; 3 – капиллярные сети слизистой оболочки.

Иннервация: rr. tracheales от n. laryngeus recurrens (ветвь n. vagus) и truncus sympathicus, rr. bronchiales anteriores et posteriores (n. vagus).

Кровоснабжение: rr. tracheales (из a. thyroidea inferior), rr. bronchiales (из aorta thoracica и a. thoracica interna). Венозная кровь оттекает в венозные сплетения, окружающие трахею, и затем в v. thyroidea inferior, а по vv. broncheales в v. azygos и v. hemiazygos. Лимфатические сосуды отводят лимфу в nodi lymphatici cervicales profundi anterior (pretracheales, paratracheales) et laterales (jugulares) и в mediastinales anteriores (tracheobronchiales, paratracheales).

ЛЕГКИЕ

ВНЕШНЕЕ СТРОЕНИЕ ЛЕГКИХ

Легкое, *pulmo* (рис. 594–603), – парный орган, располагается в грудной полости. У детей легкое бледно-розового цвета, впоследствии становится аспидно-синим с полосами и пятнами. Ткань легкого в нормальном состоянии эластична и на разрезе мелкопористая.

Каждое, правое и левое, легкое имеет форму усеченного конуса; *верхушка легкого, apex pulmonis,* направлена вверх, в область надключичной ямки; *основание легкого, basis pulmonis,* покоится на диафрагме. Правое легкое более широкое, чем левое, но несколько короче. В нижнем отделе переднего края левого легкого имеется *сердечная вырезка левого легкого, incisura cardiaca pulmonis sinistri* (см. рис. 596, 598), – место прилегания сердца.

В легких различают следующие поверхности: *реберную поверхность, facies costalis,* в которой выделяют *позвоночную часть, pars vertebralis*; *диафрагмальную поверхность, facies diaphragmatica*; *междолевые поверхности, facies interlobares; медиастинальную поверхность, facies mediastinalis,* и *сердечное вдавление, impressio cardiaca.*

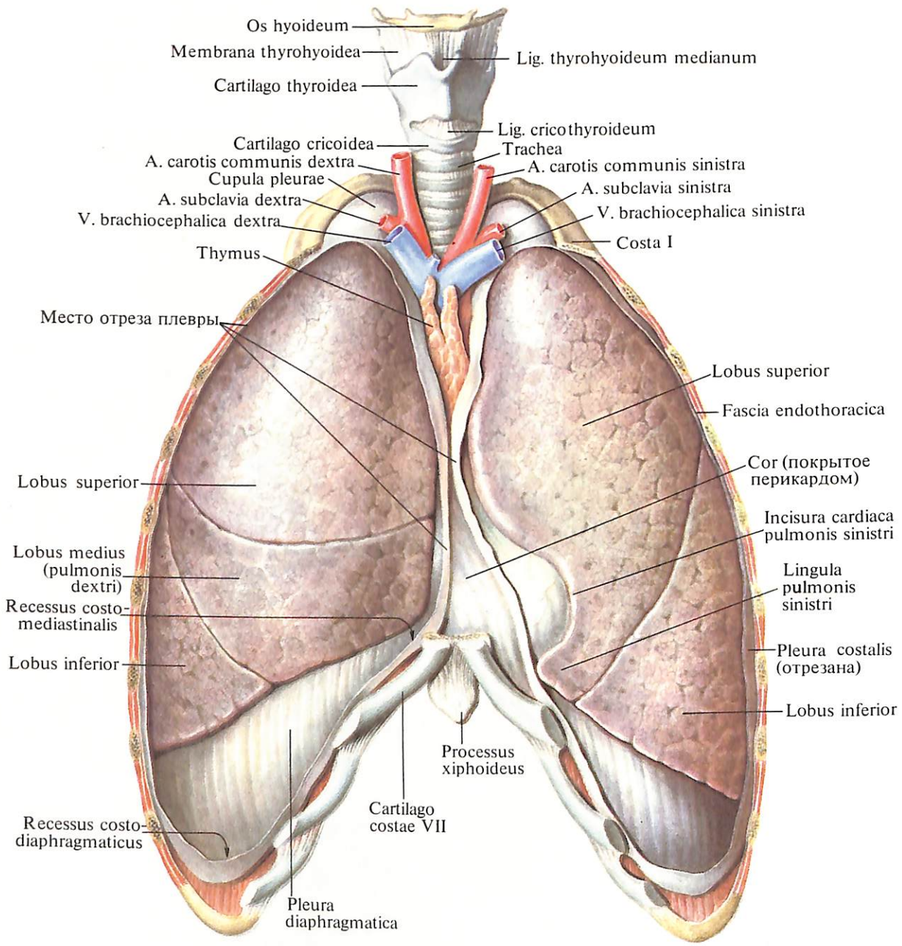

594. Легкие, pulmones; вид спереди.
(Переднебоковые отделы стенки грудной клетки удалены.)

Реберная поверхность легких выпуклая и нередко несет на себе отпечатки ребер (см. рис. 596). На вогнутой медиастинальной поверхности имеется бухтообразное углубление – *ворота легкого, hilum pulmonis* (см. рис. 597, 598), – место вступления в легкое легочной и бронхиальных артерий, главного бронха и нервов и место выхода легочных и бронхиальных вен и лимфатических сосудов. Взаимоотношения этих образований в воротах обоих легких неодинаковы. В воротах правого легкого передневерхнее положение занимает бронх, задненижнее – вены, среднее – артерия. В воротах левого легкого передневерхнее положение занимает артерия, задненижнее – вены, среднее – бронх.

Совокупность всех этих образований (сосуды, лимфатические узлы, нервы и бронхи), выполняющих ворота легких,

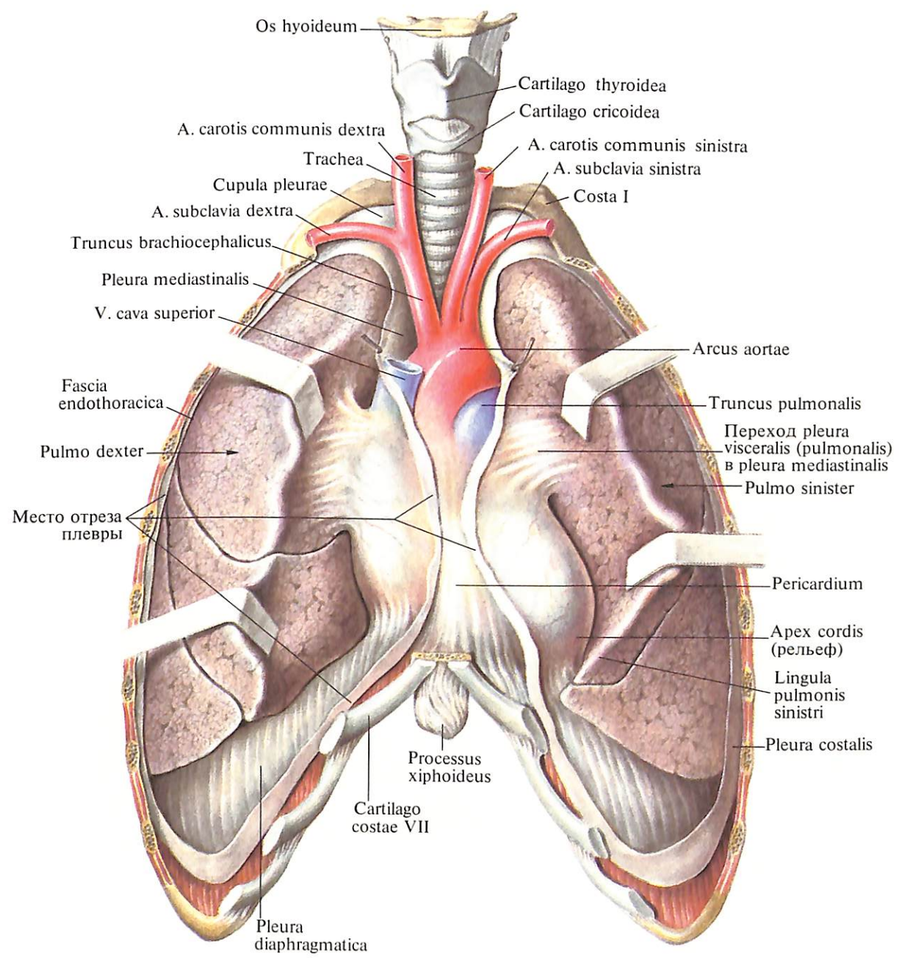

595. Легкие, pulmones; вид спереди.
(Передние края легких оттянуты; видна медиальная поверхность.)

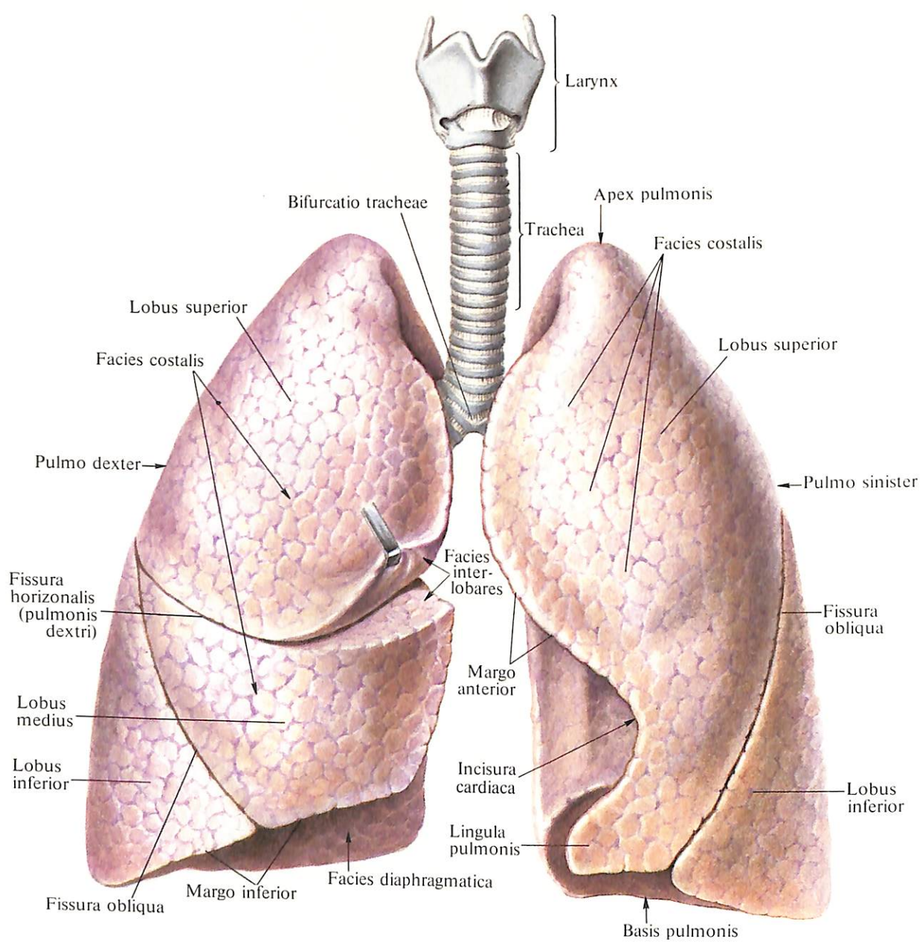

596. Легкие, pulmones; вид спереди.

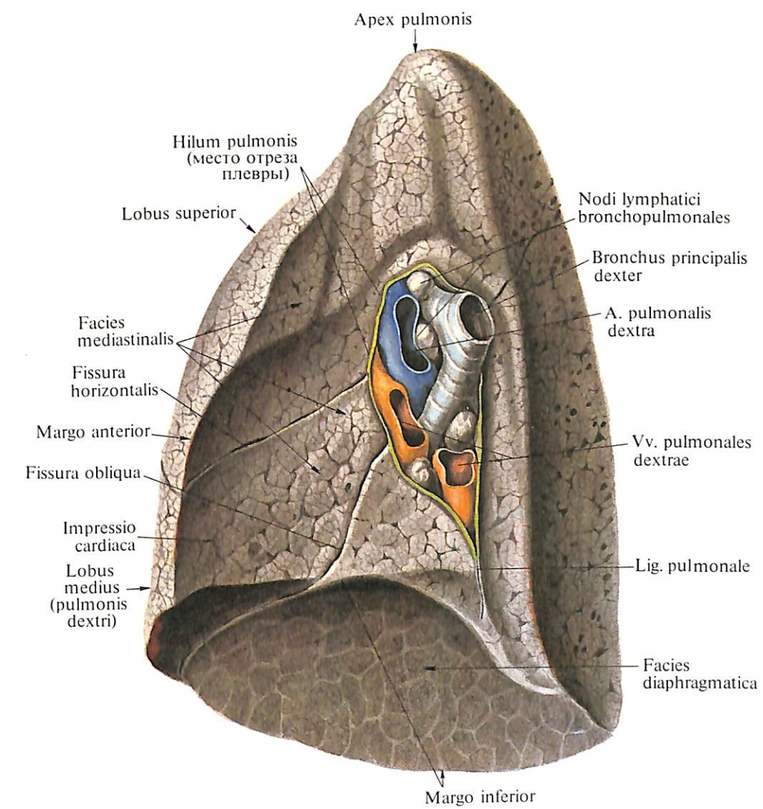

597. Легкое, pulmo, правое. (Медиастинальная поверхность, facies mediastinalis.)
(Ворота легкого, hilum pulmonis.)

составляет *корень легкого, radix pulmonis* (см. рис. 597, 598).

Места перехода поверхностей легких одна в другую называются краями. Легкое имеет два края: *нижний край, margo inferior,* и *передний край, margo anterior.*

Легкое состоит из *долей, lobi*: правое – из трех, левое – из двух (рис. 604–607). В соответствии с этим в левом легком имеется одна *косая щель, fissura obliqua,* – глубокая борозда, делящая его на *верхнюю и нижнюю доли, lobus superior et lobus inferior.* В правом легком две междолевые борозды, из которых верхняя получила название *горизонтальной щели (правого легкого), fissura horizontalis (pulmonis dextri).* Эти борозды делят его на три доли: *верхнюю, среднюю и нижнюю, lobus superior, lobus medius et lobus inferior.* В глубине борозд определяется *междолевая поверхность, facies interlobaris.* Борозда между долями левого легкого проецируется на грудную клетку как линия, соединяющая остистый отросток III грудного позвонка с передним концом костной части VI ребра. Борозды долей правого легкого проецируются на грудную клетку следующим образом: верхняя междолевая щель, являясь границей между верхней и средней долями, соответствует ходу IV ребра от *средней подмышечной линии, linea axillaris media,* к грудине. Нижняя щель, являясь границей между средней и нижней долями спереди и верхней и нижней сзади, проходит по линии, соединяющей остистый отросток III грудного позвонка с хрящом VI ребра по *срединно-ключичной линии, linea medioclavicularis.*

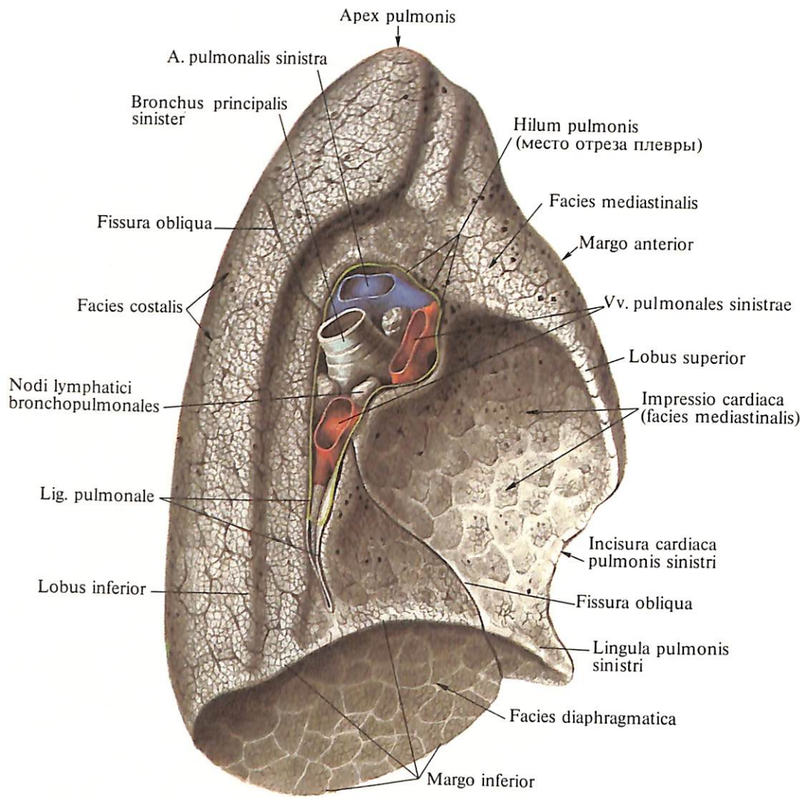

598. Легкое, pulmo, левое. (Медиастинальная поверхность, facies mediastinalis.)
(Ворота легкого, hilum pulmonis.)

ВНУТРЕННЕЕ СТРОЕНИЕ ЛЕГКИХ

Каждый из главных бронхов, вступая через ворота легких в соответствующее легкое, ветвится на долевые бронхи.

Правый бронх дает три *долевых бронха, bronchio lobares,* из которых один следует выше артерии, а два других – ниже артерии. Левый бронх дает два долевых бронха, располагающихся под артерией.

Каждая из ветвей приносит воздух к долям легких. Долевые бронхи в свою очередь делятся на *сегментарные бронхи, bronchi segmentales.* Каждый сегментарный бронх как в правом, так и в левом легком дихотомически делится, при этом ветви бронхов уменьшаются в диаметре и становятся мелкими бронхами; таких ветвлений насчитывается 9–10 порядков. Мелкие разветвления диаметром около 1 мм – *бронхиолы, bronchioli* (см. рис. 599).

Вся система бронхов от главного до бронхиол составляет *бронхиальное дерево, arbor bronchialis,* которое служит для проведения потока воздуха при дыхании. Дальнейшее ветвление бронхиол составляет *альвеолярное дерево, arbor alveolaris* (см. рис. 600).

По мере ветвления бронхов изменяется строение их стенок. Если в главных бронхах хрящевой остов занимает в среднем ⅔ окружности, то в стенки более мелких бронхиальных ветвей включены лишь незначительной величины, различные по форме хрящевые бляшки. По мере уменьшения хрящевой ткани в стенке бронхиальных ветвей увеличивается масса соединитель-

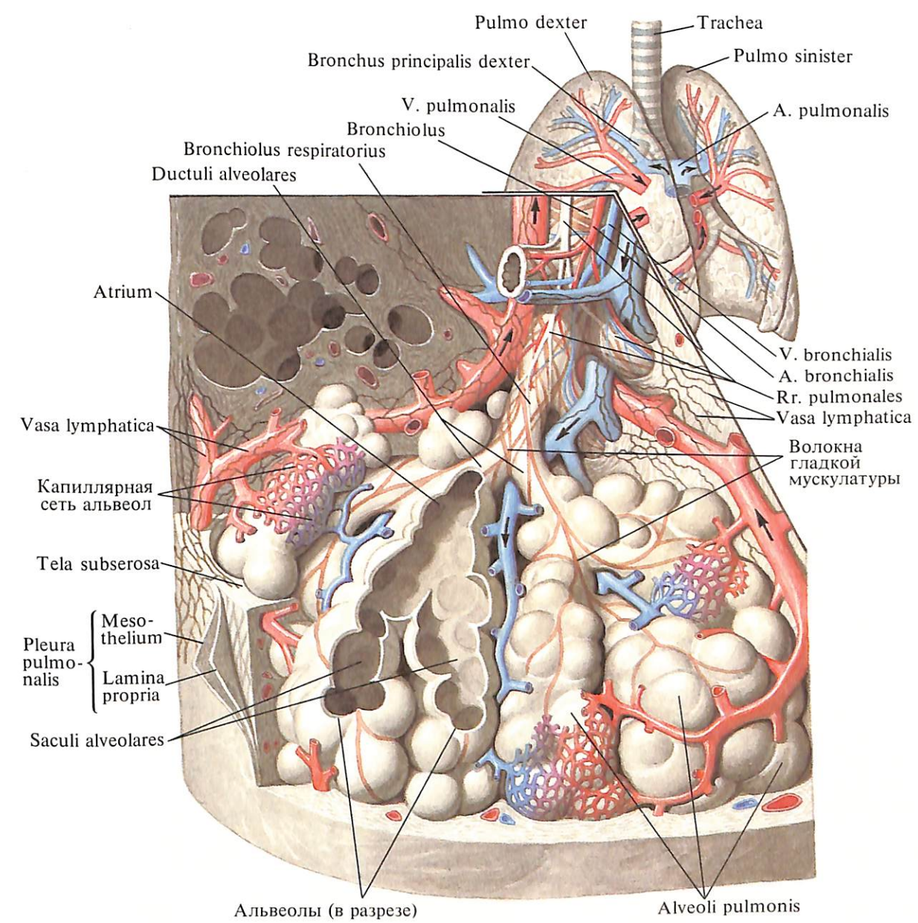

599. Ацинус, acinus, легкого (схема).

ной ткани. Бронхиолы лишены хрящевой ткани. В стенке бронхиол имеются спиральные гладкие мышечные волокна.

Внутренняя поверхность ветвей бронхиального дерева выстлана слизистой оболочкой, покрытой многорядным реснитчатым эпителием, переходящим постепенно в многорядный кубический, и, наконец, в терминальных бронхиолах в однослойный кубический реснитчатый; содержит значительное количество слизистых *бронхиальных желез, glandulae bronchiales* (см. рис. 593). В бронхиолах железы отсутствуют.

Бронхиолы подходят ко *вторичным легочным долькам, lobus pulmonis secundarius,* которые отделены друг от друга соединительнотканными перегородками. Внутри каждой дольки подходящие к ним бронхиолы делятся на 18–20 бронхиол 2–3-го порядка, а последние в свою очередь делятся на *дыхательные бронхиолы, bronchioli respiratorii.* Дыхательные бронхиолы приносят воздух к участкам легкого, называемым *легочными ацинусами, acini pulmonares* (структурная единица легкого), число которых в одном легком достигает 15 000.

В пределах ацинуса дыхательные бронхиолы ветвятся на бронхиолы 2–3-го порядка, а последние дыхательные бронхиолы дают 2–9 *альвеолярных ходов, ductuli alveolares,* стенка которых выпячивается пузырьками – *альвеолами легких, alveoli pilmonis.* Альвеолярные ходы заканчиваются *альвеолярными мешочками, sacculi alveolares.* Альвеолярные ходы и альвеолярные мешочки, принадлежащие одной дыхательной альвеоле последнего порядка, составляют первичную дольку. Общее количество альвеол в каждом легком насчитывает от 300 до 350 млн, а общая площадь их дыхательной поверхности составляет до 80 м^2.

Стенка альвеолярных ходов выстлана однослойным кубическим реснитчатым эпителием и содержит эластические волокна. Альвеолы легкого выстланы однослойным плоским (дыхательным) эпителием. Альвеолы окружены густой сетью капилляров.

Таким образом, паренхима легкого состоит из системы ветвящихся воздухоносных трубок (бронхи, их ветви,

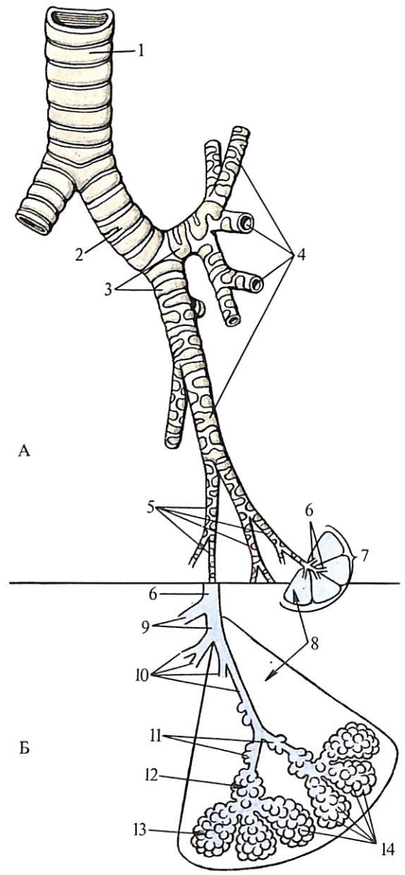

600. Схема деления бронхиального (А) и альвеолярного (Б) деревьев.

1 – trachea; 2 – bronchus principalis sinister; 3 – bronchii lobares; 4 – bronchii segmentales; 5 – rr. bronchiales segmentorum; 6 – bronchus lobularis (BNA); 7 – lobus pulmonis (secundarius); 8 – lobus pulmonis (primarius); 9 – bronchioli terminales; 10 – bronchioli respiratorii; 11 – ductuli alveolares; 12 – atrium alveolare; 13 – sacculus alveolaris; 14 – alveoli pulmonis.

бронхиолы, альвеолы) и ветвящихся кровеносных сосудов (артерии и вены), лимфатических сосудов и нервов. Все эти образования связаны между собой соединительной тканью (см. рис. 599).

Иннервация: plexus pulmonales anterior et posterior, образованные nn. vagi et trunci sympathici.

Кровоснабжение: rr. bronchiales (из aorta thoracica, a. subclavia). Венозная кровь оттекает по vv. bronchiales в v. azyca и v. hemiazyca, частично благодаря анастомозам в притоки vv. pulmonales. Лимфатические сосуды отводят лимфу к nodi lymphatici bronchopulmonales (tracheobronchiales superiores et inferiores), mediastinales anteriores et posteriores (juxtaesophageales pulmonales).

БРОНХОЛЕГОЧНЫЕ СЕГМЕНТЫ

Легкие подразделяются на **бронхолегочные сегменты,** *segmenta bronchopulmonalia* (табл. 1, 2; см. рис. 601–603).

Бронхолегочный сегмент представляет собой участок легочной доли, вентилируемый одним сегментарным бронхом и кровоснабжаемый одной артерией. Вены, отводящие кровь от сегмента, проходят в межсегментных перегородках и чаще всего являются общими для двух соседних сегментов.

Таблица 1. **Бронхолегочные сегменты правого легкого, их бронхи, артерии и вены**

Сегмент	Название сегмента	Положение сегмента	Долевой бронх	Сегментарный бронх	Название сегментарного бронха	Артерия сегмента	Вена сегмента
			Верхняя доля, *lobus superior*				
C_I (S_I)	Верхушечный сегмент, segmentum apicale	Занимает верхнемедиальный участок доли	Правый верхний долевой бронх, bronchus lobaris superior dexter	$Б_I$ (B_I)	Верхушечный сегментарный бронх, bronchus segmentalis apicalis	Верхушечная ветвь, r. apicalis	Верхушечная ветвь, r. apicalis
C_{II} (S_{II})	Задний сегмент, segmentum posterius	Граничит с верхушечным сегментом и находится книзу и кнаружи от него		$Б_{II}$ (B_{II})	Задний сегментарный бронх, bronchus segmentalis posterior	Восходящая передняя ветвь, r. posterior ascendens; нисходящая задняя ветвь, r. posterior descendens	Задняя ветвь, r. posterior
C_{III} (S_{III})	Передний сегмент, segmentum anterius	Составляет часть вентральной поверхности верхней доли, располагаясь кпереди и книзу от верхушки доли		$Б_{III}$ (B_{III})	Передний сегментарный бронх, bronchus segmentalis anterior	Нисходящая передняя ветвь, r. anterior descendens; восходящая передняя ветвь, r. posterior ascendens	Передняя ветвь, r. anterior
			Средняя доля, *lobus medius*				
C_{IV} (S_{IV})	Латеральный сегмент, segmentum laterale	Составляет дорсолатеральную часть доли и медиально-нижнебоковую ее часть	Правый среднедолевой бронх, bronchus lobaris medius dexter	$Б_{IV}$ (B_{IV})	Латеральный сегментарный бронх, bronchus segmentalis lateralis	Ветвь средней доли, r. lobi medii (латеральная ветвь, r. lateralis)	Ветвь средней доли, r. lobi medii (латеральная часть, pars lateralis)
C_V (S_V)	Медиальный сегмент, segmentum mediale	Составляет переднемедиальную часть доли и латерально-верхнюю ее часть		$Б_V$ (B_V)	Медиальный сегментарный бронх, bronchus segmentalis medialis	Ветвь средней доли, r. lobi medii (медиальная ветвь, r. medialis)	Ветвь средней доли, r. lobi medii (медиальная часть, pars medialis)
			Нижняя доля, *lobus inferior*				
C_{VI} (S_{VI})	Верхушечный (верхний) сегмент, segmentum apicalis (superius)	Располагается в околопозвоночной области доли, занимая ее клиновидную верхушку	Правый нижний долевой бронх, bronchus lobaris inferior dexter	$Б_{VI}$ (B_{VI})	Верхушечный (верхний) сегментарный бронх, bronchus segmentalis apicalis (superior)	Верхушечная (верхняя) ветвь нижней доли, r. apicalis (superior) lobi inferioris	Верхушечная (верхняя) ветвь, r. apicalis (superior)
C_{VII} (S_{VII})	Медиальный (сердечный) базальный сегмент, segmentum basale mediale (cardiacum)	Залегает в нижнемедиальной части доли, образуя частично ее дорсальную и медиальную поверхности		$Б_{VII}$ (B_{VII})	Медиальный (сердечный) базальный сегментарный бронх, bronchus segmentalis basalis medialis (cardiacus)	Медиальная базальная (сердечная) ветвь, r. basalis medialis (cardiacus)	Общая базальная вена, v. basalis communis (медиальная базальная сегментарная вена)

Продолжение таблицы 1

Сегмент	Название сегмента	Положение сегмента	Долевой бронх	Сегментарный бронх	Название сегментарного бронха	Артерия сегмента	Вена сегмента
C_{VIII} (S_{VIII})	Передний базальный сегмент, segmentum basale anterius	Является переднебоковой частью доли, составляя частично ее нижнюю и боковую поверхности		$Б_{VIII}$ (B_{VIII})	Передний базальный сегментарный бронх, bronchus segmentalis basalis anterior	Передняя базальная ветвь, r. basalis anterior	Верхняя базальная вена, v. basalis superior (передняя базальная сегментарная вена)
C_{IX} (S_{IX})	Латеральный базальный сегмент, segmentum basale laterale	Составляет среднебоковую часть доли, участвуя частично в образовании ее нижней и боковой поверхностей		$Б_{IX}$ (B_{IX})	Латеральный базальный сегментарный бронх, bronchus segmentalis basalis lateralis	Латеральная базальная ветвь, r. basalis lateralis	Верхняя базальная вена, v. basalis superior (латеральная базальная вена)
C_{X} (S_{X})	Задний базальный сегмент, segmentum basale posterius	Является заднемедиальной частью доли, образуя ее заднюю и медиальную поверхности		$Б_{X}$ (B_{X})	Задний базальный сегментарный бронх, bronchus segmentalis basalis posterior	Задняя базальная ветвь, r. basalis posterior	Нижняя базальная вена, v. basalis inferior (задняя базальная сегментарная вена)

Таблица 2. **Бронхолегочные сегменты левого легкого, их бронхи, артерии и вены**

Сегмент	Название сегмента	Положение сегмента	Долевой бронх	Сегментарный бронх	Название сегментарного бронха	Артерия сегмента	Вена сегмента
			Верхняя доля, *lobus superior*				
C_{I+II} (S_{I+II})	Верхушечно-задний сегмент, segmentum apicoposterius	Составляет верхнемедиальный участок доли и частично заднюю и нижнюю поверхности ее	Левый верхний долевой бронх, bronchus lobaris superior sinister	$Б_{I+II}$ (B_{I+II})	Верхушечно-задний сегментарный бронх, bronchus segmentalis apicoposterior	Верхушечная ветвь, r. apicalis, и задняя ветвь, r. posterior	Задневерхушечная ветвь, r. apicoposterior
C_{III} (S_{III})	Передний сегмент, segmentum anterius	Занимает часть реберной и медиастинальной поверхностей доли на уровне I–IV ребер		$Б_{III}$ (B_{III})	Передний сегментарный бронх, bronchus segmentalis anterior	Нисходящая передняя ветвь, r. anterior descendens	Передняя ветвь, r. anterior
C_{IV} (S_{IV})	Верхний язычковый сегмент, segmentum lingulare superius	Является средней частью верхней доли, принимает участие в образовании всех ее поверхностей		$Б_{IV}$ (B_{IV})	Верхний язычковый бронх, bronchus lingularis superior	Язычковая ветвь, r. lingularis (верхняя язычковая ветвь, r. lingularis superior)	Язычковая ветвь, r. lingularis (верхняя часть, pars superior)
C_{V} (S_{V})	Нижний язычковый сегмент, segmentum, lingulare inferius	Составляет нижнюю часть верхней доли		$Б_{V}$ (B_{V})	Нижний язычковый бронх, bronchus lingularis inferior	Язычковая ветвь, r. lingularis (нижняя язычковая ветвь, r. lingularis inferior)	Язычковая ветвь, r. lingularis (нижняя часть, pars inferior)
			Нижняя доля, *lobus inferior*				
C_{VI} (S_{VI})	Верхушечный (верхний) сегмент, segmentum apicale (superius)	Занимает клиновидную верхушку доли, располагаясь в околопозвоночной области	Левый нижний долевой бронх, bronchus lobaris inferior sinister	$Б_{VI}$ (B_{VI})	Верхушечный (верхний) сегментарный бронх, bronchus segmentalis apicalis (superior)	Верхушечная (верхняя) ветвь нижней доли, r. apicalis (superior) lobi inferioris	Верхушечная (верхняя) ветвь, r. apicalis (superior) (верхушечная сегментарная вена)
C_{VII} (S_{VII})	Медиальный (сердечный) базальный сегмент, segmentum basale mediale (cardiacum)	Занимает срединное положение, участвуя в образовании медиастинальной поверхности доли		$Б_{VII}$ (B_{VII})	Медиальный (сердечный) базальный сегментарный бронх, bronchus segmentalis basalis (cardiacus)	Медиальная базальная ветвь, r. basalis medialis	Общая базальная вена, v. basalis communis (медиальная базальная сегментарная вена)
C_{VIII} (S_{VIII})	Передний базальный сегмент, segmentum basale anterius	Занимает переднебоковую часть доли, составляя частично ее нижнюю и боковую поверхности		$Б_{VIII}$ (B_{VIII})	Передний базальный сегментарный бронх, bronchus segmentalis basalis anterior	Передняя базальная ветвь, r. basalis anterior	Верхняя базальная вена, v. basalis superior (передняя базальная сегментарная вена)
C_{IX} (S_{IX})	Латеральный базальный сегмент, segmentum basale laterale	Занимает среднебоковую часть доли, принимает участие в образовании ее нижней и боковой поверхностей		$Б_{IX}$ (B_{IX})	Латеральный базальный сегментарный бронх, bronchus segmentalis basalis lateralis	Латеральная базальная ветвь, r. basalis lateralis	Нижняя базальная вена, v. basalis inferior (латеральная базальная сегментарная вена)
C_{X} (S_{X})	Задний базальный сегмент, segmentum basale posterius	Занимает заднемедиальную часть доли, образуя ее заднюю и медиальную поверхности		$Б_{X}$ (B_{X})	Задний базальный сегментарный бронх, bronchus segmentalis basalis posterior	Задняя базальная ветвь, r. basalis posterior	Нижняя базальная вена, v. basalis inferior (задняя базальная сегментарная вена)

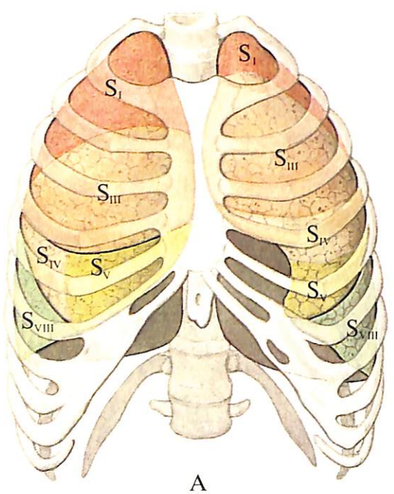

А

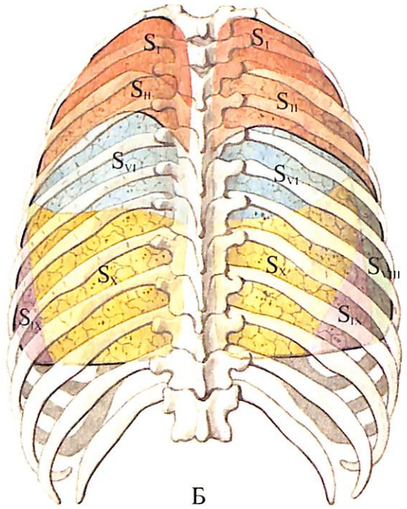

Б

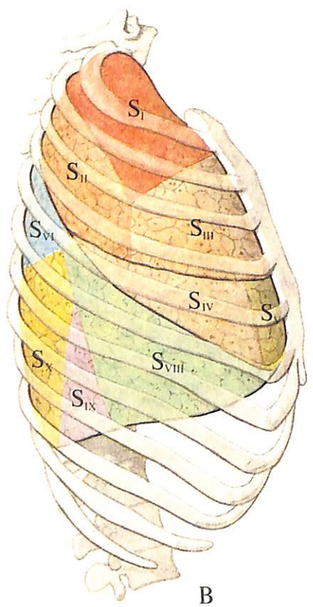

В

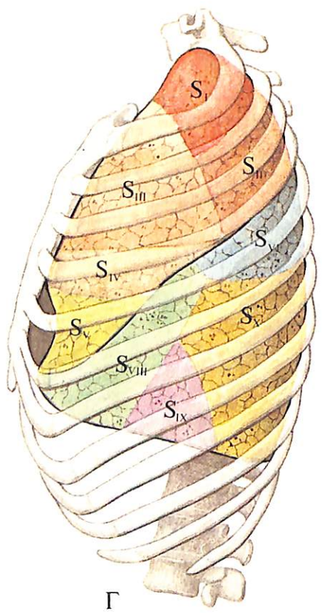

Г

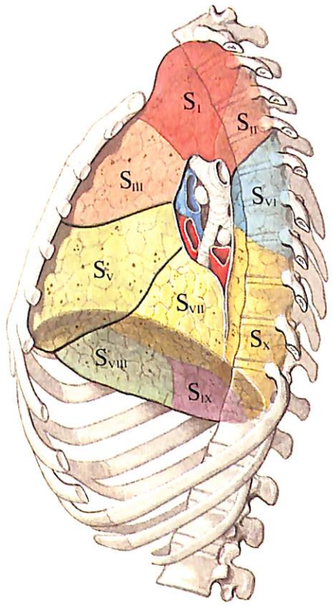

Д

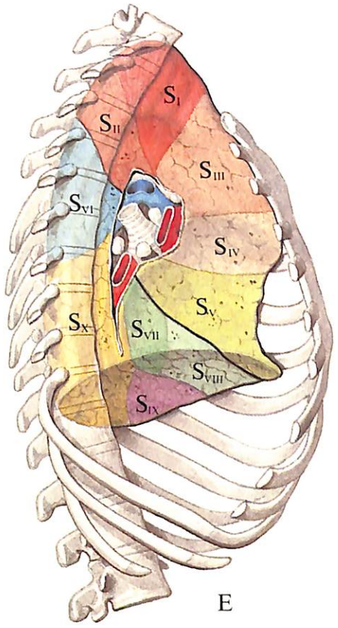

Е

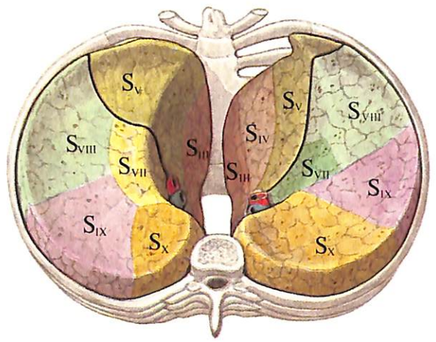

Ж

601. Бронхолегочные сегменты, segmenta bronchopulmonalia (схема).

А – вид спереди; Б – вид сзади; В – вид справа; Г – вид слева; Д – вид изнутри справа; Е – вид изнутри слева; Ж – вид снизу.
Правое легкое, верхняя доля:
S_I – segmentum apicale; S_{II} – segmentum posterius; S_{III} – segmentum anterius. Средняя доля: S_{IV} – segmentum laterale; S_V – segmentum mediale. Нижняя доля: S_{VI} – segmentum apicale; S_{VII} – segmentum basale mediale (cardiacum); S_{VIII} – segmentum basale anterius; S_{IX} – segmentum basale laterale; S_X – segmentum basale posterius.

Левое легкое, верхняя доля:
S_{I+II} – segmentum apicoposterius; S_{III} – segmentum anterius; S_{IV} – segmentum lingulare superius; S_V – segmentum lingulare inferius. Нижняя доля: S_{VI} – segmentum apicale; S_{VII} – segmentum basale mediale (cardiacum); S_{VIII} – segmentum basale anterius; S_{IX} – segmentum basale laterale; S_X – segmentum basale posterius.

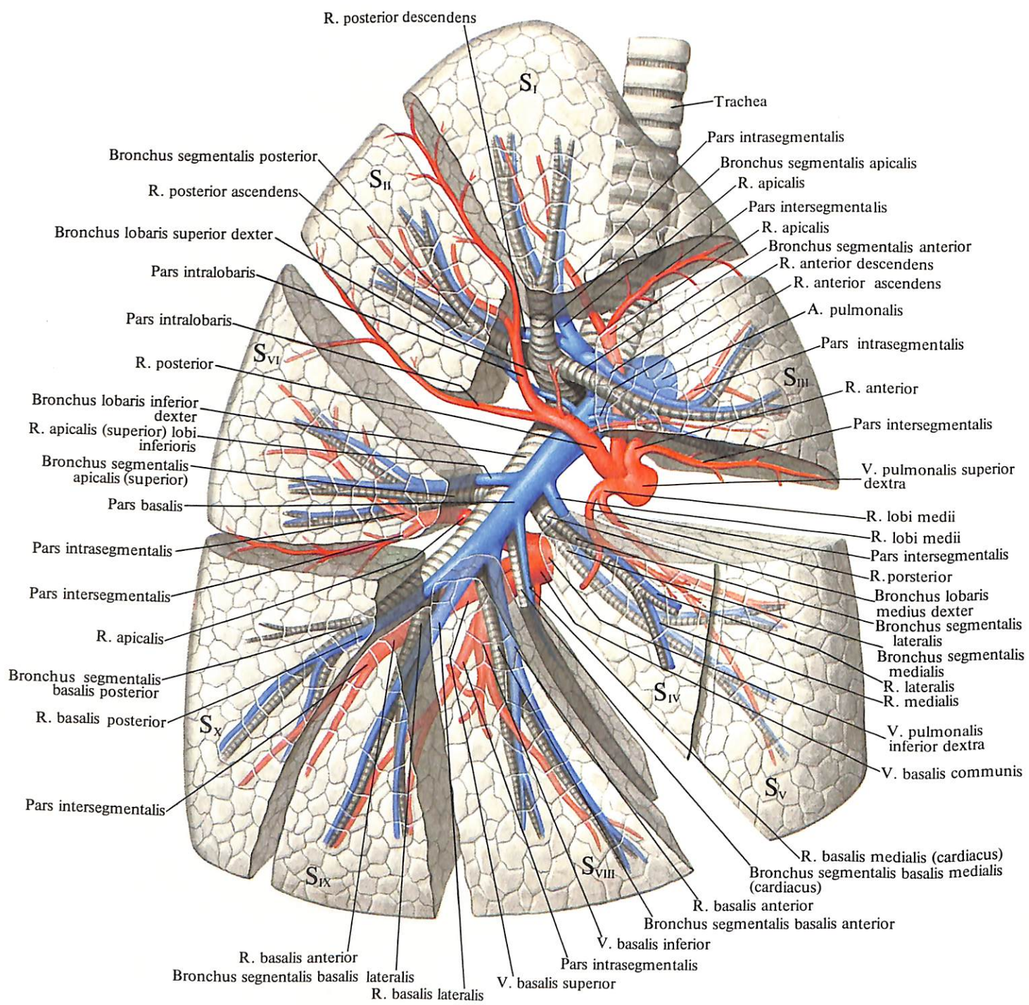

602. Бронхолегочные сегменты, долевые и сегментарные бронхи, легочные артерии и легочные вены правого легкого.

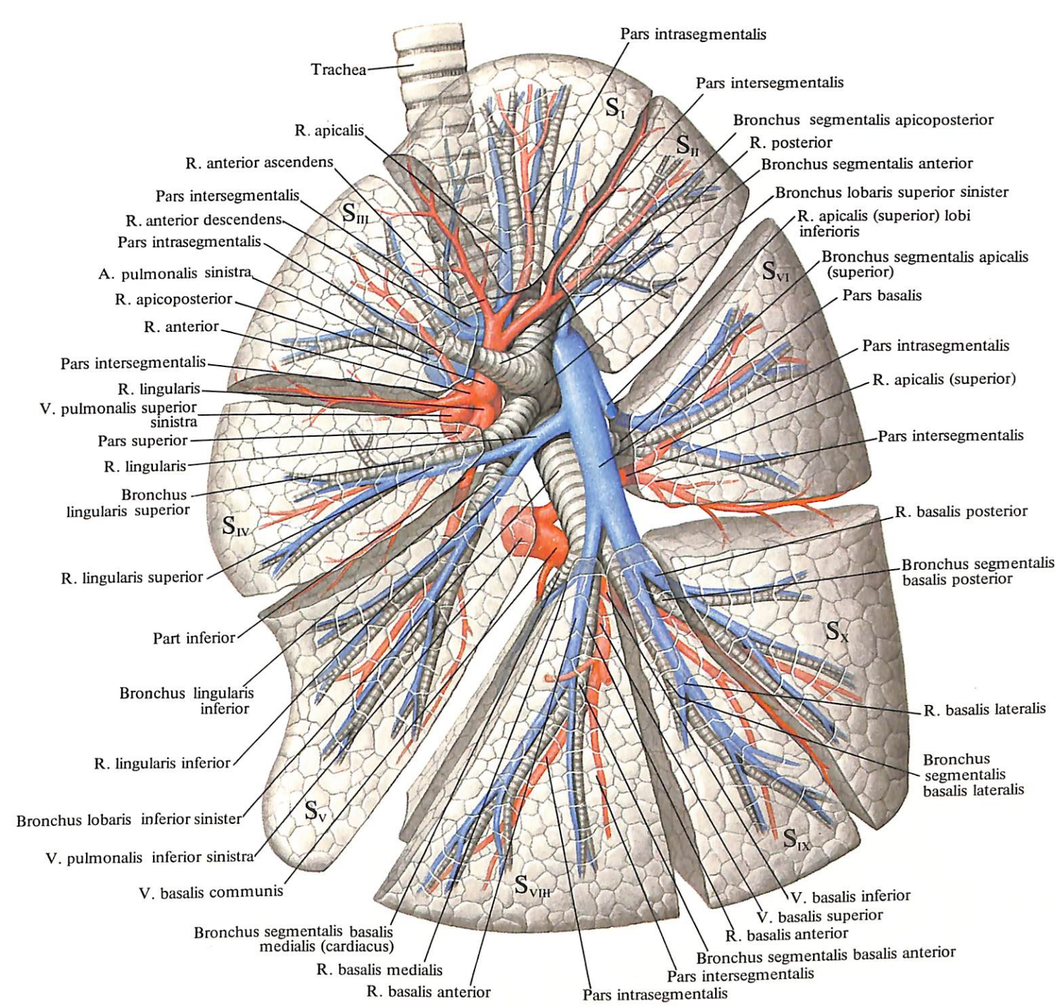

603. Бронхолегочные сегменты, долевые и сегментарные бронхи, легочные артерии и легочные вены левого легкого.

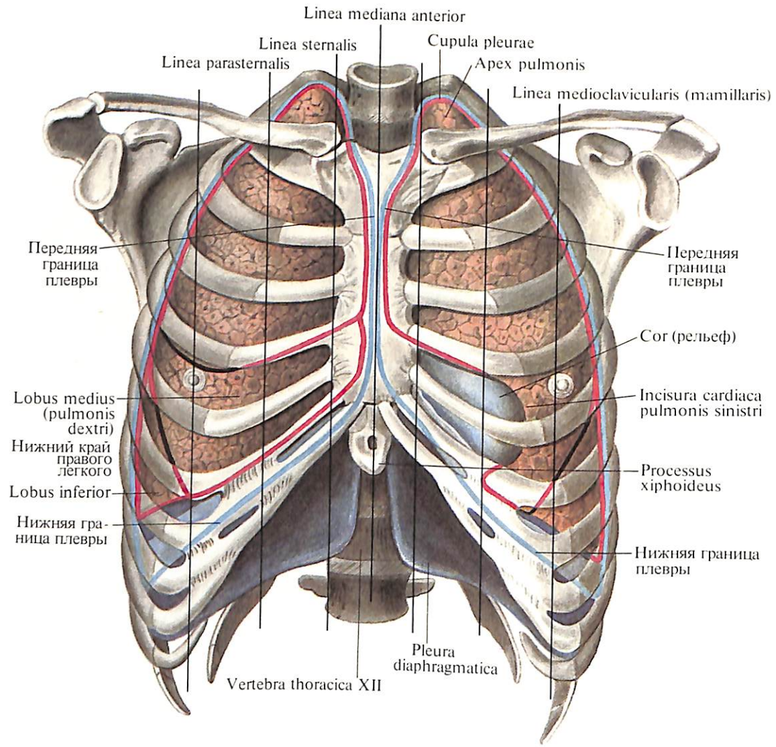

604. Границы долей легких и плевры; вид спереди (полусхематично).
(Проекция границ на скелет грудной клетки. Плевра синего цвета. Красная линия – границы долей легких, синяя линия – границы плевры.)

Сегменты отделены один от другого соединительнотканными перегородками и имеют формы неправильных конусов и пирамид, вершиной обращенных к воротам, а основанием – к поверхности легких. Согласно Международной анатомической номенклатуре, как правое, так и левое легкое разделены на 10 сегментов (см. табл. 1, 2). Бронхолегочный сегмент является не только морфологической, но и функциональной единицей легкого, так как многие патологические процессы в легких начинаются в пределах одного сегмента.

В **правом легком** различают десять *бронхолегочных сегментов, segmenta bronchopulmonalia.*

Верхняя доля правого легкого содержит три сегмента, к которым подходят сегментарные бронхи, отходящие от *правого верхнего долевого бронха, bronchus lobaris superior dexter,* разделяющегося на три сегментарных бронха:

1) *верхушечный сегмент* (C_I), *segmentum apicale* (S_I), занимает верхнемедиальный участок доли, заполняя купол плевры;

2) *задний сегмент* (C_{II}), *segmentum posterius* (S_{II}), занимает дорсальную часть верхней доли, прилегая к дорсолатеральной поверхности грудной клетки на уровне II–IV ребер;

3) *передний сегмент* (C_{III}), *segmentum anterius* (S_{III}), составляет часть вентральной поверхности верхней доли и прилежит основанием к передней стенке грудной клетки (между хрящами I и IV ребер).

Средняя доля правого легкого состоит из двух сегментов, к которым подходят сегментарные бронхи от *правого среднедолевого бронха, bronchus lobaris medius dexter,* берущего начало от передней поверхности главного бронха; направляясь кпереди, книзу и кнаружи, бронх разделяется на два сегментарных бронха:

1) *латеральный сегмент* (C_{IV}), *segmentum laterale* (S_{IV}), обращен основанием к переднелатеральной реберной поверхности (на уровне IV–VI ребер), а вершиной – кверху, кзади и медиально;

2) *медиальный сегмент* (C_V), *segmentum mediale* (S_V), составляет части реберной (на уровне IV–VI ребер), медиальной и диафрагмальной поверхностей средней доли.

Нижняя доля правого легкого состоит из пяти сегментов и вентилируется *правым нижним долевым бронхом, bronchus lobaris interior dexter,* который отдает на своем пути один сегментарный бронх и, достигая базальных отделов нижней доли, делится на четыре сегментарных бронха:

1) *верхушечный (верхний) сегмент* (C_{VI}), *segmentum apicale (superior)* (S_{VI}), занимает верхушку нижней доли и прилежит основанием к задней грудной стенке (на уровне V–VII ребер) и к позвоночнику;

2) *медиальный (сердечный) базальный сегмент* (C_{VII}), *segmentum basale mediale (cardiacum)* (S_{VII}), занимает нижнемедиальную часть нижней доли, выходя на ее медиальную и диафрагмальную поверхности;

3) *передний базальный сегмент* (C_{VIII}), *segmentum basale anterius* (S_{VIII}), занимает переднебоковую часть нижней доли, выходит на ее реберную (на уровне VI–VIII ребер) и диафрагмальную поверхности;

4) *латеральный базальный сегмент*

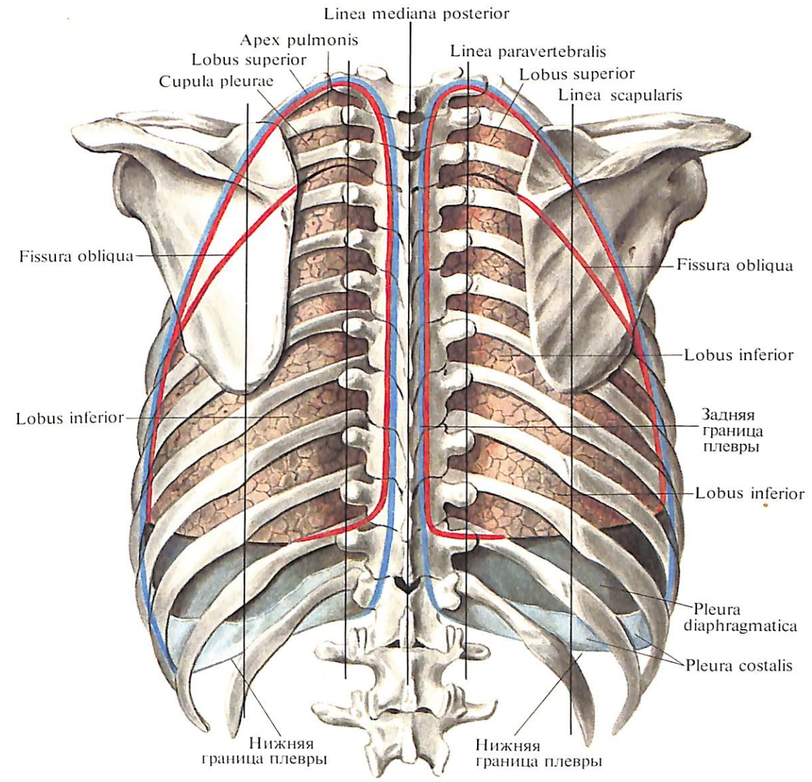

605. Границы долей легких и плевры; вид сзади (полусхематично).

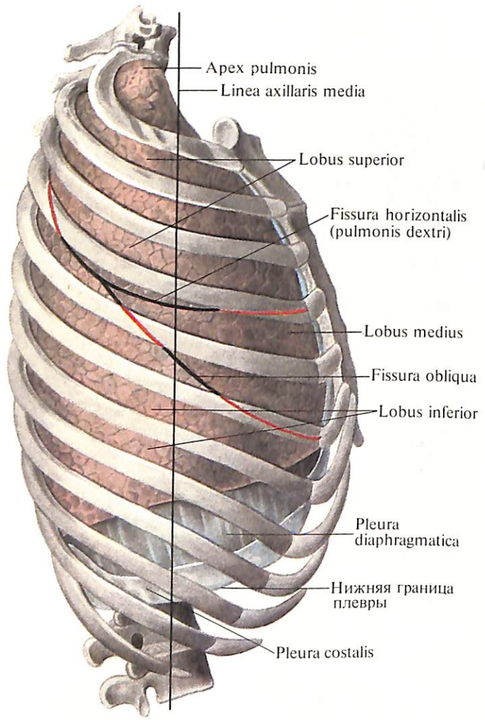

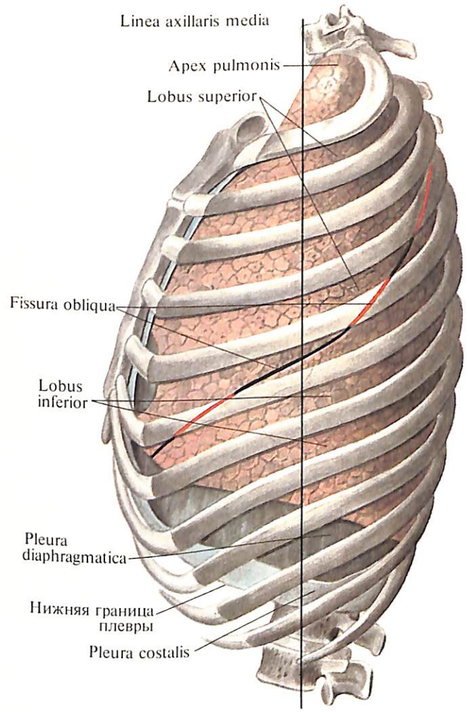

(C_{IX}), *segmentum basale laterale* (S_{IX}), занимает среднебоковую часть основания нижней доли, участвуя частично в образовании диафрагмальной и реберной (на уровне VII–IX ребер) ее поверхностей;

5) *задний базальный сегмент* (C_X), *segmentum basale posterius* (S_X), занимает часть основания нижней доли, имеет реберную (на уровне VIII–X ребер), диафрагмальную и медиальную поверхности.

В **левом легком** различают девять *бронхолегочных сегментов, segmenta bronchopulmonalia.*

Верхняя доля левого легкого содержит четыре сегмента, вентилируемых сегментарными бронхами от *левого верхнего долевого бронха, bronchus lobaris superior sinister,* который разделяется на две ветви – верхушечную и язычковую, благодаря чему некоторые авторы делят верхнюю долю на две соответствующие этим бронхам части:

606. Границы долей правого легкого и плевры; вид сбоку (полусхематично).

607. Границы долей левого легкого и плевры; вид сбоку (полусхематично).

1) *верхушечно-задний сегмент* (C_{I+II}), *segmentum apicoposterius* (S_{I+II}), по топографии приблизительно соответствует верхушечному и заднему сегментам верхней доли правого легкого;

2) *передний сегмент* (C_{III}), *segmentum anterius* (S_{III}), является самым крупным сегментом левого легкого, он занимает срединную часть верхней доли;

3) *верхний язычковый сегмент* (C_{IV}), *segmentum lingulare superius* (S_{IV}), занимает верхнюю часть язычка легкого и срединных отделов верхней доли;

4) *нижний язычковый сегмент* (C_V), *segmentum lingulare inferius* (S_V), занимает нижнепереднюю часть нижней доли.

Нижняя доля левого легкого состоит из пяти сегментов, к которым подходят сегментарные бронхи от *левого нижнего долевого бронха, bronchus lobaris inferior sinister,* который по своему направлению фактически является продолжением левого главного бронха:

1) *верхушечный (верхний) сегмент* (C_{VI}), *segmentum apicale (superius)* (S_{VI}), занимает верхушку нижней доли;

2) *медиальный (сердечный) безальный сегмент* (C_{VIII}), *segmentum basale mediale (cardiacum)* (S_{VIII}), занимает нижнемедиальную часть доли, соответствующей сердечному вдавлению;

3) *передний базальный сегмент* (C_{VIII}), *segmentum basale anterius* (S_{VIII}), занимает переднелатеральный участок основания нижней доли, составляя части реберной и диафрагмальной поверхностей;

4) *латеральный базальный сегмент* (C_{IX}), *segmentum basales laterale* (S_{IX}), занимает среднелатеральную часть основания нижней доли;

5) *задний базальный сегмент* (C_X), *segmentum basale posterius* (S_X), занимает заднебазальную часть основания нижней доли, являясь одним из самых крупных.

ГРАНИЦЫ ЛЕГКИХ

Верхушка легкого выстоит в области надключичной ямки на 2–3 см выше уровня ключицы, располагаясь здесь кнутри от лестничных мышц.

Передние границы обоих легких позади грудины образуют фигуру песочных часов. Края их наиболее сближены в области II–IV ребер. Здесь между легкими образуется узкий промежуток, вытянутый в вертикальном направлении, чаще несколько влево от срединной линии.

Выше II ребра границы обоих легких расходятся, образуя более широкий промежуток, занятый у детей вилочковой железой, а у взрослых – ее остатками. Ниже IV ребра границы легких также расходятся, главным образом за счет переднего края левого легкого (incisura cardiaca). В области этого промежутка к передней грудной стенке прилежит участок передней поверхности сердца.

Сзади легочные края отстоят один от другого на ширину тел позвонков. Границы верхушек и переднего края легких совпадают с границами плевры этих отделов (см. «Плевра»).

Нижняя граница правого легкого (см. рис. 604–606) определяется: по linea medioclavicularis (mamillaris) – на VI ребре (нижний край); по linea axillaris media – на VIII ребре; по linea scapularis – на X ребре; по linea paravertebralis – на уровне остистого отростка XI позвонка.

Нижняя граница левого легкого (см. рис. 604, 605, 607) спереди, на уровне IV ребра, идет горизонтально, а затем по linea medioclavicularis опускается вниз до VI ребра, откуда границы легких с обеих сторон примерно одинаковы.

ПЛЕВРА

Легкие покрыты ***плеврой,*** *pleura* (рис. 608; см. рис. 594, 595). Она, как и

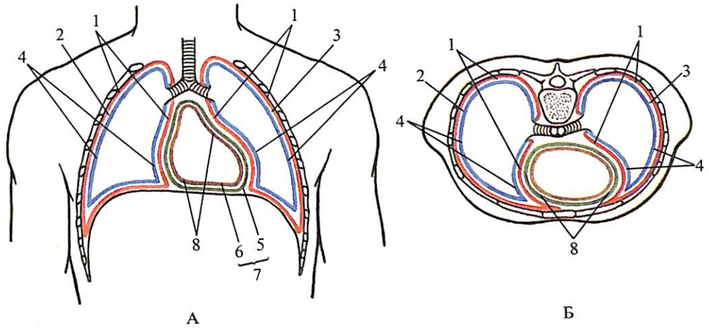

608. Плевральные и перикардиальная полости (схема).

А – фронтальный разрез; Б – горизонтальный разрез. 1 – pleura parietalis; 2 – cavitas pleuralis dextra; 3 – cavitas pleuralis sinistra; 4 – pleura visceralis (pulmonalis); 5 – lamina parietalis; 6 – lamina visceralis (epicardium); 7 – pericardium serosum; 8 – cavitas pericardialis.

брюшина, представляет собой гладкую блестящую *серозную оболочку, tunica serosa.* Различают *париетальную плевру, pleura parietalis,* и *висцеральную (легочную), pleura visceralis (pulmonalis),* между которыми образуется щель – *плевральная полость, cavitas pleuralis,* заполненная небольшим количеством плевральной жидкости.

Висцеральная (легочная) плевра непосредственно покрывает паренхиму легкого и, будучи с ним плотно сращена, заходит в глубину междолевых борозд.

Париетальная плевра сращена со стенками грудной полости и образует *реберную плевру, pleura costalis,* и *диафрагмальную плевру, pleura diaphragmatica,* а также ограничивающую с боков средостение *медиастинальную плевру, pleura mediastinalis* (см. рис. 594, 595). В области ворот легкого париетальная плевра переходит в легочную, покрывая переходной складкой корень легкого спереди и сзади.

Ниже корня легкого переходная складка плевры образует дупликатуру – *легочную связку, lig. pulmonale.*

В области верхушек легких париетальная плевра образует *купол плевры, cupula pleurae,* который в верхних отделах прилегает дорсально к головке I ребра, а переднебоковой поверхностью примыкает к лестничным мышцам.

Части плевральной полости в виде острого угла между двумя париетальными листками, переходящими с одной стенки на другую, называют *плевральными синусами, recessus pleurales* (см. рис. 594).

Различают следующие синусы:

1) *реберно-диафрагмальный синус, recessus costodiaphragmaticus,* располагается в месте перехода реберной плевры в диафрагмальную;

2) *реберно-медиастинальные синусы, recessus costomediastinales,* образуются на местах перехода реберной плевры в медиастинальную; передний синус – позади грудины, задний синус, менее выраженный, – впереди позвоночного столба;

3) *диафрагмомедиастинальный синус, recessus phrenicomediastinalis,* залегает в месте перехода медиастинальной плевры в диафрагмальную.

Нижние границы легких не совпадают с границами париетальной плевры (см. рис. 604–607).

Нижняя граница париетальной плевры проходит: по linea mediana anterior – на VI–VII ребре; по linea medioclavicularis (mamillaris) – на VII ребре (нижний край); по linea axillaris media – на X ребре; по linea scapularis – на XI–XII ребре; по linea paravertebralis – на XII ребре.

Таким образом, глубина реберно-диафрагмального синуса наибольшая по linea axillaris media.

609

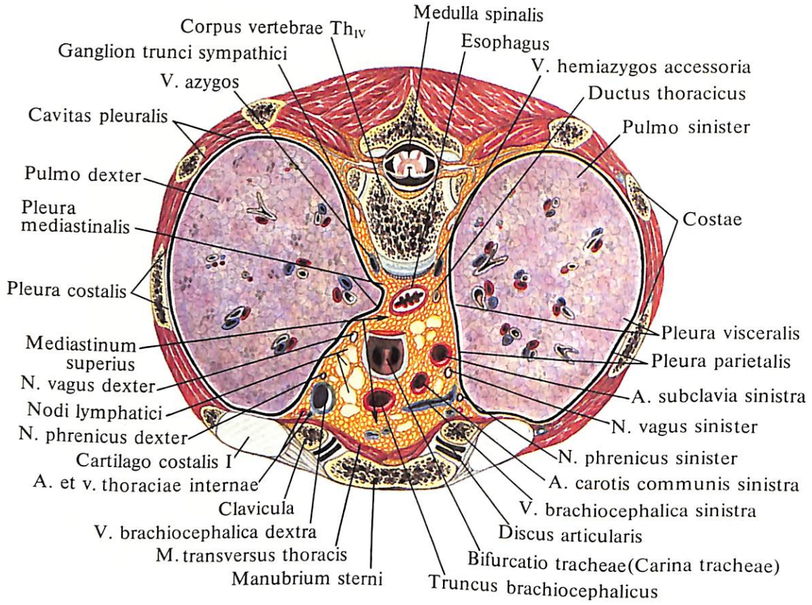

610

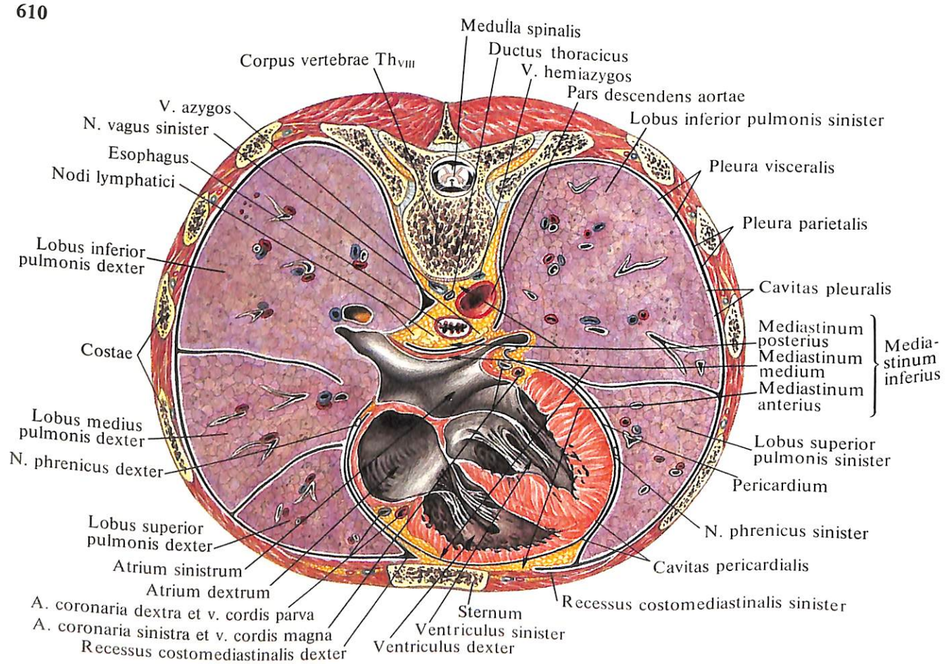

Передняя граница париетальной плевры обоих легких проходит от грудино-ключичных суставов вниз позади рукоятки и тела грудины до нижнего края грудинных концов IV ребер. Здесь передний край плевры правого легкого продолжается вниз до пересечения VI ребра с linea mediana anterior, а левого легкого на уровне IV ребра поворачивает влево и, описывая дугу сердечной вырезки, следует книзу до места пересечения VII ребра с linea medioclavicularis.

На своем пути передние края париетальной плевры обоих легких расходятся в верхнем и нижнем отделах и образуют позади рукоятки грудины треугольное пространство, в котором залегает вилочковая железа, а в нижнем отделе – треугольную щель, ограниченную сзади перикардом.

СРЕДОСТЕНИЕ

Области грудной полости, содержащие правое и левое легкое, окруженные плевральными полостями, называются *плевролегочными областями, regiones pleuropulmonales.* Париетальная плевра срастается с *внутригрудной фасцией, fascia endothoracica.* Ее участок на уровне реберной плевры представляет собой *надплевральную мембрану, membrana suprapleuralis,* а часть внутригрудной фасции на уровне диафрагмальной плевры называется *диафрагмоплевральной фасцией, fascia phrenicopleuralis.*

Остающееся между обоими плевральными мешками пространство, содержащее целый комплекс органов и ограниченное спереди грудиной, сзади – позвоночным столбом, снизу – сухожильной частью диафрагмы, а вверху обращенное к верхней апертуре грудной клетки, называется ***средостением,*** *mediastinum.*

Верхнее средостение, mediastinum superius (рис. 609, 610; см. рис. 594, 595), ограничено спереди рукояткой грудины, сзади – позвоночным столбом (достигая уровня Th$_{V}$), а по сторонам – верхними участками медиастинальной плевры, до уровня деления трахеи на главные бронхи. Оно содержит ряд органов, крупных сосудов и нервов. Так, здесь залегают нижние ⅔ трахеи, верхняя половина грудной части пищевода, часть тимуса (у детей) или замещающая его ткань, дуга аорты, обе плечеголовные вены и большая часть верхней полой вены, верхняя половина грудного лимфатического протока, лимфатические узлы, часть блуждающего и диафрагмального нервов, симпатические стволы.

611

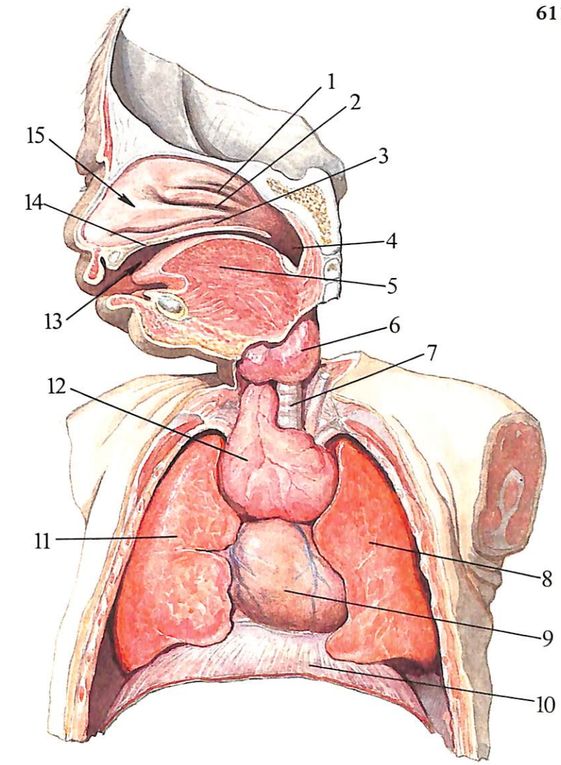

609. Горизонтальный распил грудной полости на уровне III грудного позвонка (полусхематично).

610. Горизонтальный распил грудной полости на уровне VIII грудного позвонка (полусхематично).

611. Дыхательная система плода 7 мес.

(Сагиттальный распил головы, вскрыта грудная полость.)

1 – meatus nasi superior; 2 – meatus nasi medius; 3 – meatus nasi inferior; 4 – pharinx; 5 – lingua; 6 – glandula thyroidea; 7 – trachea; 8 – pulmo sinister; 9 – cor; 10 – diaphragma; 11 – pulmo dexter; 12 – thymus; 13 – cavitas oris; 14 – palatum; 15 – cavitas nasi.

Нижнее средостение, mediastinum inferius, начинается ниже горизонтальной плоскости, проведенной на уровне бифуркации трахеи. Ее передней стенкой является тело грудины, задней – позвоночный столб, боковыми – медиастинальная плевра ниже уровня отхождения от трахеи главных бронхов, а нижней – сухожильная часть диафрагмы. Оно делится на переднее, среднее и заднее средостения.

Переднее средостение, *mediastinum anterius,* расположено между грудиной и передней поверхностью перикарда. Оно имеет вид узкой щели,

приближающейся по форме к равнобедренному треугольнику, основание которого направлено книзу. В переднем средостении залегают одиночные передние средостенные, окологрудинные и предперикардиальные лимфатические узлы, а также ветви внутренних грудных артерий и вен.

Среднее средостение, *mediastinum medium,* занимает основную часть нижнего средостения. Оно содержит сердце, окруженное перикардом, легочный ствол, легочные вены, бифуркацию трахеи с главными бронхами, нижнюю половину диафрагмального нерва и латеральные перикардиальные лимфатические узлы.

Заднее средостение, *mediastinum posterius,* ограничено спереди перикардом и задней поверхностью бифуркации трахеи и главных бронхов, сзади – позвоночным столбом (Th_V–Th_{XII}) и по сторонам – позвоночной частью медиастинальной плевры. В нем располагаются нижняя половина грудной части пищевода, грудная часть аорты, нижняя полая вена, непарная и полунепарная вены, нижняя часть грудного лимфатического протока, блуждающие нервы и лимфатические узлы (межреберные, задние средостенные, верхние диафрагмальные, предпозвоночные, нижние трахеобронхиальные и др.), нижняя часть грудных отделов симпатических стволов.

РАЗВИТИЕ И ВОЗРАСТНЫЕ ОСОБЕННОСТИ ДЫХАТЕЛЬНОЙ СИСТЕМЫ

Органы дыхания на 3-й неделе внутриутробной жизни представляют собой небольшое выпячивание вентральной стенки глоточной кишки, которое затем (4-я неделя) делится на два каудально растущих мешковидной формы выпячивания – бронхолегочные почки. Последние на протяжении 2 мес развиваются в бронхи и легкие, а непарное первичное выпячивание образует гортань и трахею.

Полость носа, ее преддверие и обонятельная область развиваются из обонятельных, носовых ямок; остальная часть полости образуется из первичной полости рта после того, как небные отростки разделят первичную полость рта на собственно ротовую полость и носовую полость. У новорожденного (рис. 611) полость носа очень узкая, дно полости расположено немного ниже линии, проведенной через оба подглазничных отверстия. Нижний носовой ход почти не развит, слабо развит верхний, наибольший из них средний; полное формирование всех носовых ходов происходит к 14–15 годам. Околоносовые пазухи находятся в зачаточном состоянии. Ячейки решетчатой кости формируются к началу 2-го года жизни; лобная и клиновидная пазухи у новорожденного отсутствуют, они появляются в конце 1-го – начале 2-го года; пазуха верхней челюсти существует, но развита слабо, и только к 9 годам она развита настолько, что ее дно лежит на уровне дна полости носа.

Гортань у новорожденного воронкообразная, длиной до 1,53 см, сагиттальный размер меньше фронтального, располагается почти на три позвонка краниальнее, чем у взрослого; с возрастом она опускается и к 13–14 годам занимает положение, как у взрослого. Трахея у новорожденного длиной до 50 мм, по форме приближается к конической, располагается несколько справа от срединной плоскости, достигает краниально нижнего края IV шейного позвонка, каудально заканчиваясь бифуркацией, расположенной на уровне III–IV грудных позвонков; в 13 лет этот уровень соответствует нижнему краю VI грудного позвонка. Просвет трахеи непостоянен; у новорожденного несколько уплощен, в дальнейшем имеет поперечно-овальную форму и у взрослого – округлую. У новорожденного с еще не вполне развитыми хрящами задняя стенка, лишенная хрящей, составляет значительно большую часть, чем у взрослого. Длина правого главного бронха новорожденного 1,17 см, левого – 1,6 см, окружность – соответственно 1,4 см и 1,2 см; в дальнейшем, к 15–16 годам, длина правого легкого составляет 3,28 см, левого – 3,05 см, а окружность соответственно 3,6 и 3,16 см.

Легкие у новорожденного после первых дыхательных движений в сравнении с легкими недышавшего новорожденного значительно больше по размерам. Они более удлинены, полностью заполняют (вместе с сердцем и вилочковой железой) полость грудной клетки. Их нижняя граница сзади на уровне X и XI ребер, по средней подмышечной линии их нижняя граница проходит на уровне VIII ребра; верхушки легких лежат на уровне I ребра. С возрастом верхушки, как и все органы грудной полости, опускаются. Только в начале 2-го года жизни соотношения размеров долей и легких в целом становятся такими же, как у взрослого. Рост бронхиального и альвеолярного дерева (увеличение количества порядков бронхов и бронхиол) продолжается до 7 лет.

МОЧЕПОЛОВОЙ АППАРАТ

Мочевые органы
174
Почки
174
Мочеточники
185
Мочевой пузырь
185
Мочеиспускательный канал
188
Половая система
189
Мужские половые органы
189
Женские половые органы
205
Развитие и возрастные особенности органов мочеполового аппарата
217
Промежность
220
Диафрагма таза
220
Мочеполовая диафрагма
224
Молочная железа
229

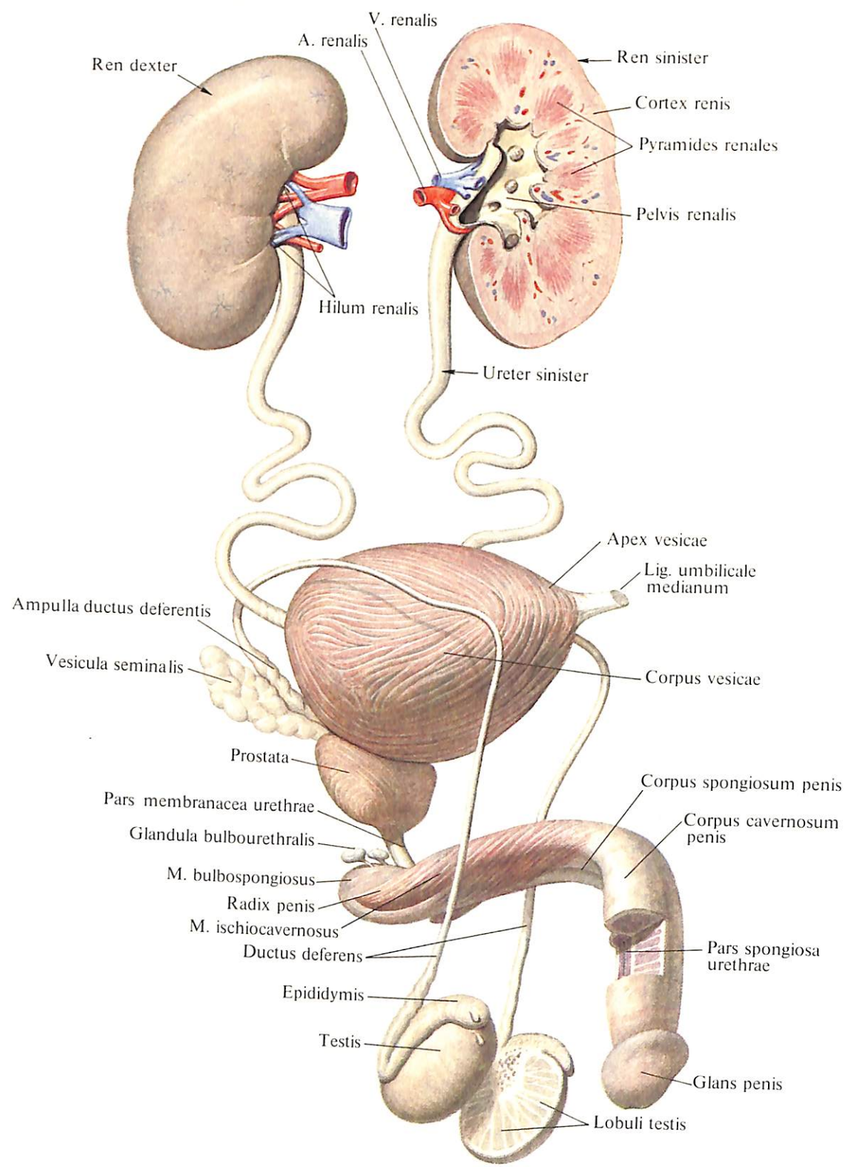

612. Мочеполовой аппарат мужчины (полусхематично).

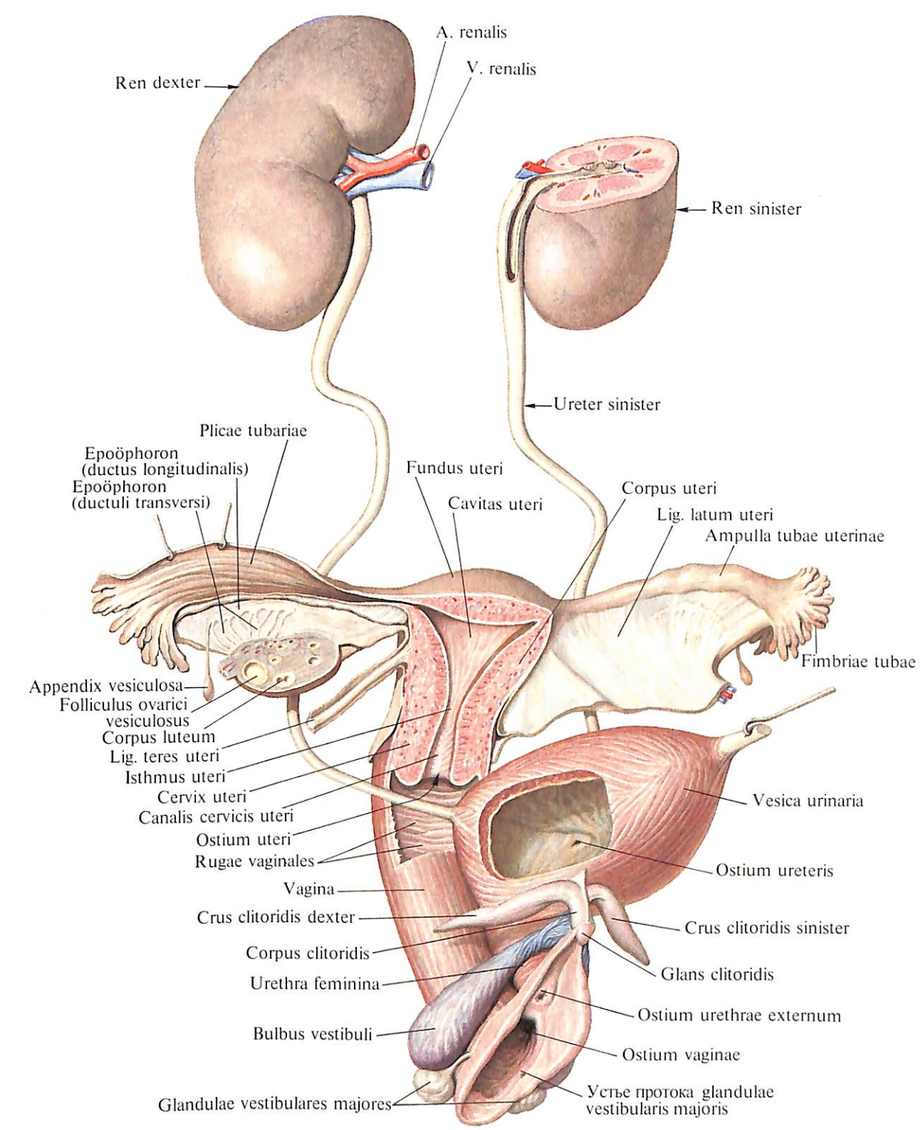

613. Мочеполовой аппарат женщины (полусхематично).
(Передний листок правой широкой связки матки удален.)

Мочеполовой аппарат, *apparatus urogenitalis* (рис. 612, 613), включает две системы органов: *мочевые органы,* которые обеспечивают образование и выведение из организма мочи, и *половые органы,* осуществляющие функцию размножения.

Органы этих систем имеют общее происхождение, близки топографически, но различны по функциям.

МОЧЕВЫЕ ОРГАНЫ

Мочевые органы, *organa urinaria* (рис. 614–628), являются частью общей системы выделения, участвуют в поддержании постоянства внутренней среды организма.

К мочевым органам относятся *почки, renes, мочеточники, ureteres, мочевой пузырь, vesica urinaria,* и *мочеиспускательный канал, uretra.*

Важнейший орган мочевой системы – почка, является сложной трубчатой железой, специализирующейся на удалении из крови избытков воды и продуктов тканевого метаболизма. Почки выделяют *мочу, urina,* содержащую мочевину, мочевую кислоту, соли и другие соединения, избыточное накопление которых в организме нарушает его жизнедеятельность.

Отток мочи из почек осуществляется по системе мочевых путей. В связи с периодичностью мочеиспускания по ходу мочевых путей имеется резервуар для сбора мочи – мочевой пузырь.

ПОЧКИ

Почка, *ren,* – парный бобовидный орган (см. рис. 612–628). Почки располагаются в полости живота, в поясничной области, по обе стороны от позвоночника. Каждая почка достигает в длину 10–12 см, в ширину 5–6 см, толщина ее около 4 см. Масса одной почки 120–200 г. Левая почка несколько длиннее правой, иногда имеет большую массу. Цвет почек чаще темно-коричневый.

В почке различают переднюю и заднюю поверхности, латеральный и медиальный края, верхний и нижний концы.

Передняя поверхность, facies anterior (см. рис. 619, 621), выпуклая и обращена несколько латерально. Верхние ⅔ правой почки прилегают к печени, а верхняя треть левой почки – к желудку. *Задняя поверхность, facies posterior* (см. рис. 620–622), уплощена. Боковой участок каждой почки прилежит к квадратной мышце поясницы. *Латеральный край, margo lateralis,* выпуклый и обращен несколько к задней стенке живота; *медиальный край, margo medialis,* вогнут и обращен вниз, медиально и вперед.

На середине медиального края почки имеется углубление – *почечные ворота, hilum renalis,* которое переходит в *почечную пазуху, sinus renalis* (см. рис. 622, 623, 626). Ворота почки ограничены двумя выступами медиального края, из которых больше выступает задний. В результате этого задняя поверхность почки шире передней, а почечная пазуха больше обращена кпереди.

В почечной пазухе расположены *почечная лоханка, pelvis renalis, почечные чашки, calices renales,* ветви почечных сосудов и нервов, лимфатические узлы и жировая клетчатка. Взаиморасположение вступающих в ворота перечисленных образований таково, что вены залегают впереди, артерии и нервы – позади вен, а почечная лоханка и мочеточник – кзади от артерий.

Верхний конец, extremitas superior, почки шире, чем *нижний, extremitas inferior.* На верхних концах расположены *надпочечники, glandulae suprarenales.* Эти концы ближе к срединной плоскости тела, чем нижние; последние более отклонены от позвоночного столба.

Почки покрыты плотной *фиброзной капсулой, capsula fibrosa,* которая состоит из наружного соединительнотканного слоя и внутреннего гладкомышечного; волокна гладких мышц проникают в ткань почки. Капсула слабо сращена с веществом здоровой почки, и если сделать на ней надрез, то ее легко удалить.

Каждую почку окружает жировая капсула (см. рис. 616), а снаружи – почечная фасция. *Жировая капсула, capsula adiposa,* непосредственно окутывает почку, покрывая более толстым слоем заднюю ее поверхность; через почечные ворота она проникает в почечную пазуху.

Почечная фасция, fascia renalis, представляет часть забрюшинной фасции, у латерального края почки делится на две пластинки: переднюю, или предпочечную, и заднюю, или позадипочечную, пластинки, охватывающие почку вместе с жировой капсулой, а также расположенный на верхнем конце почки надпочечник, почечные сосуды и нервы. Медиальнее почки задний листок фасции простирается по поверхности тел позвонков; передний листок переходит впереди крупных сосудов полости живота: нижней полой вены и брюшной аорты – в переднюю пластинку почечной фасции противоположной стороны. По направлению к верхнему концу почки обе пластинки почечной фасции сливаются; книзу они не соединяются и переходят в подбрюшинную клетчатку подвздошной ямки. Жировую капсулу пронизывают соединительнотканные тяжи, идущие от почечной фасции к фиброзной капсуле почки.

На передней поверхности почечной фасции располагается *околопочечное жировое тело, corpus adiposum pararenale.*

На разрезе почки (см. рис. 624, 626) видно, что она состоит из мозгового и коркового вещества, различающихся по плотности и цвету: мозговое вещество плотнее, голубовато-красного цвета, корковое – желтовато-красного; эти различия зависят от неодинакового кровенаполнения. Мозговое вещество занимает центральную часть органа, корковое – его периферию.

Мозговое вещество, medulla renalis (см. рис. 626), не представляет собой сплошной массы, а состоит из конусовидных образований – *почечных пирамид, pyramides renales,* число которых достигает 15–20 и более. *Основание* каждой *пирамиды, basis pyramidis,* обращено к наружной поверхности почки, вершина направлена в сторону пазухи.

Корковое вещество, cortex renais, имеет толщину 5–7 мм, оно как бы окаймляет выпуклое основание пирамид и дает между ними отростки, направленные к центру почки, – *почечные столбы, columnae renales* (см. рис. 626). Корковое вещество состоит из двух частей: *лучистой части, pars radiata,* и *свернутой части, pars convoluta.* Лучистая часть является продолжением мозгового вещества от основания каждой почечной пирамиды. Сверну-

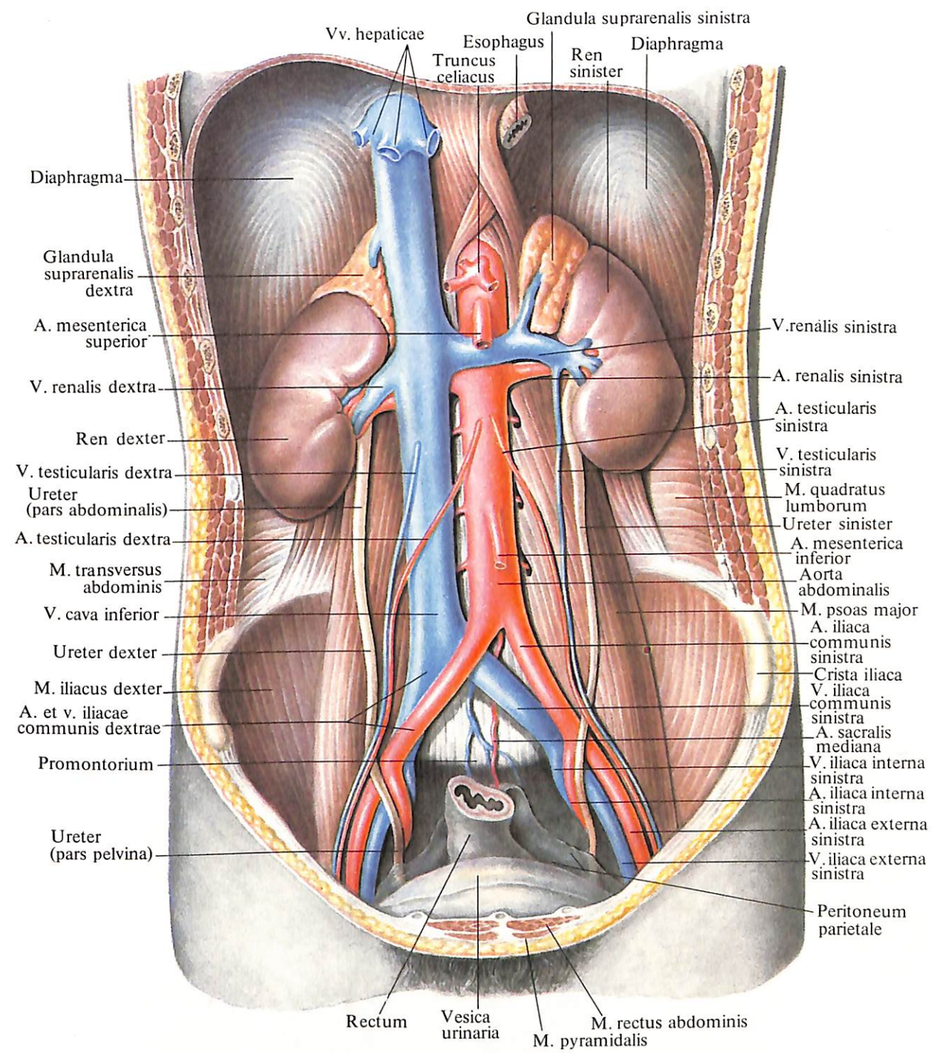

614. Мочевые органы, organa urinaria; вид спереди.
(Париетальная брюшина удалена.)

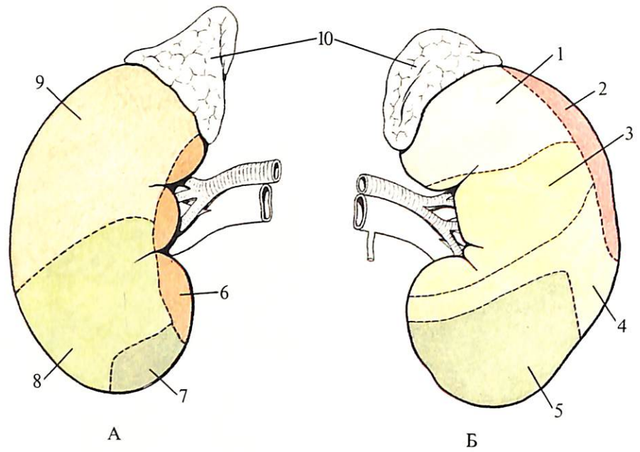

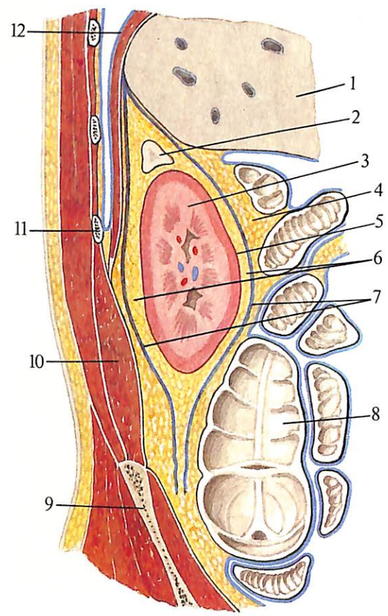

615. Области соприкосновения почек со смежными органами; вид спереди.

А – правая почка; Б – левая почка; 1 – с желудком; 2 – с селезенкой; 3 – с поджелудочной железой; 4, 8 – с ободочной кишкой; 5, 7 – с тощей кишкой; 6 – с двенадцатиперстной кишкой; 9 – с печенью; 10 – с надпочечниками.

616. Топография капсул и фасции почки (схема).

1 – hepar; 2 – glandula suprarenalis; 3 – ren; 4 – corpus adiposum pararenale; 5 – capsula fibrosa; 6 – capsula adiposa; 7 – fascia renalis; 8 – colon ascendens; 9 – os ilii; 10 – m. quadratus lumborum; 11 – costa XI; 12 – diaphragma.

617. Почечная лоханка, мочеточник (правые) и мочевой пузырь; рентгенограмма.

1 – X ребро; 2 – XI ребро; 3 – XII ребро; 4 – I поясничный позвонок; 5 – большая поясничная мышца; 6 – подвздошная кость; 7 – мочевой пузырь; 8 – лобковая кость; 9 – запирательное отверстие; 10 – мочеточник; 11 – почечная лоханка; 12 – почечные чашки; 13 – зонд введен через мочеиспускательный канал и мочевой пузырь в отверстие мочеточника для заполнения контрастным веществом почечных чашек, лоханки и мочеточника.

618. Коррозионный препарат малых и больших почечных чашек, почечных лоханок, мочеточников и мочевого пузыря (препарат М. Бурых).

1 – calices renales minores; 2 – calices renales majores; 3 – pelvis renalis; 4 – ureteris; 5 – vesica urinaria.

тая часть – это участок корковой дольки, состоящий из почечных телец и проксимальных и дистальных канальцев нефрона, залегающих между лучистыми частями. В эмбриональном периоде и в раннем детском возрасте хорошо заметны пирамиды с окружающим их корковым веществом, так называемые *почечные доли, lobi renales.* В указанные периоды почка выглядит дольчатой. С возрастом границы между дольками постепенно сглаживаются, а в корковом веществе остаются признаки дольчатости в виде *корковых долек, lobuli corticales.*

Верхушки пирамид, сливаясь по 2–3 (иногда до 6), образуют выступающие в почечную пазуху *почечные сосочки, papillae renales.* На вершине сосочка находятся *сосочковые отверстия, foramina papillaria,* от 10 до 55, образующих *решетчатое поле, area cribrosa,* сосочка. Почечные сосочки охвачены воронкообразными *малыми почечными чашками, calices renales minores,* число которых в среднем достигает 8–9; иногда одна малая чашка охватывает 2 и даже 3 сосочка. Несколько малых почечных чашек соединяются в *большую почечную чашку, calix renalis major*; их 2–4, они представляют собой по существу мочевые протоки, соединяющие отдельные группы малых почечных чашек с почечной лоханкой (см. рис. 625).

Почечная лоханка, pelvis renalis (см. рис. 624, 626), имеет форму суженной в переднезаднем направлении воронки; ее широкая часть заложена в пазухе, а суженная выступает наружу в области ворот почки и переходит в мочеточник. Полости малых и больших чашек выстланы слизистой оболочкой, которая непосредственно переходит в слизистую оболочку лоханки, а последняя – в слизистую оболочку мочеточника.

Функционально наиболее важной частью почечной ткани являются эпителиальные трубочки – мочевые *почеч-*

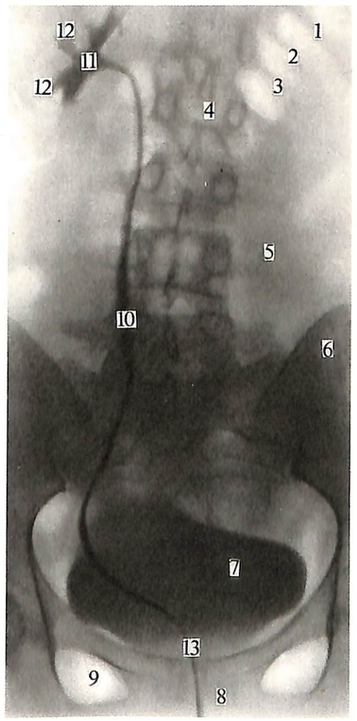

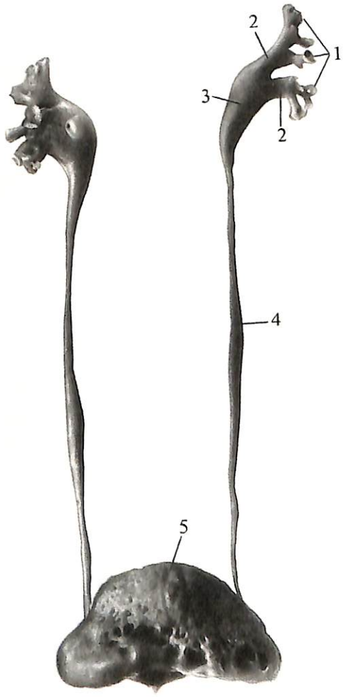

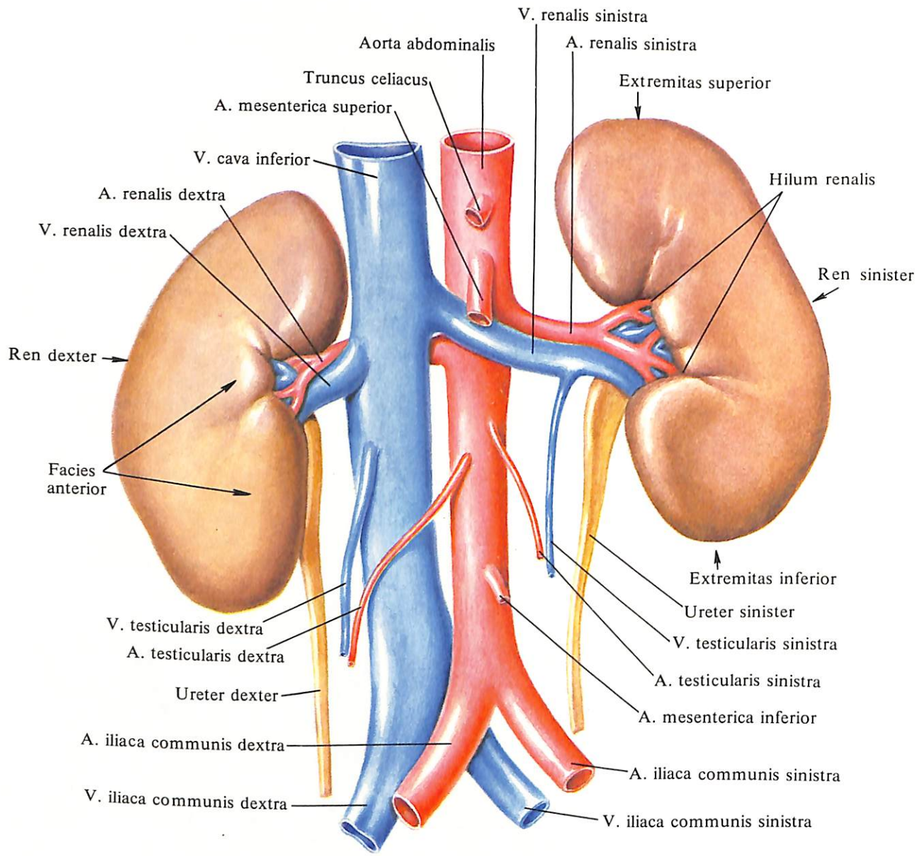

619. Почки, renes; вид спереди.

ные канальцы, tubuli renales (см. рис. 627). Они принимают участие в образовании структурно-функциональной единицы почки – *нефрона, nephronum,* состоящего из почечного тельца и системы канальцев нефрона. *Почечное тельце, corpusculum renale,* состоит из сосудистого клубочка – *клубочка почечного тельца, glomerulus corpusculi renalis,* и двухслойной *капсулы клубочка, capsula glomeruli.*

Отходящий от капсулы клубочка почечный (мочевой) каналец в корковом веществе почки является *проксимальной частью канальца нефрона, pars proximalis tubuli nephroni,* переходящую в *петлю нефрона, ansa nephroni.* Петля нефрона залегает в мозговом веществе почки. В ней выделяют *нисходящую часть, pars descendens ansae,* и *восходящую часть, pars ascendens ansae,* переходящую в *дистальный прямой каналец нефрона, pars distalis tubuli nephroni,* и затем в *собирательные почечные трубочки, tubuli renales colligentes.* По несколько собирательных трубочек впадают в *сосочковые протоки, ductus papillaris.* Последние заканчиваются *сосочковыми отверстиями, foramina papillaria,* на *решетчатом поле, area cribrosa,* *почечного сосочка, papilla renalis,* на вершине *почечной пирамиды, pyramis renalis.*

Кровеносные сосуды особенно тесно связаны с системой почечных канальцев. Ветви *почечной артерии, a. renalis,* проникая из *почечной пазухи, sinus renalis,* в почечное вещество, располага-

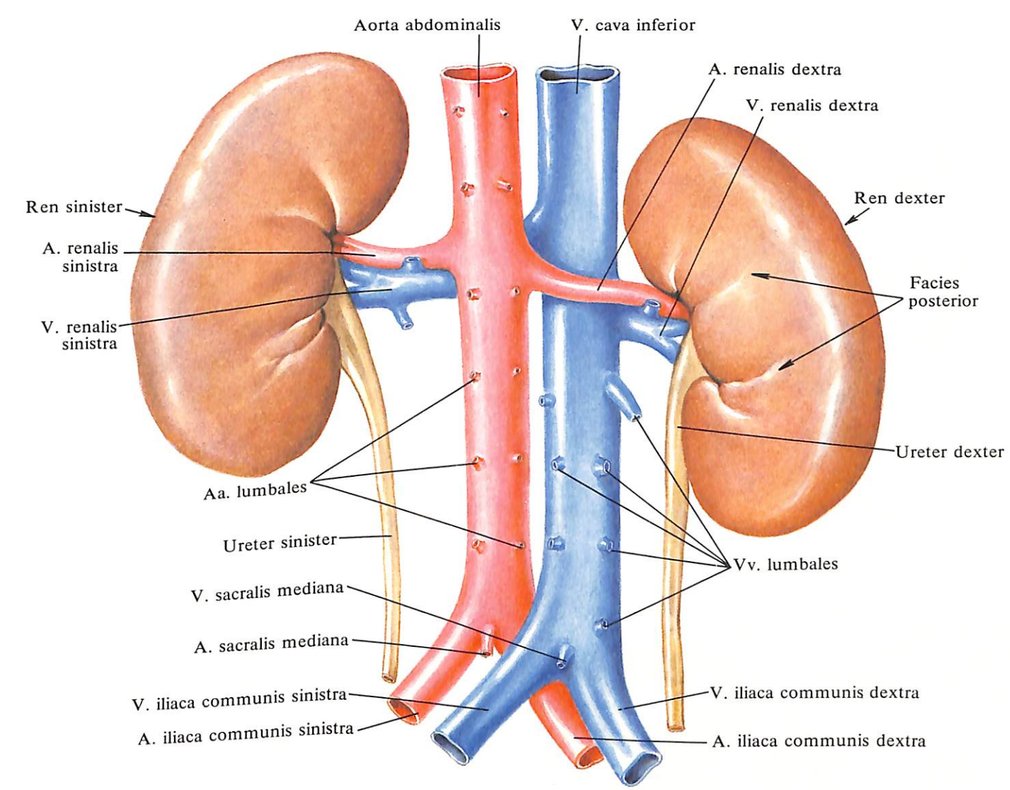

620. Почки, renes; вид сзади.

ются радиально между пирамидами в виде *междолевых артерий почки, aa. interlobares renis.*

Приближаясь к границе коркового и мозгового вещества, каждая междолевая артерия делится на две *дуговые артерии, aa. arcuatae,* вступающие в соседние доли и располагающиеся здесь над основанием пирамиды. Они посылают в мозговое вещество *прямые артериолы, arteriolae rectae,* и в корковое вещество – *междольковые артерии, aa. interlobulares,* заканчивающиеся в фиброзной капсуле *капсулярными ветвями, rr. capsulares.*

От междольковых артерий отходят *приносящие клубочковые артериолы (приносящие сосуды), arteriola glomerularis afferens (vas afferens),* которые распадаются на *клубочковую капиллярную сеть, rete capillare glomerulare,* окруженную капсулой. Капиллярная сеть является только артериальной (по типу *чудесной сети, rete mirabile*), и выходящий из клубочковой сети *клубочковый кровеносный капилляр, vas haemocapillare glomerulare,* переходит в *выносящую клубочковую артериолу (выносящий сосуд), arteriola glomerularis efferens (vas efferens),* находящуюся уже за пределами капсулы. Этот капилляр вторично распадается на сеть капилляров, оплетающую мочевые канальцы и дающую начало венозной системе.

Из мозгового вещества кровь собирают *прямые венулы, venulae rectae,* впадающие в *дуговые вены, vv. arcuatae.* В корковом веществе соответственно

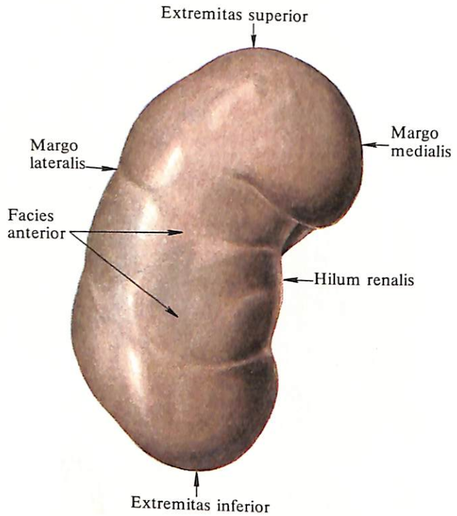

621. Почка, ren, правая; вид спереди.

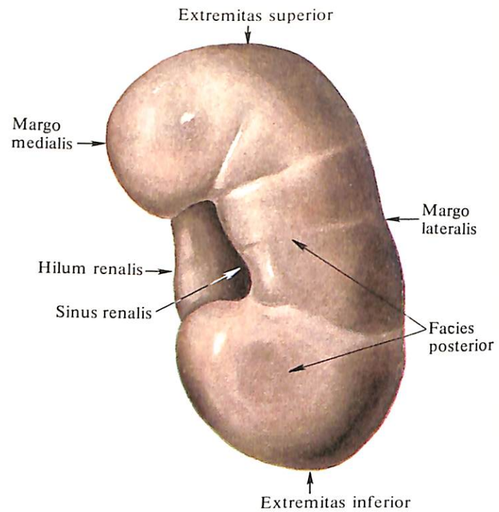

622. Почка, ren, правая; вид сзади.

(Вход в почечную пазуху, sinus renalis.)

ходу междольковых артерий имеются *междольковые вены, vv. interlobulares.* Последние формируются из мелких сосудов поверхностного слоя коркового вещества, так называемых *звездчатых вен, vv. stellatae,* а в дальнейшем принимают вены из вторичной капиллярной сети, оплетающей почечные канальцы. Вливаются междольковые вены в дуговые вены. Дуговые вены двух соседних долей, сливаясь, образуют *междолевые вены, vv. interlobares,* которые следуют через почечные столбы вместе с междолевыми артериями. В окружности почечных сосочков междолевые вены выходят из паренхимы почки в почечную пазуху, где, сливаясь между собой, формируют почечную вену, v. renalis, которая впадает в нижнюю полую вену, v. cava inferior.

В каждой почке соответственно делению артерии различают почечные сегменты, *segmenta renalia* (см. рис. 628): *верхний сегмент, segmentum superius,* соответствует медиальному краю и частично передней поверхности верхнего конца почки; *верхний передний сегмент, segmentum anterius superius,* включает переднюю поверхность верхнего конца, верхнего отдела средней части почки, латеральный край и частично заднюю поверхность; *нижний передний сегмент, segmentum anterius inferius,* лежит, как верхний передний сегмент, впереди почечной лоханки, выходя на переднюю поверхность почки в нижнем отделе ее средней части и частично на заднюю поверхность; *нижний сегмент, segmentum inferius,* занимает нижний конец почки; *задний сегмент, segmentum posterius,* лежит позади почечной лоханки и соответствует задней поверхности почки между верхним сегментом сверху, нижним – снизу, верхним и нижним передними сегментами – латерально.

Синтопия и скелетотопия правой и левой почек различны. Правая почка расположена на протяжении от XII грудного до верхнего края IV поясничного позвонка, левая – от XI грудного до верхнего края III поясничного позвонка. У женщин почки залегают на ½ позвонка ниже, чем у мужчин. По ширине почки расположены от латерального края большой поясничной мышцы до заднего края поперечной мышцы живота. Задней поверхностью обе почки прилегают к диафрагме (верхние концы); остальные участки поверхности примыкают: медиально – к поясничной мышце, латерально – к квадратной мышце поясницы и поперечной мышце живота. Обе почки расположены впереди XII ребра, которое проходит относительно длинной их оси косо сверху и кнаружи; правая почка пересекается XII ребром на границе верхней и средней ее третей, верхненаружный участок ее лишь достигает XI ребра; левая почка пересекается XII ребром почти на середине длины, а верхний наружный участок расположен несколько выше уровня XI ребра.

Непосредственно к верхнему концу правой почки прилегает правый надпочечник (см. рис. 615). С передней поверхностью правой почки соприкасается на протяжении верхних ⅔ правая доля печени; ниже печени к передней поверхности правой почки прилежит правый изгиб ободочной кишки; к медиальному участку и воротам примыкает нисходящая часть двенадцатиперстной кишки. Передняя поверхность правой почки покрыта брюши-

ной лишь на участке соприкосновения с печенью.

К верхнему концу левой почки прилегает левый надпочечник; на участке верхней трети передняя поверхность левой почки соприкасается с задней стенкой желудка, на участке средней трети – с хвостом поджелудочной железы, которая пересекает ворота почки в поперечном направлении. К латеральному краю левой почки, на протяжении ее верхней половины, прилежит селезенка. Нижняя треть переднемедиального участка левой почки обращена в левый брыжеечный синус и соприкасается здесь с петлями тощей кишки; по переднелатеральному участку левой почки расположен левый изгиб ободочной кишки. Передняя поверхность левой почки на участках соприкосновения с желудком, селезенкой и тощей кишкой покрыта брюшиной.

Почки подвержены различным аномалиям развития и положения. Особенно изменчиво положение правой почки, обусловленное опусканием тол-

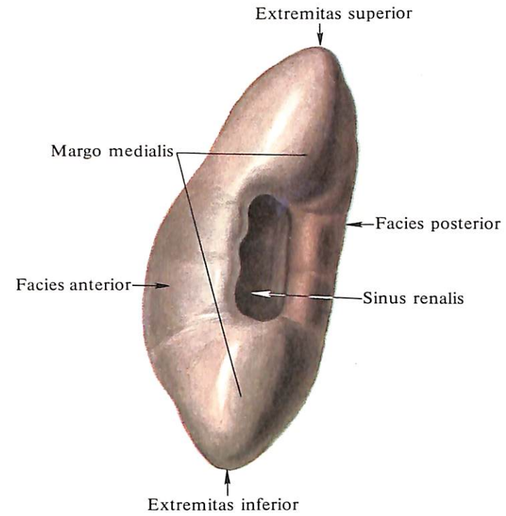

623. Почка, ren, правая; медиальный край.
(Почечная пазуха, sinus renalis.)

624. Почка, ren, правая; вид сзади.
(Положение чашек, лоханки и сосудов в почечной пазухе; часть почечной ткани удалена.)

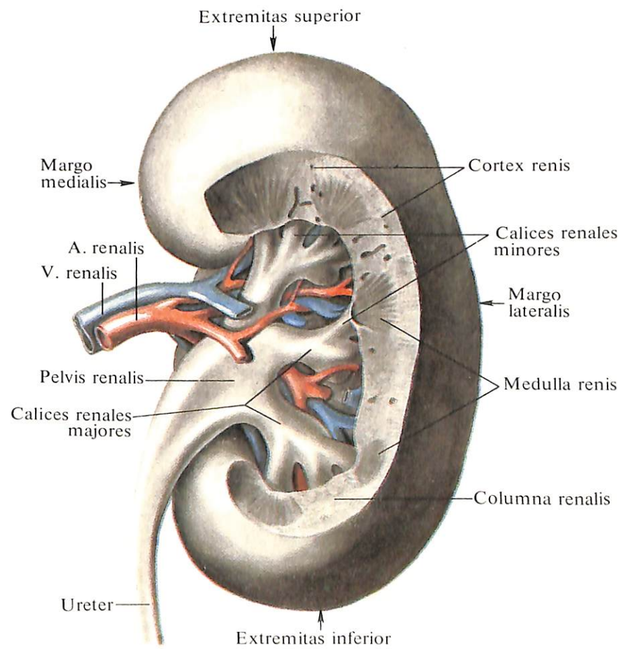

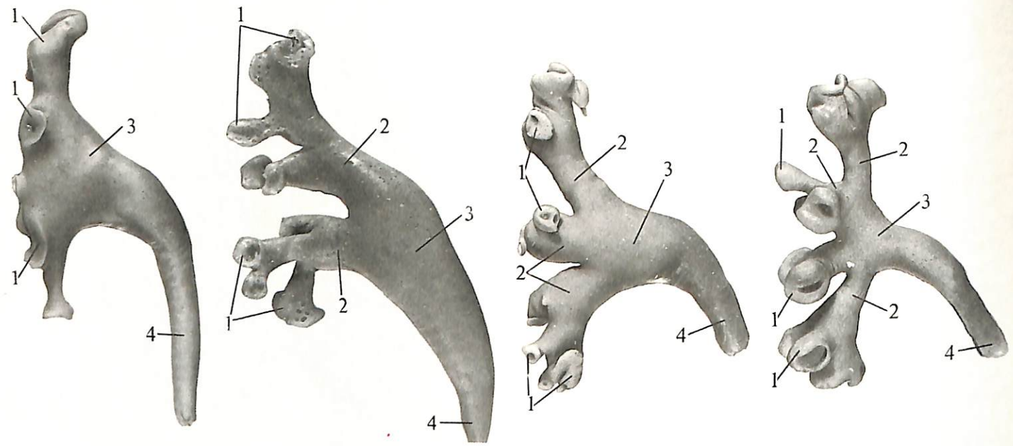

625. Коррозионные препараты различных форм почечных чашек и почечных лоханок (препараты М. Бурых).

1 – calices renales minores; 2 – calices renales majores; 3 – pelvis renalis; 4 – ureter.

626. Почка, ren, правая (полусхематично).
[Продольный (фронтальный) разрез. Почечные чашки и лоханки вскрыты.]

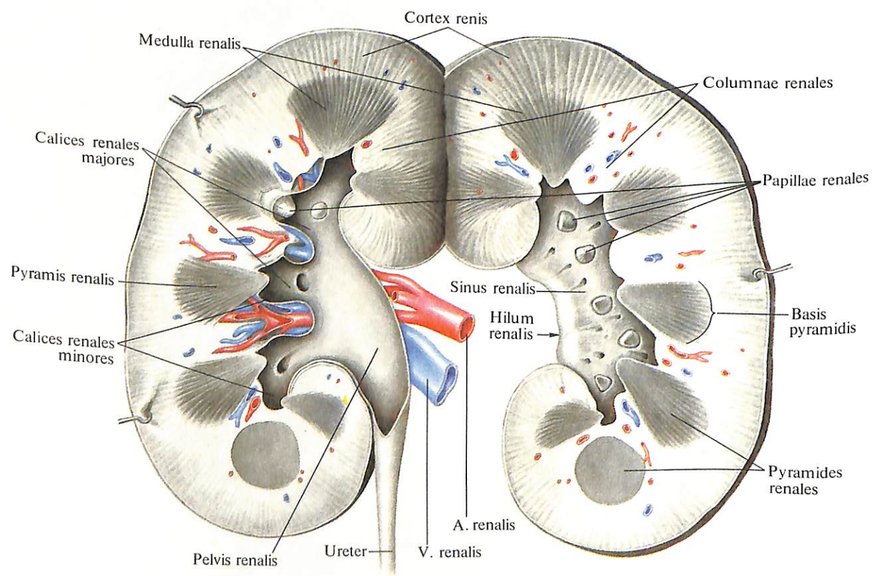

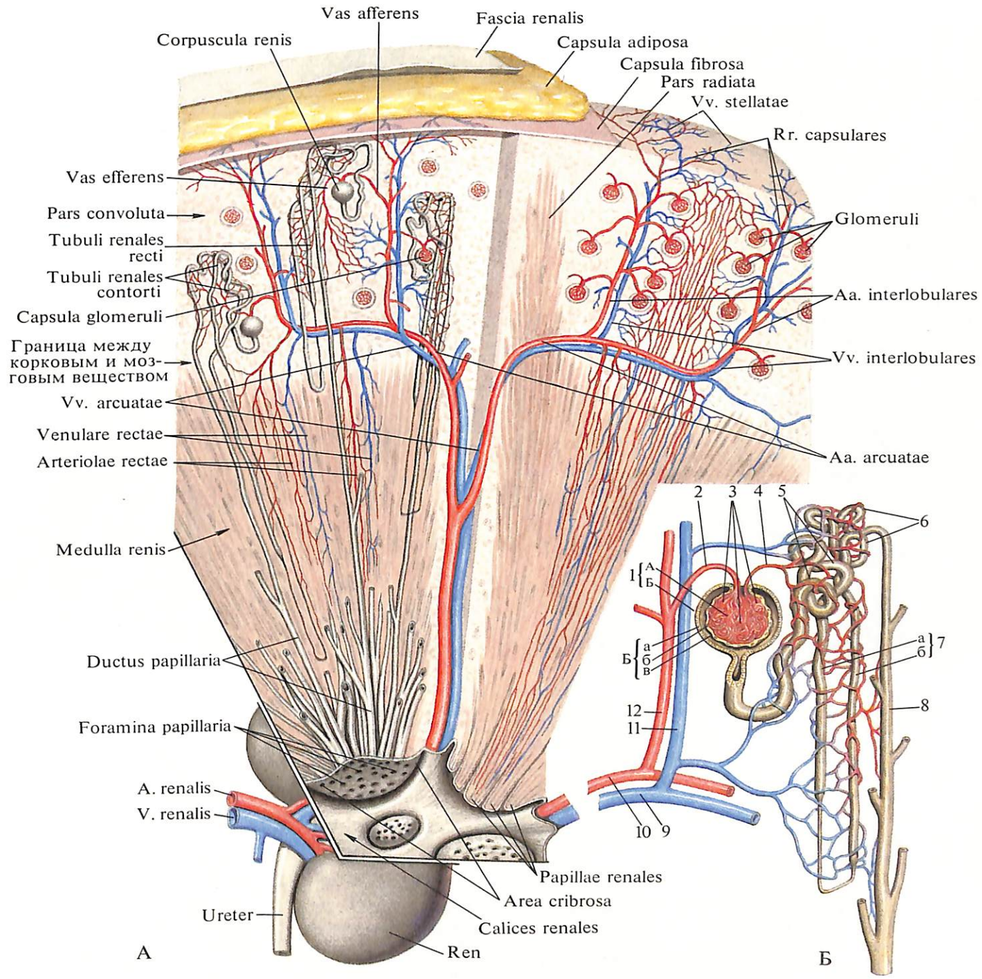

627. Структура почки (схема).

А – расположение мочевых канальцев и сосудов в почке (схема); Б – схема строения нефрона: 1 – corpusculum renale: А – glomerulus corpusculi renalis, Б – capsula glomeruli (а – pars externa, б – pars interna, в – lumen capsulae); 2 – arteriola glomerularis afferens; 3 – rete capillare glomerulare; 4 – arteriola glomerularis efferens; 5 – проксимальная часть канальца нефрона, pars proximalis tubuli nephroni; 6 – дистальная часть канальца нефрона, pars distalis tubuli nephroni; 7 – петля нефрона (а – pars descendens ansae, б – pars ascendens ansae); 8 – tubulus renalis colligens; 9 – v. arcuata; 10 – a. arcuata; 11 – v. interlobularis; 12 – a. interlobularis.

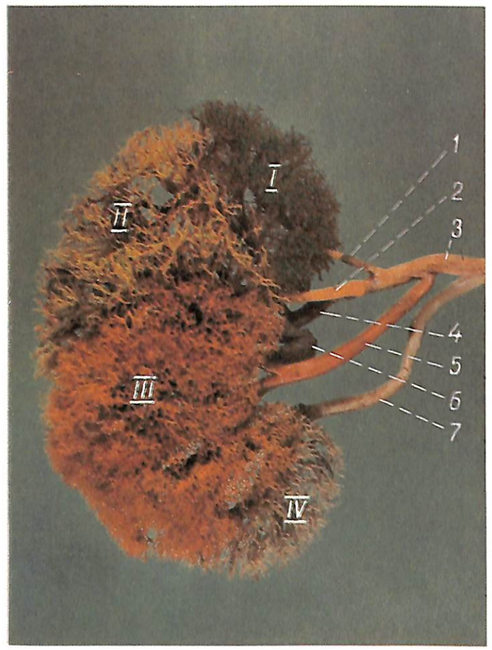

А



Б

628. Сегменты правой почки (препарат М. Бурых); фотография полихромного коррозионного препарата.

А – вид спереди:

I – верхний сегмент – участок паренхимы почки, кровоснабжаемый артерией верхнего сегмента; II – верхний передний сегмент – участок паренхимы почки, кровоснабжаемый артерией верхнего переднего сегмента; III – нижний передний сегмент – участок паренхимы почки, кровоснабжаемый артерией нижнего переднего сегмента; IV – нижний сегмент – участок паренхимы почки, кровоснабжаемый артерией нижнего сегмента; 1 – артерия верхнего сегмента; 2 – артерия переднего верхнего сегмента; 3 – ствол почечной артерии; 4 – артерия заднего сегмента; 5 – артерия нижнего переднего сегмента; 6 – почечная вена; 7 – артерия нижнего сегмента.

Б – вид сзади:

I – верхний сегмент – участок паренхимы почки, кровоснабжаемый артерией верхнего сегмента; II – верхний передний сегмент – участок паренхимы почки, кровоснабжаемый артерией верхнего переднего сегмента; III – нижний передний сегмент – участок паренхимы почки, кровоснабжаемый артерией нижнего переднего сегмента; IV – нижний сегмент – участок паренхимы почки, кровоснабжаемый артерией нижнего сегмента; V – задний сегмент – участок паренхимы почки, кровоснабжаемый артерией заднего сегмента; 1 – артерия верхнего сегмента; 2 – артерия переднего верхнего сегмента; 3 – ствол почечной артерии; 4 – артерия заднего сегмента; 5 – артерия нижнего переднего сегмента; 6 – почечная вена; 7 – артерия нижнего сегмента.

стой кишки. Иногда вместо двух имеется одна почка, залегающая в тазу; в некоторых случаях наблюдается дугообразная или подковообразная почка – почки, сросшиеся нижними концами.

Иннервация: plexus renalis (производное plexus celiacus), образуется ветвями n. vagus и truncus sympathicus. Чувствительная иннервация осуществляется из нижнегрудных и верхнепоясничных спинномозговых узлов.

Кровоснабжение: a. renalis (ветвь aorta abdominalis). Венозная кровь оттекает по v. renalis в v. cava inferior. Лимфатические сосуды несут лимфу к nodi lymphatici lumbales.

МОЧЕТОЧНИКИ

Мочеточник, *ureter* (см. рис. 612–614, 617, 618), – парный, забрюшинно расположенный трубчатый орган, соединяющий почечную лоханку с мочевым пузырем. Длина мочеточника 30–35 см, диаметр неравномерный: у места отхождения от лоханки, при входе в малый таз и при прохождении через стенку мочевого пузыря он не превышает 3–4 мм, а между этими суженными участками достигает 9 мм.

Различают две части мочеточника: брюшную и тазовую.

Брюшная часть, pars abdominalis, у места отхождения от лоханки образует изгиб. Поворачивая вниз и медиально, мочеточник проходит по передней поверхности большой поясничной мышцы вниз до пограничной линии таза. *Тазовая часть, pars pelvina,* идет под брюшиной малого таза, поворачивает вперед, медиально и вниз. Достигнув дна мочевого пузыря, мочеточник пронизывает его стенку в косом направлении и открывается в полость пузыря щелевидным отверстием.

Стенка мочеточника состоит из трех слоев.

Адвентициальная оболочка, tunica adventitia, состоит из волокнистой соединительной ткани и эластических волокон. В толще клетчатки проходят нервы и сосуды мочеточника. Мочеточник окружен слаборазвитой фасцией, являющейся продолжением почечной фасции.

Мышечная оболочка, tunica muscularis, состоит из трех слоев: внутреннего продольного, среднего циркулярного и наружного продольного. Последний слой не сплошной, а представлен отдельными пучками, которых больше в нижней части мочеточника.

Слизистая оболочка, tunica mucosa, образует продольно идущие складки, в результате чего просвет мочеточника звездообразный; ближе к нижним участкам мочеточника складки сглаживаются и просвет теряет указанную форму. В толще слизистой оболочки, преимущественно в верхней части мочеточника, встречается небольшое количество мелких желез.

Топографические взаимоотношения брюшного отдела правого и левого мочеточников неодинаковы. Правый мочеточник в начальной части располагается позади нисходящей части двенадцатиперстной кишки. Нижняя часть брюшного его отдела пересекает корень брыжейки подвздошной кишки. На уровне пограничной линии он проходит впереди общих подвздошных сосудов. Левый мочеточник в начальном отделе проходит позади двенадцатиперстно-тощего изгиба, а в нижнем отделе его брюшной части проходит корень брыжейки сигмовидной ободочной кишки. При переходе в малый таз мочеточник пересекает наружные подвздошные сосуды.

Правый и левый мочеточники в области середины или верхней трети их протяжения пересекают яичковые (яичниковые) сосуды.

Топографические взаимоотношения внутритазовой части справа и слева одинаковы, но различны у мужчин и женщин.

У мужчин непосредственно перед вхождением в мочевой пузырь мочеточник перекрещивается семявыносящим протоком, который здесь проходит медиально от него; место вхождения в мочевой пузырь располагается несколько ниже дна прямокишечно-пузырного углубления и соответствует верхушке семенного пузырька.

У женщин мочеточник, спускаясь по стенке малого таза, пересекает, располагаясь поверхностнее, начало маточной артерии; далее, направляясь медиально, вниз и вперед, проходит в околоматочной клетчатке и здесь, на уровне шейки матки, пересекает маточную артерию, располагаясь ниже ее. Еще далее кпереди мочеточник пересекает переднебоковую стенку влагалища и входит в мочевой пузырь.

Иннервация: симпатические нервы подходят к разным отделам мочеточника: к верхнему отделу – от plexus renalis, к нижнему отделу брюшной части его – от plexus uretericus, к тазовой части – от plexus hypogastricus inferior. Парасимпатические нервы к верхнему отделу мочеточника подходят от n. vagus, а к нижнему – от nn. splanchnici pelvini.

Кровоснабжение: rr. ureterici (из a. rectalis inferior и a. vesicalis inferior). Венозная кровь оттекает в v. testicularis (v. ovaris) и v. iliaca interna. Лимфа оттекает в nodi lymphatici lumbales и iliaci interni.

МОЧЕВОЙ ПУЗЫРЬ

Мочевой пузырь, *vesica urinaria* (рис. 629; см. рис. 612, 617, 631, 633, 649, 650), представляет собой плоско-округлый полый мышечный орган, располагается в полости малого таза, непосредственно позади лобкового сращения. Величина и форма мочевого пузыря изменяются в зависимости от наполнения его мочой. Наполненный мочевой пузырь по форме напоминает грушу. Широкая его часть обращена кверху и назад, а узкая – книзу и кпереди. Опорожненный мочевой пузырь, когда стенки его спадаются, блюдцеобразный; вместимость его в среднем составляет 750 см^3.

Мочевой пузырь состоит из нескольких отделов, которые переходят один в другой. Основную часть составляет *тело пузыря, corpus vesicae.* Верхнепередняя часть пузыря образует его *верхушку, apex vesicae,* хорошо различимую при наполненном пузыре; она переходит кверху, по направлению к пупку, в *срединную пупочную связку, lig. umbilicale medianum,* соединяющую мочевой пузырь с пупком; связка эта представляет заросший *мочевой проток, urachus.* Задненижняя часть пузыря, направленная у мужчин в сторону прямой кишки, а у женщин – в сторону влагалища, представляет *дно пузыря, fundus vesicae* (см. рис. 632, 650); это наименее подвижная часть мочевого пузыря. Передненижняя вытянутая часть пузыря составляет *шейку пузыря, cervix vesicae,* в этой части находится *внутреннее отверстие мочеиспускательного канала, ostium urethrae internum.*

В теле наполненного мочевого пузыря различают переднюю, заднюю и боковые стенки. Передняя стенка соответствует участку пузыря между верхушкой и шейкой; она обращена к лобковому симфизу, а при наполненном пузыре располагается позади передних брюшных мышц – пирамидальных и прямых мышц живота. Задняя стенка, обращенная кверху, в брюшную полость, составляет отдел, покрытый брюшиной. Имеющаяся здесь *серозная оболочка, tunica serosa,* срастается с мышечной оболочкой посредством *подсерозной основы, tela subserosa.*

Стенка мочевого пузыря состоит из гладкой мышечной ткани, полость его выстлана слизистой оболочкой, он покрыт частично адвентициальной оболочкой, частично – серозной.

Мышечная оболочка, tunica muscularis, довольно толстая, состоит из нерезко разграниченных, переходящих один в другой трех слоев: наружного, среднего и внутреннего (рис. 630).

Наружный продольный слой, stratum longitudinale externum, начинается с каждой стороны лобкового сращения от нижней ветви лобковой кости *лобково-пузырной мышцей, m. pubovesicalis,* которая идет назад к шейке пузыря и по нижней, а затем задней поверхности достигает верхушки пузыря. Проходя по задней стенке пузыря, мышца отдает у мужчин мышечному слою прямой кишки парную *прямокишечно-пузырную мышцу, m. rectovesicalis,* у женщин аналогичная мышца идет к шейке матки, а от задней поверхности ее – к боковым поверхностям прямой

629. Мочевой пузырь, vesica urinaria, и женский мочеиспускательный канал, uretra feminina; вид спереди. ***(Мочевой пузырь и уретра вскрыты спереди.)***

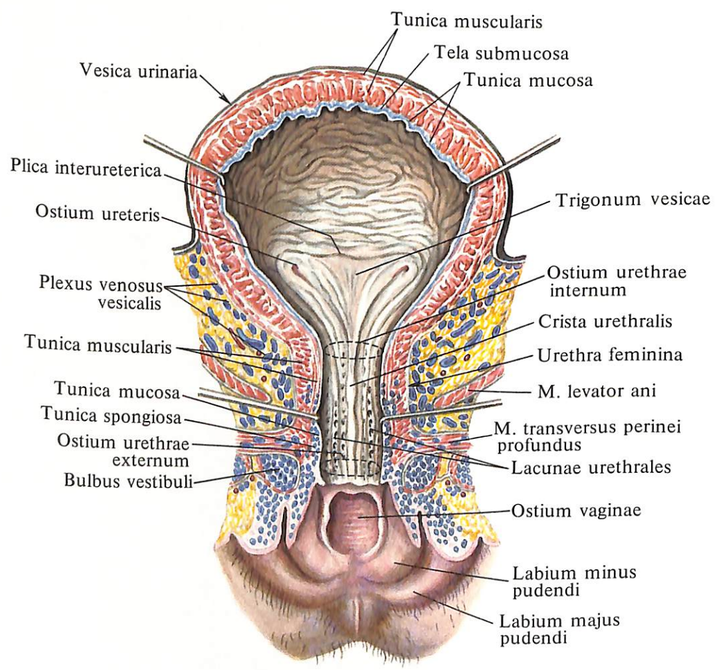

кишки и крестцу – *прямокишечно-маточная мышца, m. rectouterinus.*

Средний круговой слой, stratum circulare, расположенный глубже, – наиболее мощный мышечный слой мочевого пузыря, является основным в структуре мышечной стенки. Он образован циркулярно (в горизонтальной плоскости) расположенными пучками.

В области шейки мочевого пузыря он переходит в *сфинктер мочеиспускательного канала, m. sphincter urethrae.*

Внутренний продольный слой, stratum longitudinale internum, – наиболее глубокий и самый слабый. Он состоит из пучков мышц продольного, частично косого, направления и развит лишь в области дна мочевого пузыря.

Все три мышечных слоя не в одинаковой степени развиты во всех участках мочевого пузыря, а в результате наличия косо идущих мышечных пучков, проходящих из одного слоя в другой, границы между ними недостаточно выражены. Вследствие неравномерности развития мышечных слоев при сильном растяжении пузыря некоторые участки его стенки истончаются и слизистая оболочка вытягивается.

Все три мышечных слоя объединяются благодаря общей функции – сокращения объема мочевого пузыря в *мышцу, выталкивающую мочу, m. detrusor vesicae.*

Слизистая оболочка, tunica mucosa, покрыта переходным эпителием, имеет *подслизистую основу, tela submucosa,* богатую волокнистой соединительной тканью и пронизанную более тонкими и толстыми эластическими

630. Расположение мышечных слоев мочевого пузыря (схема).

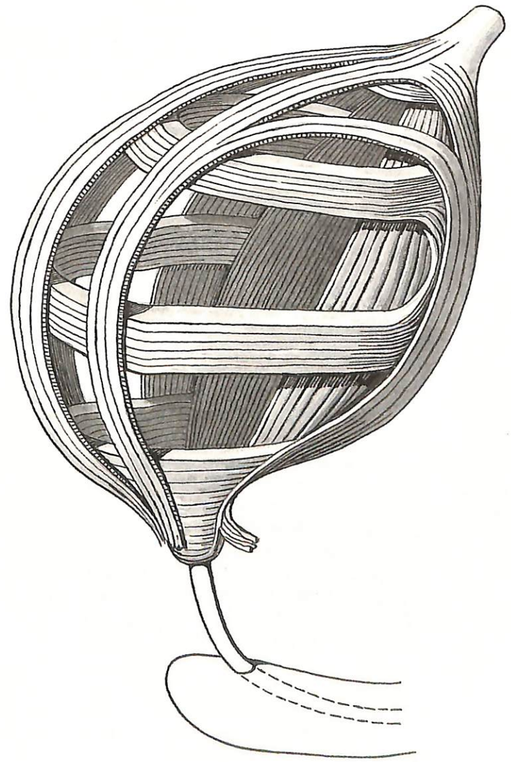

волокнами, вследствие чего образуются многочисленные складки; при наполненном пузыре эти складки растягиваются.

В области переднего отдела дна мочевого пузыря находятся три отверстия: два – устья мочеточников, *отверстия мочеточников, ostia ureterum,* и одно – внутреннее отверстие мочеиспускательного канала. Отверстия расположены по углам *треугольника мочевого пузыря, trigonum vesicae,* – наименее изменяющегося и наиболее фиксированного участка пузыря (см. рис. 633). В пределах этого треугольника слизистая оболочка лишена подслизистой основы и плотно, без складок, сращена с мышечным слоем. Отверстия мочеточников образуют правый и левый верхние углы треугольника. Оба отверстия соединены *межмочеточниковой складкой, plica interureterica,* которая образована пучками мышц от обоих мочеточников. У вершины треугольника находится полулунное *внутреннее отверстие мочеиспускательного канала, ostium urethrae internum.* Кзади от устья мочеиспускательного канала слизистая оболочка образует выпячивание – *язычок пузыря, uvula vesicae* (см. рис. 633), переходящий в *гребень мочеиспускательного канала, crista urethralis.*

Верхнезадняя и частично боковые поверхности мочевого пузыря покрыты брюшиной; при переходе брюшины с пузыря на заднюю поверхность передней брюшной стенки образуется *поперечная пузырная складка, plica vesicalis transversa.* Сзади, на уровне впадения мочеточников, брюшина переходит с пузыря на прямую кишку, а у женщин – на матку. Своей передней, внебрюшинной, поверхностью мочевой пузырь прилегает к лобковому симфизу и верхним ветвям лобковых костей и отделен от них висцеральной фасцией; в наполненном состоянии пузырь выходит из-за лобкового симфиза кверху, располагаясь позади прямых мышц живота.

У мужчин ко дну пузыря прилегают семенные пузырьки, семявыносящие протоки и отчасти предстательная железа; в промежутке между семенными пузырьками ко дну мочевого пузыря примыкает передняя стенка ампулы прямой кишки. У женщин ко дну пузыря прилегает шейка матки и передняя стенка влагалища. Передненижний отдел мочевого пузыря, его шейка, примыкает у мужчин в заднему участку верхней части передней поверхности предстательной железы, у женщин – к мочеполовой диафрагме. Нижние отделы боковых стенок мочевого пузыря, расположенные забрюшинно, прилегают частично к тазовому дну, а в наполненном состоянии мочевого пузыря – к запирательным мышцам; у мужчин к этим мышцам прилегают семявыносящие протоки, у женщин – круглые связки матки.

Иннервация: plexus hypogastrici superior et inferior (симпатическая иннервация), nn. splanchnici pelvini (парасимпатическая), n. pudendus из plexus sacralis (чувствительная).

Кровоснабжение: верхние отделы тела и верхушка – a. vesicalis superior (из a. umbilicalis), нижние отделы и дно пузыря – a. vesicalis inferior (из a. iliaca interna), иногда ветви от a. rectalis media, а у женщин – a. uterina. Венозная кровь оттекает по vv. vesicales в plexus venosus vesicalis или непосредственно в v. iliaca interna. Лимфатические сосуды несут лимфу к nodi lymphatici iliaci interni и paravesicularae (previsiculares, postvesiculares, vesicales laterales).

МОЧЕИСПУСКАТЕЛЬНЫЙ КАНАЛ

Мочеиспускательный канал, *urethra,* начинается от внутреннего отверстия мочеиспускательного канала мочевого пузыря и представляет собой трубку для выведения мочи наружу, при этом имеет весьма значительные половые различия.

Мужской мочеиспускательный канал (мужская уретра), urethra masculina, имеет сложное анатомическое строение и служит не только для выведения мочи, но и для выведения семени, являясь также частью наружных мужских половых органов (см. «Мужские половые органы»).

Женский мочеиспускательный канал (женская уретра), urethra feminina, построен значительно проще и служит для выведения мочи, являясь частью только мочевой системы.

Женский мочеиспускательный канал (см. рис. 630, 650, 656, 657) короче, но шире мочеиспускательного канала мужчины; длина его колеблется от 3 до 4 см, ширина в полтора раза превышает ширину мужского. Начавшись из мочевого пузыря *внутренним отверстием мочеиспускательного канала, ostium urethrae internum,* мочеиспускательный канал проходит через мочеполовую диафрагму и открывается *наружным отверстием мочеиспускательного канала, ostium urethrae externum,* в преддверие влагалища, в глубине половой щели. Наружное отверстие округлое, окружено твердыми на ощупь валикообразными краями. Канал идет параллельно влагалищу, по его передней стенке, с которой он срастается, по направлению сверху и сзади вниз и вперед под лобковым симфизом. Просвет канала неодинаков на всем протяжении: он воронкообразно расширен у мочевого пузыря и суживается у наружного отверстия. Канал окружен соединительной тканью, которая наиболее плотная в области нижних отделов влагалища.

Стенку мочеиспускательного канала образуют мышечная, губчатая и слизистая оболочки.

Мышечная оболочка, tunica muscularis, состоит из наружного кругового слоя и внутреннего продольного слоя гладких мышц с примесью эластических волокон. В области мочеполовой диафрагмы мышцы последней образуют сфинктер (компрессор) мочеиспускательного канала, m. sphincter (m. compressor) urethrae (см. «Мочеполовая диафрагма»).

Губчатая оболочка, tunica spongiosa, сравнительно тонкая, располагается между мышечной и слизистой оболочками; благодаря большому количеству эластической ткани и хорошо развитому сосудистому сплетению напоминает губчатую ткань.

Слизистая оболочка, tunica mucosa, покрыта многослойным плоским, а в некоторых участках высоким призматическим эпителием, образует ряд продольно идущих складок, так что на разрезе просвет канала имеет звездчатую форму.

Наиболее крупная и высокая складка на задней стенке мочеиспускательного канала – *гребень мочеиспускательного канала, crista urethralis,* который тянется от переднего угла мочепузырного треугольника до конца канала. В нижних участках канала на

слизистой оболочке открываются устья *парауретральных протоков, ductus paraurethrales,* и *желез мочеиспускательного канала, glandulae urethrales.*

На поверхности слизистой оболочки располагаются небольшие углубления – *лакуны мочеиспускательного канала, lacunae urethrales.* Вблизи наружного отверстия канала, по обеим его сторонам, открывается по одному общему протоку мелких желез, заложенных в этом месте.

Иннервация: plexus hypogastricus, pudendus, lumbalis.

Кровоснабжение: женский мочеиспускательный канал – a. urethralis (из a. pudenda interna) и a. vesicalis inferior. Венозная кровь оттекает в plexus venosus vesicalis inferior, а затем в v. iliaca interna. Лимфатические сосуды несут лимфу к nodi lymphatici paravesicales и iliaci interni.

ПОЛОВАЯ СИСТЕМА

Особенности развития, строения и функциональных отправлений обусловили деление половой системы на ***мужские половые органы,*** *organa genitalia masculina,* и ***женские половые органы,*** *organa genitalia feminina.* Органом, определяющим половую принадлежность человека, является половая железа: у мужчин – *яичко, testis,* у женщин – *яичник, ovarium,* которые представляют собой железы смешанной секреции. В них как в экзокринных железах образуются половые клетки (у мужчин – спермий, сперматозоиды, у женщин – яйцеклетки), выделяющиеся во внешнюю среду и обеспечивающие процесс размножения. Как эндокринные железы они вырабатывают половые гормоны, поступающие в кровь и влияющие на развитие вторичных половых признаков и функцию половой системы.

МУЖСКИЕ ПОЛОВЫЕ ОРГАНЫ

Мужские половые органы делятся на внутренние и наружные. К **внутренним** *мужским половым органам, organa genitalia masculina interna,* относятся: яичко, *testis,* придаток яичка, *epididymis,* семявыносящий проток, *ductus deferens,* семенной пузырек, *vesicula seminalis,* семенной канатик, *funiculus spermaticus,* предстательная железа, *prostata,* и бульбоуретральная железа, *glandula bulbouretralis.* **Наружные** *мужские половые органы, organa genitalia masculina externa,* включают: половой член, *penis,* мужской мочеиспускательный канал, *urethra masculina,* и мошонку, *scrotum.*

ВНУТРЕННИЕ МУЖСКИЕ ПОЛОВЫЕ ОРГАНЫ

Яичко

Яичко, *testis* (рис. 631–643), – парная железа, расположенная в нижней части мошонки (см. также «Половые железы»).

Яичко представляет собой несколько уплощенный с боков эллипсоидный орган. Длина яичка в среднем равна 4,5 см, ширина – 3 см, толщина – 2 см; масса составляет 25–30 г.

В яичке различают переходящие одна в другую *медиальную* и *латеральную поверхности, facies medialis et facies lateralis, передний и задний края, margo anterior et posterior, верхний и нижний концы, extremitas superior et inferior.*

Яичко подвешено на семенном канатике (левое ниже правого) за задний край таким образом, что оно наклонено верхним концом вперед, а латеральной поверхностью – несколько назад.

На заднем крае яичка располагается его *придаток, epididymis.*

Яичко образовано *паренхимой, parenchyma testis,* заключенной в плотную соединительнотканную *белочную оболочку, tunica albuginea.* От белочной оболочки в толщу железы идут *перегородочки яичка, septula testis,* которые делят железу на *дольки яичка, lobuli testis.* Перегородочки расположены радиально, направляясь от переднего края и боковых поверхностей яичка к заднему краю яичка, в верхнем отделе которого они соединяются в средостении. *Средостение яичка, mediastinum testis,* представляет утолщение белочной оболочки в виде тела клиновидной формы, губчатой структуры. Число долек в яичке колеблется от 100 до 250. Форма долек подобна конусу, вершиной обращенному к средостению.

Дольки содержат *извитые семенные канальцы, tubuli seminiferi contorti.* В каждой дольке 3–4 семенных канальца, длина каждого из них достигает 70–100 см, а диаметр 140 мкм.

Семенные канальцы содержат семяобразующие элементы, из которых развиваются мужские половые клетки – сперматозоиды. У вершины дольки 3–4 семенных канальца сливаются в *прямые семенные канальцы, tubuli seminiferi recti.* Войдя в средостение яичка, прямые семенные канальцы анастомозируют между собой, образуя *сеть яичка, rete testis.* Из этой сети в средостении образуется до 18 *выносящих канальцев яичка, ductuli efferentes testis,* которые прободают белочную оболочку и вступают в головку придатка яичка.

Яичко с его придатком заключено во *влагалищную оболочку яичка, tunica vaginalis testis* (см. рис. 636–638), образующую замкнутую серозную полость. Как и все интраперитонеально расположенные органы, яичко непосредственно покрыто *висцеральной пластинкой, lamina visceralis,* переходящей по заднему краю яичка в *париетальную пластинку, lamina parietalis.*

Висцеральная пластинка прочно сращена с белочной оболочкой на всем ее протяжении; лишь по заднему краю, переходя на придаток, она составляет непокрытый участок, через который в яичко входят нервы и сосуды.

Придаток яичка, epididymis (см. рис. 631, 636–640), представляет собой длинное узкое парное образование, лежащее вдоль заднего края каждого яичка. Придаток образует главную массу семявыносящих путей. В нем различаются: верхняя часть – *головка придатка яичка, caput epididymidis,* широкая и немного притупленная, выступающая за верхний конец яичка, средняя часть – *тело придатка яичка, corpus epididymidis,* и нижняя часть – *хвост придатка яичка, cauda epididymidis,* продолжающийся в *проток придатка яичка, ductus epididymidis,* который непосредственно переходит в *семявыносящий проток, ductus deferens.*

Головка придатка яичка состоит из *долек (конусов) придатка яичка, lobuli epididymidis (coni epididymidis).* Ее канальцы соединяются с выносящими канальцами яичка.

Тело придатка яичка имеет форму призмы. Его наружная поверхность

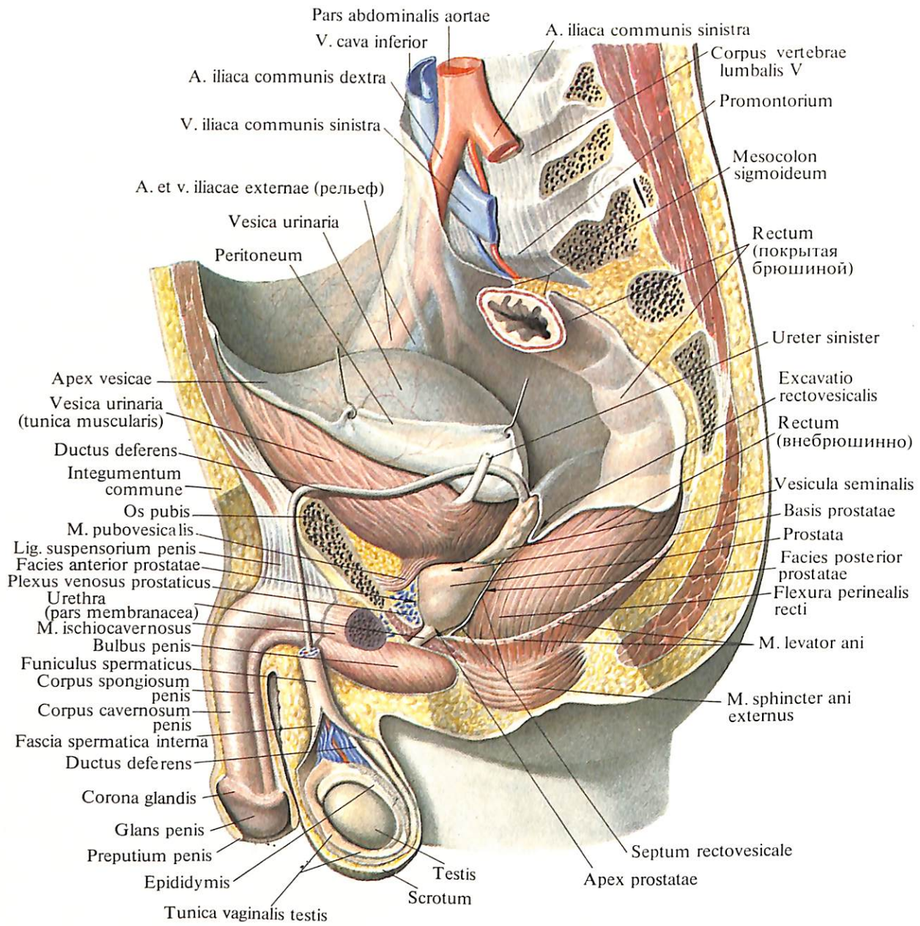

631. Мужские половые органы, organa genitalia masculina; вид слева.
(Левые отделы стенок таза удалены.)

срастается с париетальной пластинкой влагалищной оболочки, а внутренняя образует заднюю стенку пазухи придатка яичка.

Хвост придатка яичка постепенно, сверху вниз, уплощается, переходит с заднего края на нижний конец яичка и прикрепляется *нижней связкой придатка, lig. epididymidis inferius,* к висцеральному листку влагалищной оболочки яичка.

На головке придатка яичка иногда имеется соединительнотканное образование – *привесок яичка, appendix testis (привесок придатка яичка, appendix epididymidis)*, рудиментарный орган (см. рис. 637). Над головкой встречается рудиментарный остаток первичной почки в виде небольшого образования – *придатка привеска яичка, paradidymis,* состоящего из извитых канальцев.

В придатке можно обнаружить слепые выпячивания, так называемые *отклоняющиеся проточки, ductuli aberrantes*: *верхний отклоняющийся проточек, ductulus aberrans superior,* и *нижний отклоняющийся проточек, ductulus aberrans inferior*, утратившие связь с выводным протоком.

Придаток покрыт висцеральной пластинкой влагалищной оболочки

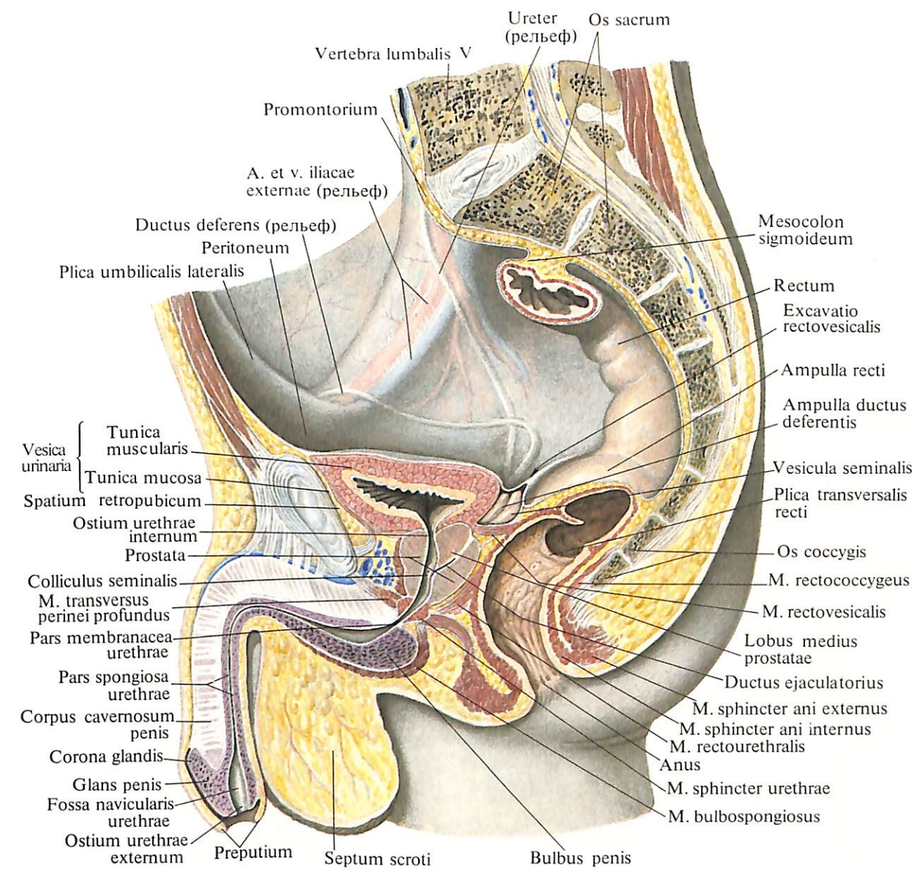

632. Мужские половые органы, organa genitalia masculina; вид слева.
(Сагиттально-срединный распил, правая сторона.)

яичка. Так как серозный листок заходит между телом придатка и яичком, то здесь образуется щелевидная *пазуха придатка яичка, sinus epididymidis.* Верхней и нижней границами щели служат серозные складочки, *верхняя и нижняя связки придатка яичка, ligg. epididymidis superius et inferius.*

Иннервация: plexus testicularis и plexus deferentialis (симпатические сплетения). В составе сплетений имеются парасимпатические и чувствительные волокна.

Кровоснабжение: a. testicularis (из aorta abdominalis), a. ductus deferens (из a. umbilicalis). Венозная кровь оттекает по vv. testiculares, образующим plexus venosus pampiniformis, которое справа впадает в v. cava inferior, а слева – в v. renalis sinistra. Лимфатические сосуды несут лимфу к nodi lymphatici lumbales.

Семявыносящий проток

Семявыносящий проток, *ductus deferens* (см. рис. 631, 642, 643), парный, представляет собой плотную трубку длиной до 50 см, диаметром 3,0–3,5 мм с просветом 0,5–0,7 мм. Проток начинается от нижнего конца хвоста придатка и открывается общим протоком с семенным пузырьком в предстатель-

ную часть мочеиспускательного канала.

Топографически семявыносящий проток состоит из нескольких отделов. Начальный участок, расположенный вдоль заднего края яичка, представляет резко извитую цилиндрическую трубку (яичковая часть протока). Второй его участок идет в составе семенного канатика (канатиковая часть) в мошонке, достигает поверхностного пахового кольца и залегает дальше в паховом канале (паховая часть). Выйдя через глубокое паховое кольцо, семявыносящий проток идет по боковой стенке малого таза (тазовая часть), располагаясь забрюшинно, и доходит до дна мочевого пузыря. На этих участках он имеет вид ровной цилиндрической трубки белого цвета. В тазовой части проток имеет расширение – *ампулу семявыносящего протока, ampulla ductus deferentis,* стенка его представляет здесь бухтообразные полости – *дивертикулы ампулы, diverticulae ampullae,* различимые снаружи в виде бугристости.

Концевой отдел семявыносящего протока снова суживается. Соединяясь с *выделительным протоком, ductus excretorius,* семенного пузырька, он образует *семявыбрасывающий проток, ductus ejaculatorius* (см. рис. 643).

В стенке семявыносящего протока различают оболочки: наружную, адвентициальную, среднюю – мышечную и внутреннюю – слизистую. *Адвентициальная оболочка, tunica adventitia,* состоит из соединительнотканных волокон и небольшого количества эластических волокон. В ней проходят питающие сосуды и нервные элементы протока. *Мышечная оболочка, tunica muscularis,* является наиболее толстой частью стенки и состоит из наружного и внутреннего продольных слоев и среднего циркулярного слоя гладких мышц. *Слизистая оболочка, tunica mucosa,* образует продольные складки; она покрыта многорядным призматическим эпителием. В собственной соединительнотканной пластинке имеется значительное количество эластических волокон.

Иннервация: симпатические и парасимпатические нервы, plexus deferentialis (из plexus hypogastricus inferior).

Кровоснабжение: восходящая ветвь a. ductus deferentis (из a. umbilicalis), ампула семявыносящего протока – a. rectalis media, a. vesicalis inferior и нисходящая ветвь a. ductus deferentis. Венозная кровь оттекает по сопровождающей проток вене, впадающей в plexus venosus vesicalis и затем в v. iliaca interna. Лимфатические сосуды несут лимфу в nodi lymphatici iliaci interni.

Семенные канатики

Семенной канатик, *funiculus spermaticus* (см. рис. 634–639), парный, округлый тяж длиной до 18–20 см.

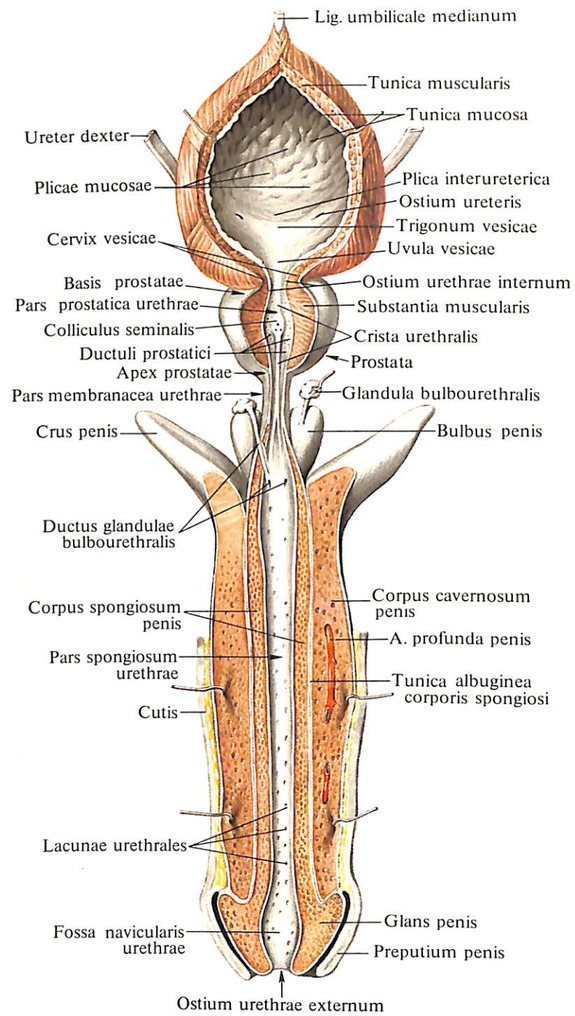

633. Мужские половые органы, organa genitalia masculina; мочевой пузырь, vesica urinaria; предстательная железа, prostata; пещеристое тело, corpus cavernosum penis.
(Мочевой пузырь и мочеиспускательный канал вскрыты.)

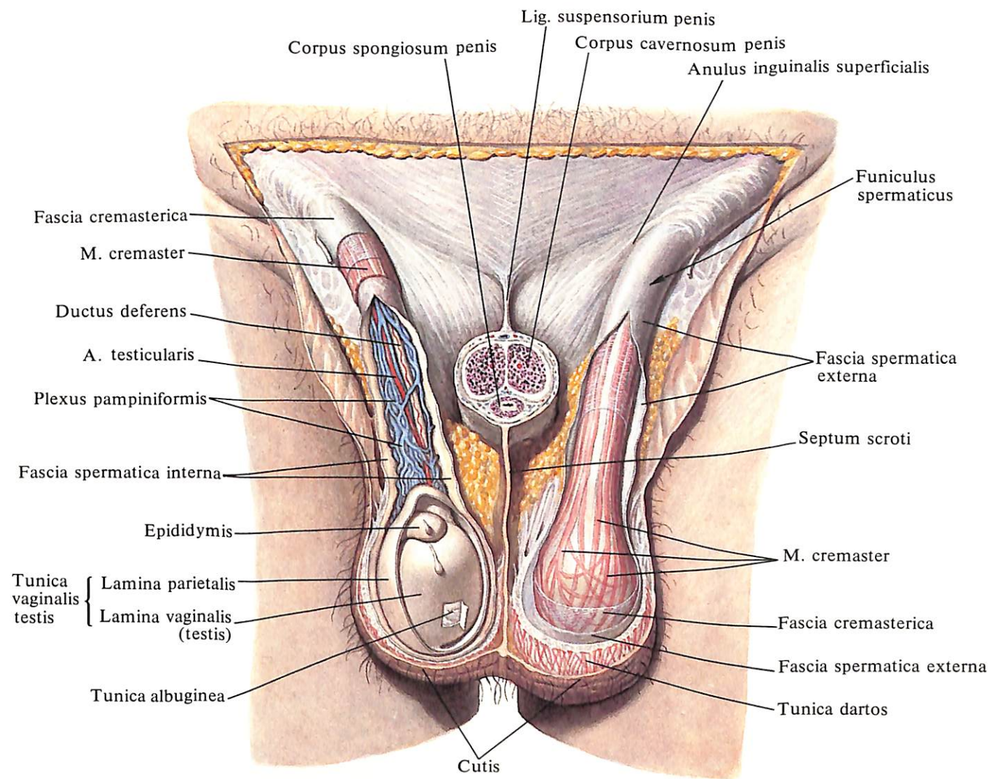

Семенной канатик направляется от глубокого пахового кольца до задневерхней периферии яичка. Он подвешивает яичко и вследствие того, что в нем заключена мышца, поднимающая яичко, m. cremaster, поднимает яичко к паховому каналу.

В семенном канатике располагаются: семявыносящий проток, яичковая артерия, венозное лозовидное сплетение, лимфатические сосуды яичка, нервы, артерии и вены семявыносящего протока.

Элементы семенного канатика за-

634. Оболочки мошонки, яичка и семенного канатика.
(Справа вскрыты влагалищная оболочка яичка, tunica vaginalis testis, и наружная семенная фасция, fascia spermatica externa; видны яичко, testis, с придатком яичка, epididymis, и семенной канатик, funiculus spermaticus. Слева вскрыта фасция мышцы, поднимающей яичко, fascia cremasterica, и видна мышца, поднимающая яичко, m. cremaster. Передняя стенка мошонки, scrotum, участок белочной оболочки и половой член, penis, удалены.)

ключены в общие *оболочки семенного канатика и яичка, tunicae funiculi spermatici et testis.* Внутренний их листок, соответствующий поперечной фасции живота, fascia transversalis, получил название *внутренней семенной фасции, fascia spermatica interna.*

На этой общей оболочке располагается *мышца, поднимающая яичко, m. cremaster,* мышечные пучки которой связываются соединительнотканными волокнами, образующими *фасцию мышцы, поднимающей яичко, fascia cremasterica.* Последняя вместе с указанной мышцей и прилегающими к ней тканями окружена *наружной семенной фасцией, fascia spermatica externa,* являющейся продолжением межножковых волокон, fibrae intercrurales, апоневроза наружной косой мышцы живота.

Часть семенного канатика по выходе из поверхностного пахового кольца располагается в мошонке.

Семенные пузырьки

Семенной пузырек, *vesicula seminalis* (см. рис. 631, 642, 643), – парный орган, расположен позади и по обеим сторонам дна мочевого пузыря, впереди прямой кишки. Семенной пузырек представляет собой мешковидную, слепо оканчивающуюся трубку длиной до 12 см, толщиной 6–7 мм, которая образует ряд изгибов (колен), окруженных соединительной тканью. В нерасправленном виде семенной пузырек имеет вид продолговатого, несколько сплющенного в переднезаднем направлении тела длиной до 5 см, шириной до 2 см и толщиной 1 см; в нем различают обращенную кверху и латерально широкую часть и обращенную вниз и медиально узкую часть – *выделительный проток, ductus excretorius.* Медиальная стенка пузырька, направленная в сторону протока, более толстая, чем латеральная.

Полость семенного пузырька представляет извилистый канал с боковыми карманами, образующими на разрезе лабиринт. Стенка семенного пузырька состоит из эластических, гладкомышечных и коллагеновых волокон и образует *мышечную оболочку, tunica muscularis.* Полость пузырька выстлана *слизистой оболочкой, tunica mucosa,* на которой имеются разнообразной формы

635

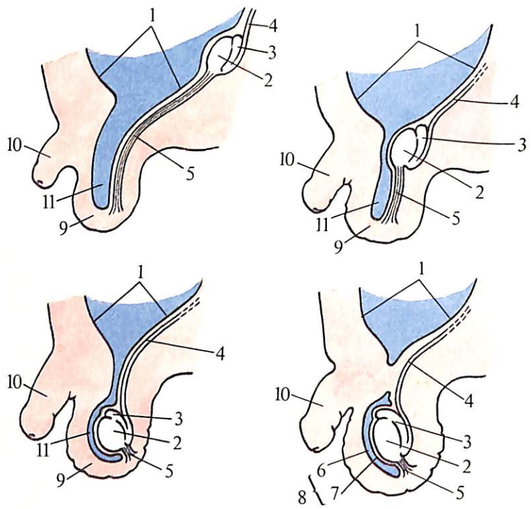

636

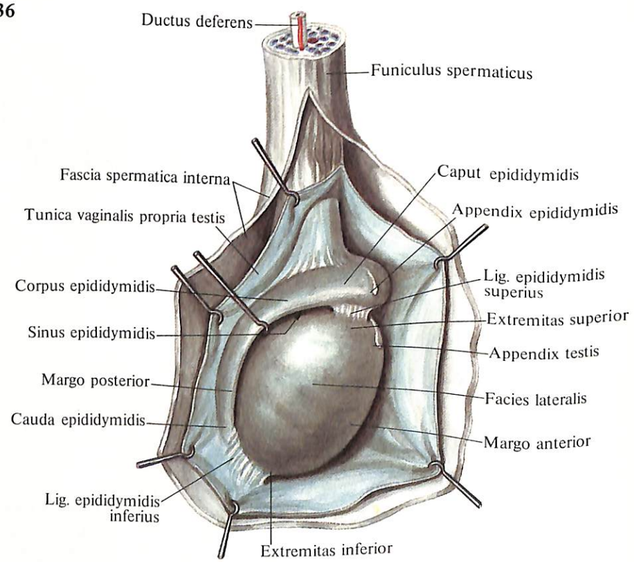

635. Стадии опускания яичка и формирование влагалищной оболочки яичка (схема).
1 – peritoneum; 2 – testis; 3 – epididymis; 4 – ductus deferens; 5 – gubernaculum testis (BNA); 6 – lamina parietalis; 7 – lamina visceralis; 8 – tunica vaginalis testis; 9 – scrotum; 10 – penis; 11 – processus vaginalis peritonei.

636. Яичко, testis, и его придаток, epididymis, правые; боковая сторона.
(Влагалищная оболочка яичка, tunica vaginalis testis, синего цвета.)

637

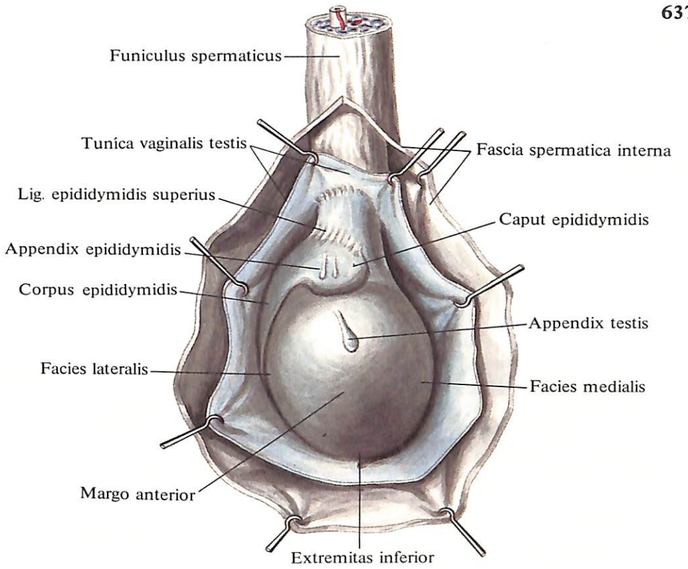

637. Яичко, testis, и его придаток, epididymis, правые; вид спереди.

638. Яичко, testis, и его придаток, epididymis, правые; боковая сторона.
[Белочная оболочка, tunica albuginea, и влагалищная оболочка яичка, tunica vaginalis testis (ее висцеральная пластинка), частично удалены.]

638

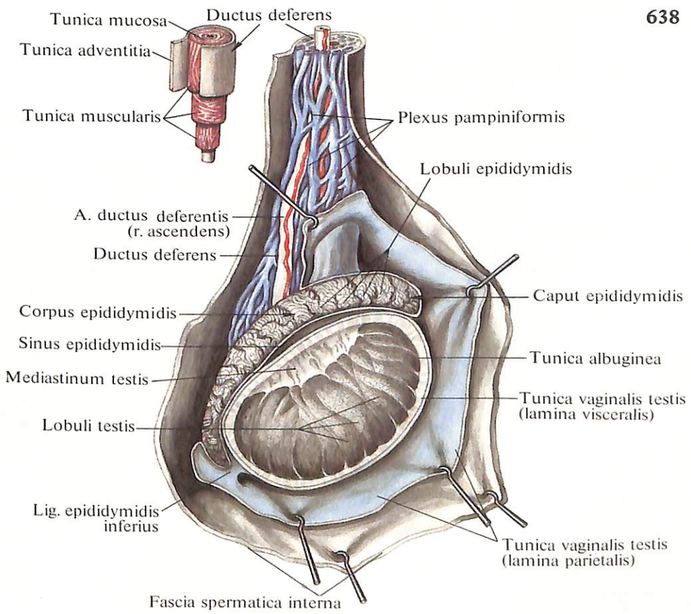

возвышения, иногда заполняющие просвет пузырька. Снаружи каждый семенной пузырек окутан *адвентициальной оболочкой, tunica adventitia.*

Семенные пузырьки своей передней поверхностью прилегают к дну мочевого пузыря, задней – к ампуле прямой кишки, будучи отделенными от нее довольно мощной соединительнотканной *прямокишечно-пузырной перегородкой, septum rectovesicale.* Медиально от них располагается *ампула семявыносящего протока, ampulla ductus deferentis.*

У основания предстательной железы выводной проток пузырька сливается с дистальным концом ампулы в общий *семявыбрасывающий проток, ductus ejaculatorius,* который, пройдя через тело предстательной железы, открывается щелевидным отверстием на поверхности слизистой оболочки предстательной части мочеиспускательного канала, сбоку от *семенного холмика, colliculus seminalis.*

Иннервация: нервы (симпатические и парасимпатические) от plexus deferentialis (из plexus hypogastricus inferior).

Кровоснабжение: a. rectalis media, a. vesicalis inferior, нисходящая ветвь a. ductus deferentis (a. umbilicalis). Венозная кровь оттекает в plexus venosus vesicalis и в iliaca interna. Лимфатические сосуды отводят лимфу в nodi lymphatici iliaci interni.

Предстательная железа

Предстательная железа, *prostata* (см. рис. 631–633, 642, 643), – непарный орган из железистой и гладкомышечной ткани; расположен в нижнем отделе полости малого таза под мочевым пузырем, между ним, передней стенкой прямой кишки и передним отделом мочеполовой диафрагмы. Железа охватывает начальную часть мочеиспускательного канала, его *предстательную часть, pars prostatica,* а также *семявыбрасывающие протоки, ductus ejaculatorii.* По своему строению она относится к сложным альвеолярно-трубчатым железам. Предстательная железа имеет форму каштана. В ней различают направленную вниз, к мочеполовой диафрагме, более узкую *верхушку предстательной железы, apex prostatae,* и широкое, с вогнутой поверхностью, направленное к мочевому пузырю *основание предстательной железы, basis prostatae. Передняя поверхность, facies anterior,* обращена к лобковому симфизу, а *задняя поверхность, facies posterior,* направлена к ампуле прямой кишки. В предстательной железе можно различить также закругленные *нижнелатеральные поверхности, facies inferolaterales,* которые обращены соответственно в правую и левую стороны, к мышце, поднимающей задний проход, m. levator ani. От последней отходит небольшая *лобково-предстательная мышца, m. puboprostaticus,* которая прикрепляется на нижнелатеральной поверхности предстательной железы.

В предстательной железе выделяют *правую и левую доли, lobus dexter et lobus sinister.* Доли разделены по задней поверхности железы нерезко выраженной бороздой и *перешейком предстательной железы, isthmus prostatae (средняя доля, lobus medius).*

Перешейком предстательной железы называется ее участок, расположенный между местом вхождения в ее основание шейки мочевого пузыря спереди и правого и левого семявыбрасывающих протоков – сзади; у пожилых людей перешеек значительно увеличен и его рассматривают как *среднюю долю, lobus medius* (см. рис. 642).

Мочеиспускательный канал проходит через передненижний отдел железы, пронизывая его верхушку, так что бóльшая часть железы лежит позади канала, а меньшая – впереди. В направлении сверху сзади вниз вперед через основание железы проходят семявыбрасывающие протоки.

Поперечная длина предстательной железы около 4 см, продольная – 3 см, а толщина 2 см; масса железы в среднем равна 20 г. Величина и масса железы изменяются с возрастом: у детей они небольшие; в пожилом возрасте железа может достигать размеров куриного яйца.

Предстательная железа состоит из *паренхимы, parenchyma,* и *мышечного вещества, substantia muscularis.* Паренхима неравномерно располагается по всему органу; по направлению к прямой кишке преобладает железистая паренхима, в то время как по направлению к мочеиспускательному каналу мышечное вещество развито сильнее.

Железистая паренхима окружает предстательную часть мочеиспускательного канала; она состоит из 30–50 ветвящихся альвеолярно-трубчатых *предстательных проточков, ductuli prostatici,* выстланных эпителием.

Главная масса и более длинные железистые проточки находятся в задней и латеральной частях железы; лишь незначительное количество и притом более коротких ходов расположено спереди; самый передний срединный участок свободен от них и содержит только мышечное вещество.

Железу окружает *капсула предстательной железы, capsula prostatica,* от которой в железу идут соединительнотканные волокна и гладкие мышцы, составляющие строму железы, Строма располагается между протоками, разделяя железистую паренхиму на дольки.

Мышечные волокна переходят в железу из стенки прилегающего к ее основанию мочевого пузыря. Верхушка железы, залегающая в мочеполовой диафрагме, содержит переходящие с последней поперечно-полосатые мышечные волокна, которые составляют часть произвольной мышцы – *сфинктера мочеиспускательного канала, m. sphincter urethrae.* Устья железистых проточков, около 30, открываются на поверхности слизистой оболочки предстательной части мочеиспускательного канала вокруг семенного холмика и на нем самом.

Передняя поверхность железы образована самым небольшим ее отделом, расположенным впереди мочеиспускательного канала. От лобкового сращения и прилегающего отдела сухожильной дуги к передней и боковой поверхностям железы следуют *лобково-предстательные (лобково-пузырные) связки, ligg. puboprostatica (pubovesicalia).*

Спереди к основанию железы прилегает, срастаясь с ней, дно мочевого пузыря. К задней части основания латерально примыкают тела семенных пузырьков, медиально – ампулы семявыносящих протоков.

Задняя поверхность железы примыкает к перегородке, отделяющей ее от ампулы прямой кишки и составляющей заднюю стенку ее капсулы.

Нижнебоковые поверхности железы, будучи отделены стенкой капсулы, прилегают к медиальным краям

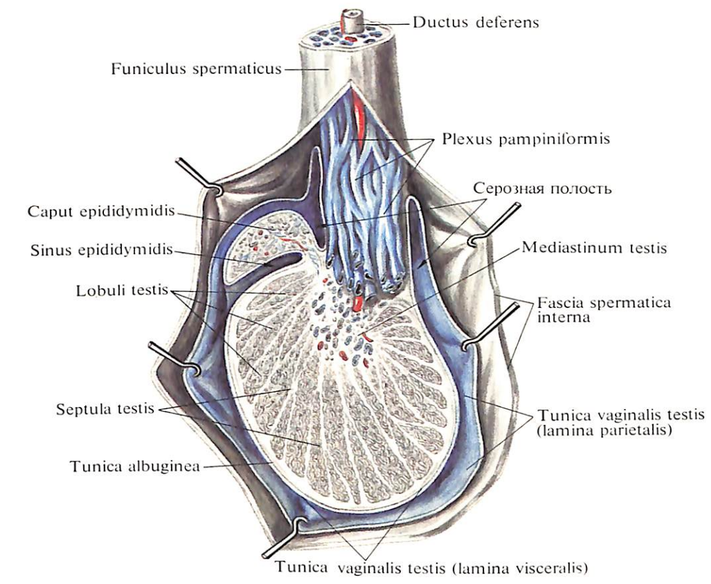

639. Яичко, testis, и его придаток, epididymis; продольный разрез.

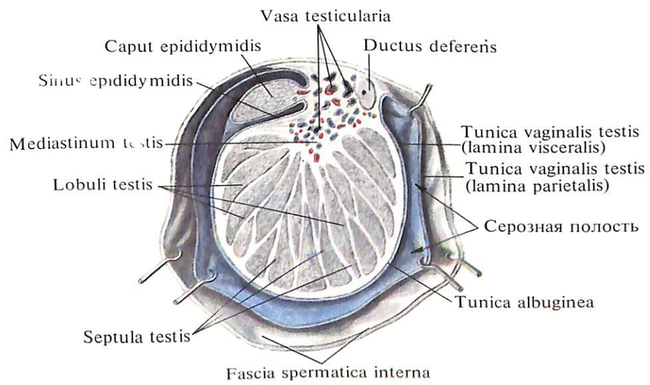

640. Яичко, testis, и его придаток, epididymis; поперечный разрез.

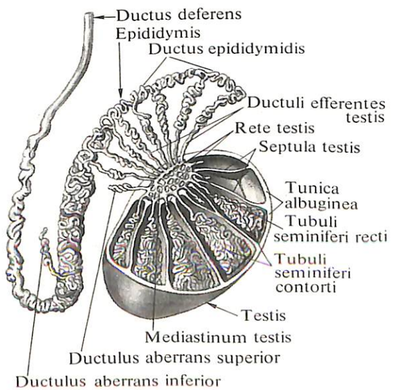

641. Выделяющие и выносящие канальцы яичка и придатка яичка (схема).

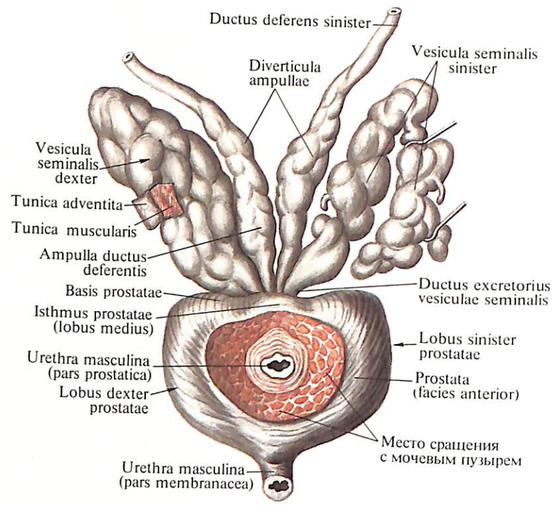

642. Предстательная железа, prostata, и семенные пузырьки, vesiculae seminales; вид спереди. ***(Левый семенной пузырек препарирован.)***

643. Предстательная железа, prostata, и семенные пузырьки, vesiculae seminales; вид спереди. ***(Семенные пузырьки и расширение семявыносящего протока, ampulla ductus deferentis, вскрыты; передние отделы предстательной железы частично удалены; предстательная часть мочеиспускательного канала вскрыта.)***

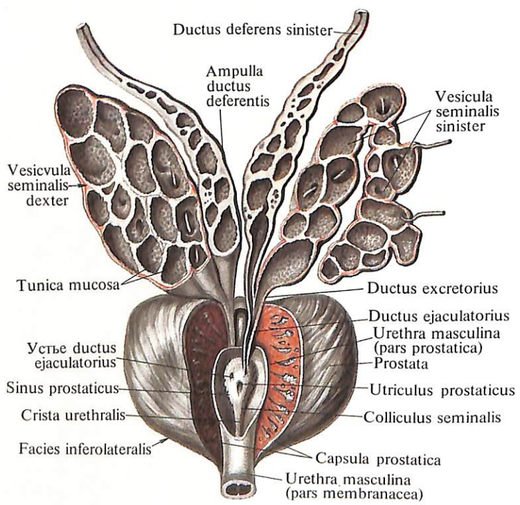

обеих мышц, поднимающих задний проход, которые при своем сокращении могут приподнимать предстательную железу.

Под капсулой железы располагаются вены, входящие в предстательное венозное сплетение, в которое спереди впадает глубокая дорсальная вена полового члена (см. рис. 648).

Перешеек предстательной железы, isthmus prostatae, прилегающий к задней стенке мочеиспускательного канала, несет в себе заложенную в семенном холмике канала *предстательную маточку, utriculus prostaticus*; она имеет вид продольно расположенного кармана длиной до 1 см и шириной 1–2 мм.

Иннервация: нервы из plexus prostaticus, plexus hypogastricus inferior (симпатические) и nn. splanchnici pelvici (парасимпатические).

Кровоснабжение: aa. rectales media, vesicalis inferior. Венозная кровь оттекает по plexus venosus prostaticus, затем через vv. vesicales inferiores в v. iliaca interna.

Лимфатические сосуды отводят лимфу к nodi lymphatici iliaci interni.

Бульбоуретральные железы

Бульбоуретральная железа, *glandula bulbourethralis* (см. рис. 633), парная, по своему строению является сложной альвеолярно-трубчатой железой. Располагается позади перепончатой части мочеиспускательного канала, у слепого конца луковицы его пещеристого тела, будучи охвачена пучками глубокой поперечной мышцы промежности.

Железа имеет размеры горошины и желтовато-коричневый цвет. Отдельные дольки железы соединены между собой плотной соединительной тканью. Ходы каждой дольки, соединяясь, образуют общий *проток бульбоуретральной железы, ductus glandulae bulbourethralis*, вокруг которого располагаются волокна *сфинктера мочеиспускательного канала, m. sphincter urethrae.*

Проток бульбоуретральной железы имеет длину до 6 см, направляется вперед и несколько вниз, прободает луковицу полового члена и открывается в полость мочеиспускательного канала. Иногда правая и левая железы соединяются между собой при посредстве тонких мышечных пучков. Иногда встречаются добавочные железы.

Иннервация: n. pudendus и ветви симпатических сплетений, расположенных вокруг питающих железу сосудов.

Кровоснабжение: aa. bulbi penis (a. pudenda interna). Венозная кровь оттекает по v. bulbi penis в v. pudenda interna, а затем в v. iliaca interna. Лимфатические сосуды отводят лимфу в nodi lymphatici iliaci interni.

НАРУЖНЫЕ МУЖСКИЕ ПОЛОВЫЕ ОРГАНЫ

Половой член

Половой член, *penis* (рис. 644–648; см. рис. 631–633), состоит из парного *пещеристого тела полового члена, corpus cavernosum penis*, и непарного *губчатого тела полового члена, corpus spongiosum penis.* Половой член имеет прикрытую кожей мошонки фиксированную заднюю часть, прикрепленную к передней поверхности лобковых костей, – *корень полового члена, radix penis.* Различают *тело полового члена, corpus penis*, и *головку полового члена, glans penis.*

В теле полового члена различают верхнюю, или переднюю, поверхность – *спинку полового члена, dorsum penis*, и нижнюю, или заднюю, – *уретральную поверхность, facies urethralis.*

Головка представляет свободный конец полового члена. Она конусовидная, слегка сплющена сверху и снизу. Нижняя ее поверхность несколько уплощена. Задний, поднимающийся край головки утолщен, образует *венец головки, corona glandis*, он отделен от тела неглубокой бороздкой – *шейкой головки, collum glandis.*

На вершине головки открывается *наружное отверстие мочеиспускательного канала, ostium urethrae externum.*

Кожа полового члена тонкая, растяжимая; она отделена от подлежащей фасции рыхлой клетчаткой и потому легко подвижна. Кожа головки полового члена тоже тонкая, но она плотно сращена с подлежащей белочной оболочкой пещеристого тела и потому неподвижна. В области шейки головки кожа собирается в виде складки, которая охватывает головку и выступает впереди ее то более длинным, то более коротким своим краем, – это *крайняя плоть полового члена, preputium penis* (см. рис. 645–647). Таким образом, между головкой и крайней плотью образуется открытая кпереди мешковидная полость. Следовательно, крайняя плоть имеет две кожные поверхности: внутреннюю, более нежную, обращенную к головке, и наружную, более плотную. Внутренний слой кожи крайней плоти содержит значительное количество *желез крайней плоти, glandulae preputiales*, вырабатывающих сальный секрет. По своему строению они являются сложными альвеолярными железами. На нижней поверхности кожный покров головки – крайняя плоть, образует продольную складку – *уздечку крайней плоти, frenulum preputii*, при посредстве которой кожный покров соединен с противоположной поверхностью препуциального мешка. Как бы продолжение ее, вдоль нижней поверхности полового члена посередине проходит кожный *шов полового члена, raphe penis.*

Пещеристые тела полового члена, corpora cavernosa penis, представляют почти цилиндрические образования с заостренными передним и задним концами (см. рис. 644). Задним концом – *ножкой полового члена, crus penis*, каждое пещеристое тело начинается от надкостницы медиального края нижней ветви лобковой и ветви седалищной костей в области подлобкового угла. Кпереди оба пещеристых тела полового члена соединяются своими медиальными поверхностями. На нижней их поверхности находится желобок, в котором залегает губчатое тело полового члена. Последнее прикреплено к нему посредством плотной соединительной ткани. Вдоль верхней поверхности пещеристых тел полового члена проходит глубокая борозда, в которой располагаются дорсальные сосуды и нервы. Передние концы пещеристых тел полового члена одеты, как шапкой, головкой.

Пещеристое тело (см. рис. 646–648) окружено плотной *белочной оболочкой пещеристого тела, tunica albuginea corporis cavernosi.* Толщина ее до 2 мм. Она отдает внутрь пещеристого тела отростки – *трабекулы пещеристого тела, trabeculae corporis cavernosi*, образованные соединительной тканью, содержащей гладкую мышечную ткань, сокращение которой задерживает кровь в ячейках пещеристых тел во время эрекции. Трабекулы изолируют внутри пещеристого тела наполненные кровью полости – *ячейки пещеристого*

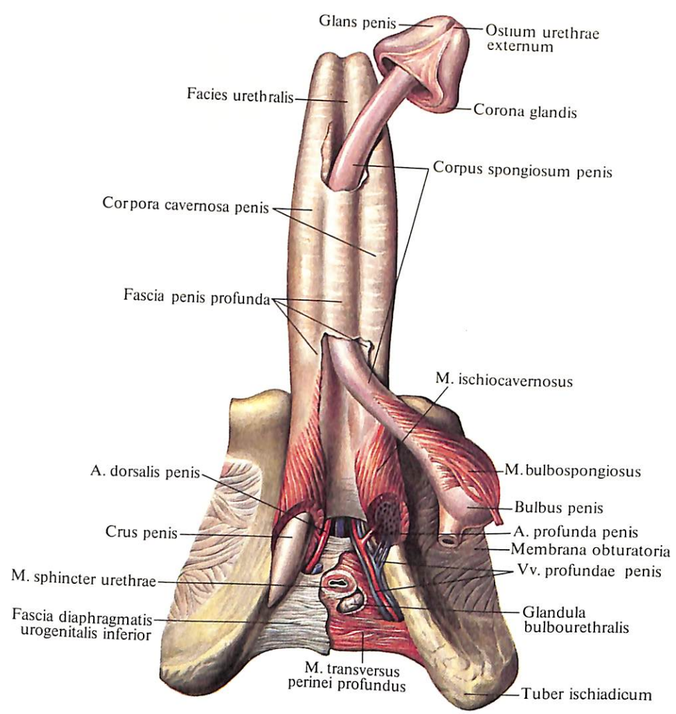

644. Пещеристые и губчатое тела полового члена и мочеиспускательного канала, corpora cavernosa et spongiosum penis; вид спереди и снизу.
(Губчатое тело мочеиспускательного канала частично отделено от пещеристых тел полового члена.)

645. Половой член, penis; вид снизу и спереди.
(Кожный покров и фасция полового члена частично удалены.)

тела, cavernae corporis cavernosi. Они представляют собой лакунарные пространства – *пещеры (ячейки), caverna,* образованные измененными капиллярами и выстланные эндотелием.

Кровоснабжение ячеек пещеристых и губчатого тела осуществляется завитковыми артериями, aa. helicinae, открывающимися непосредственно в пещеры, а венозный отток происходит через глубокую дорсальную вену, v. dorsalis profunda penis, и глубокие вены полового члена, vv. profundae penis.

Там, где правое и левое пещеристые тела соединяются, от белочной оболочки отходит *перегородка полового члена, septum penis,* разделяющая их друг от друга. В перегородке имеются отверстия, через которые сосуды пещеристых тел соединяются между собой.

Губчатое тело полового члена, corpus spongiosum penis, значительно меньше по объему, чем пещеристые тела, оно уплощено в переднезаднем направлении; задний конец его утолщен и образует *луковицу полового члена, bulbus penis.* Луковица прилегает к мочеполовой диафрагме. Две ее половины хорошо вырисовываются, так как покрыты *луковично-губчатыми мышцами, mm. bulbospongiosi.*

Передняя часть губчатого тела полового члена переходит в *головку полового члена, glans penis.* На задней поверхности последней имеется ниша – углубление, в которое входят передние концы пещеристых тел полового члена; головка плотно сращена с

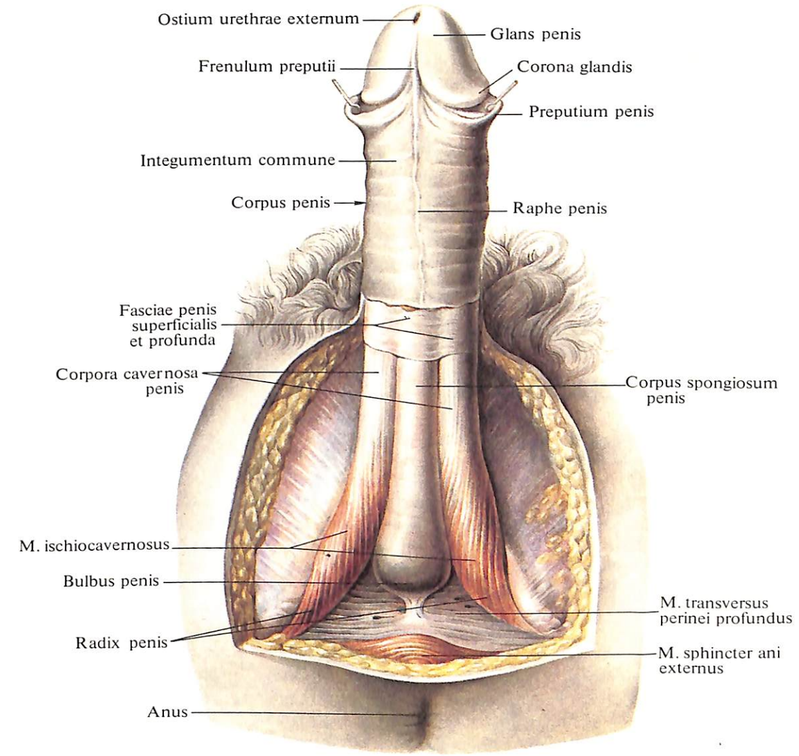

ними. Мочеиспускательный канал проникает в луковицу сверху и следует на всем протяжении губчатого тела до вершины головки, где открывается *наружным отверстием мочеиспускательного канала, ostium urethrae externum.* Губчатое тело полового члена одето тонкой *белочной оболочкой губчатого тела, tunica albuginea corporis spongiosi.* От нее в глубь тела отходят *трабекулы губчатого тела, trabeculae corporis spongiosi,* более тонкие, чем трабекулы пещеристых тел. Губчатое тело полового члена содержит *ячейки губчатого тела, cavernae corporis spongiosi.* От белочной оболочки головки по средней линии к стенке мочеиспускательного канала идет *перегородка головки, septum glandis.*

Кнаружи от белочной оболочки пещеристых тел располагается *глубокая фасция полового члена, fascia penis profunda,* покрывающая как пещеристые тела, так и губчатое тело полового члена. Затем следует более мощная *поверхностная фасция полового члена, fascia penis superficialis,* в которой проходят поверхностные сосуды и нервы. Она является продолжением поверхностной фасции промежности, поверхностной фасции передней стенки живота и мясистой оболочки мошонки и соединяется с кожей полового члена посредством рыхлой соединительной ткани. На головке полового члена подкожный соединительнотканный слой отсутствует. От передней поверхности лобкового симфиза к спинке полового члена идет короткая *связка, подвешивающая половой член, lig. suspensorium penis* (см. рис. 631), образованная эластическими волокнами, отходящими от поверхностной фасции живота, и вплетающаяся в белочную оболочку. Другая – *пращевидная связка полового члена, lig. fundiforme penis,* направляется от белой линии живота вниз и охватывает половой член с боковых сторон; волокна этой связки проникают в мошонку, вплетаясь в мясистую оболочку.

Иннервация: n. dorsalis penis (афферентный), nn. cavernosi penis из plexus hypogastricus inferior (эфферентные симпатические), nn. erigentes (парасимпатические).

Кровоснабжение: пещеристые и губчатое тела – a. dorsalis penis и a. profunda penis от a. pudenda interna, кожа и оболочки – rr. scrotales anterior, луковица – a. bulbi penis, губчатое тело и мочеиспускательный канал – a. urethralis. Венозная

кровь оттекает по v. dorsalis penis profunda и v. bulbi penis в plexus venosus vesicalis, а затем в v. iliaca interna, по v. dorsalis penis superficialis в v. femoralis. Лимфатические сосуды отводят лимфу к nodi lymphatici iliaci interni и inguinales superficiales.

Мужской мочеиспускательный канал

Мужской мочеиспускательный канал, *urethra masculina* (см. рис. 632, 633, 647), имеет длину в среднем до 20–23 см, делится на три части: *предстательную, pars prostatica, перепончатую, pars membranacea,* и *губчатую, pars spongiosa.* Начинается от мочевого пузыря *внутренним отверстием мочеиспускательного канала, ostium urethrae internum,* и заканчивается *наружным отверстием мочеиспускательного канала (уретры), ostium urethrae externum,* расположенным на вершине головки полового члена.

Мочеиспускательный канал по своему ходу делает S-образный изгиб. Предстательная часть, направляясь сверху вниз, образует с перепончатой частью и началом губчатой части выпуклую кзади дугу, огибающую лобковый симфиз снизу. Начальный отдел губчатой части, проходящей через фиксированный связками участок полового члена, образует с висящей его частью второе колено, выпуклостью направленное кпереди.

Разделение мочеиспускательного канала на указанные три части обусловливается особенностями тех образований, которые его окружают. Кроме того, по своему ходу мужская уретра имеет сужения и расширения, знание которых имеет большое значение для клиники.

Предстательная часть, pars prostatica, пронизывает предстательную железу сверху, сзади вниз и вперед. Она имеет длину 3–4 см и начинается узкой частью от внутреннего отверстия мочеиспускательного канала (первое суженное место канала). На середине ее протяжения образуется расширение мочеиспускательного канала (первое расширение). На задней стенке предстательной части, начиная от *язычка мочевого пузыря, uvula vesicae urinariae,* представляющего собой продольный валик на поверхности мочепузырного треугольника, имеется срединная складка – *гребень мочеиспускательного канала (уретры), crista urethralis.* Гребень на середине своего протяжения переходит в продольно расположенный *семенной холмик, colliculus seminalis*; дистально эта складка достигает перепончатой части. На вершине семенного холмика имеется продольно расположенный карман – *предстательная маточка, utriculus prostaticus.* С каждой стороны гребня мочеиспускательного канала расположены устья семявыбрасывающих протоков. По обеим сторонам от семенного холмика, между ним и стенкой мочеиспускательного канала, слизистая оболочка мочеиспускательного канала образует складки; в ограниченном ими желобке – *предстательной пазухе, sinus prostaticus,* открываются устья *предстательных проточков, ductuli prostatici*; часть проточков открывается иногда на самом семенном холмике.

Перепончатая часть, pars membranacea, – наиболее короткая часть мочеиспускательного канала, ее длина 1,5–2,0 см. Она плотно фиксирована в мочеполовой диафрагме, через которую проходит. Проксимальный отдел этой части канала является наиболее узким на протяжении всего канала (второе узкое место); дистальный отдел, переходящий в губчатую часть, становится шире.

Внутреннее отверстие мочеиспускательного канала и проксимальный отдел предстательной его части охвачены идущими циркулярно гладкомышечными волокнами, которые являются продолжением мышц мочепузырного треугольника и вплетаются в мышечное вещество предстательной железы. Перепончатую часть канала и дистальный отдел предстательной части охватывают поперечно-полосатые мышечные волокна *сфунктера мочеиспускательного канала, m. sphincter urethrae.* Эти волокна являются частью глубокой поперечной мышцы промежности, поэтому перепончатая часть фиксируется в выходе из таза и подвижность ее незначительна. Часть мышечных волокон мочеполовой диафрагмы переходит на предстательную и рубчатую части, вследствие чего перепончатая часть становится еще менее подвижной.

Губчатая часть, pars spongiosa, – самая длинная часть мочеиспускательного канала, ее длина 17–20 см. Она начинается наиболее широким отделом (второе расширение), заложенным в луковице полового члена, и достигает на вершине головки губчатого тела наружного отверстия мочеиспускательного канала, представляющего третье узкое место канала. В заднюю (нижнюю) стенку луковичной части открываются устья бульбоуретральных желез.

Проксимальнее наружного отверстия мочеиспускательного канала находится расположенное в сагиттальном направлении расширение – *ладьевидная ямка мочеиспускательного канала (уретры), fossa navicularis urethrae,* являющаяся третьим расширением на протяжении канала. Слизистая оболочка верхней стенки образует здесь поперечно расположенную *заслонку ладьевидной ямки, valvula fossae navicularis* (см. рис. 647), отделяя открытый кпереди карман. По верхней стенке губчатой части в два ряда залегают поперечные складочки, ограничивающие мелкие (0,5 мм), открытые кпереди *лакуны мочеиспускательного канала (уретры), lacunae urethrales,* в которые открываются простые трубчатые *железы мочеиспускательного канала (уретры), glandulae urethrales* (см. рис. 633). Ряд желез открывается на поверхности слизистой оболочки *парауретральными протоками (каналами), ductus (canales) parauretrales.* На всем протяжении мочеиспускательного канала имеются продольные складки, которые обусловливают его растяжимость.

Просвет мочеиспускательного канала на уровне предстательной и перепончатой частей представляется полулунным, выпуклостью кверху, что обусловлено наличием гребня и семенного холмика. В проксимальном отделе губчатой части просвет имеет вид вертикальной щели, в дистальном – поперечной щели и в области головки – S-образной щели.

Оболочка мочеиспускательного канала состоит из эластических волокон.

Выраженный мышечный слой имеется лишь в предстательной и перепончатой частях. В губчатой части слизистая оболочка непосредственно сращена с губчатым телом, и гладкие мышечные волокна относятся к последнему.

Слизистая оболочка мочеиспускательного канала в предстательной ча-

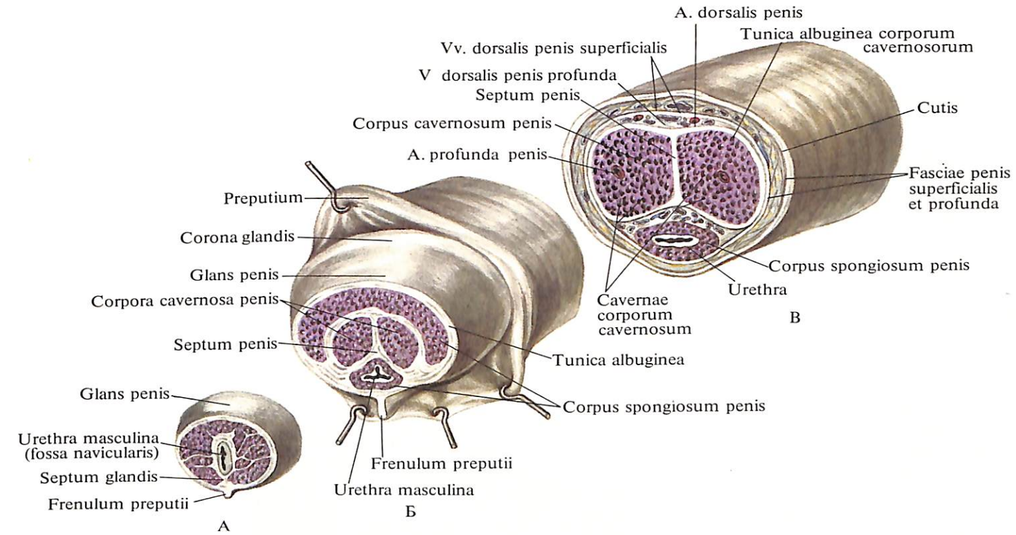

646. Поперечные разрезы полового члена.

А – разрез головки вблизи наружного отверстия мочеиспускательного канала; Б – разрез головки на середине ладьевидной ямки; В – разрез средних отделов тела.

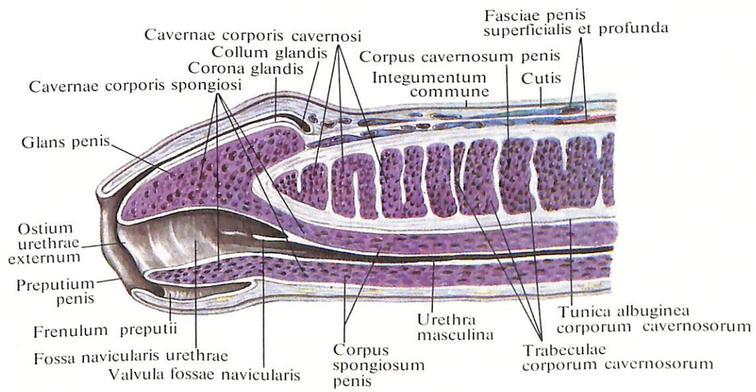

647. Продольный разрез передних отделов полового члена, правая сторона; вид слева.

сти покрыта переходным эпителием, а на остальном протяжении – многорядным призматическим и в области ладьевидной ямки – многослойным плоским эпителием.

Иннервация: nn. perineales (афферентные), plexus hypogastricus inferior (эфферентные симпатические).

Кровоснабжение: предстательная часть – aa. pudendae interna, а также a. rectalis media и a. vesicalis inferior, перепончатая часть – a. rectalis inferior и a. perinealis, губчатая часть – a. bulbi penis и a. urethralis, мелкие ветви от a. dorsalis penis и a. profunda penis. Венозная кровь оттекает по венам полового члена в plexus venosus vesicalis. Лимфатические сосуды отводят лимфу в nodi lymphatici inguinales и iliaci interni.

Мошонка

Мошонка, *scrotum* (см. рис. 631, 632, 634, 667), – кожно-мышечное образование, является вместилищем для яичек с придатками и нижнего отдела семенных канатиков. Она занимает передний отдел области промежности и состоит из кожного покрова и нескольких слоев оболочек.

Кожа мошонки представляет непосредственное продолжение кожи полового члена; она тонкая, не имеет жира, морщинистая, более пигментирована, чем кожа живота или бедер, покрыта редкими волосами. В коже заложено большое количество потовых и сальных желез; по середине ее поверхности, в переднезаднем направлении, начиная от корня полового члена и оканчиваясь на промежности, расположен *шов мошонки*, *raphe scroti*, имеющий вид кожного невысокого валика. Под кожей находится *мясистая оболочка*, *tunica dartos*, или *мясистая мышца*, *m. dartos*, состоящая из сети гладких мышечных волокон. Она соединена с кожей большим количеством перемычек. Сокращение этой оболочки вызывает образование множественных кожных складок на мошонке. Глубже мясистой оболочки находится рыхлая соединительная ткань, лишенная жира, которая соединяет ее с подлежащей *наружной семенной фасцией*, *fascia spermatica externa*.

Полость мошонки разделяет на две половины – правую и левую – сагиттально идущая *перегородка мошонки*, *septum scroti*, соответствующая на поверхности кожи шву мошонки (см. рис. 632).

Иннервация: nn. scrotales anteriores (из n. ilioinguinalis), nn. scrotales posteriores (из n. pudendus), plexus hypogastricus inferior (иннервация гладких мышечных волокон мошонки).

Кровоснабжение: rr. scrotales anteriores (a. pudenda externa), rr. scrotales posteriores (a. pudenda interna), a. dorsalis penis. Венозная кровь оттекает по vv. scrotales anteriores и затем в v. femoralis, vv. scrotales posteriores, далее в v. iliaca interna. Лимфатические сосуды отводят лимфу к nodi lymphatici inguinales superficiales.

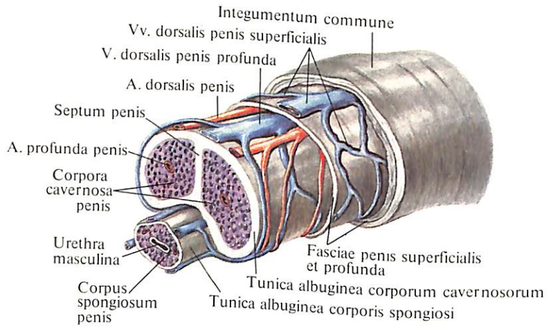

648. Пещеристые и губчатое тела полового члена и мочеиспускательного канала.

БРЮШИНА ПОЛОСТИ МАЛОГО ТАЗА МУЖЧИНЫ

У мужчин в полости малого таза париетальный листок брюшины, опустившись из полости живота по ее задней стенке, переходит через пограничную линию, linea terminalis (см. рис. 631, 662, 663), покрывая мезоперитонеально переднюю поверхность средней трети прямой кишки. Затем, перейдя на верхний край семенных пузырьков и семявыносящий проток, брюшина направляется вверх, выстилая заднюю поверхность мочевого пузыря, и, выйдя из полости малого таза, переходит в париетальный листок передней стенки брюшной полости. В области лобкового симфиза, между ним и париетальной брюшиной, остается небольшая щель – *залобковое пространство*, *spatium retropubicum*, заполненное жировой клетчаткой (см. рис. 548, 549, 632, 650).

Между прямой кишкой и мочевым пузырем образуется фронтально расположенная щель – *прямокишечно-пузырное углубление*, *excavatio rectovesicalis*, которое при наполнении мочевого пузыря может углубляться. Границами этой впадины по краям являются прямокишечно-пузырные складки, в которых залегают *прямокишечно-пузырные мышцы*, *mm. rectovesicales*; в состав последних входят гладкие мышечные волокна.

При ненаполненном мочевом пузыре по его краям, несколько впереди от верхушки пузыря, брюшина образует симметрично идущие складки, направленные в сторону срединной пупочной складки. На задней поверхности мочевого пузыря, ближе к его верхушке, брюшина образует еще одну *поперечную пузырную складку*, *plica vesicalis transversa*; она тянется как бы между глубокими паховыми кольцами.

ЖЕНСКИЕ ПОЛОВЫЕ ОРГАНЫ

Женские половые органы делятся на внутренние и наружные. К **внутренним** *женским половым органам*, *organa genitalia feminina interna*, относятся: яичник, *ovarium*, маточная труба, *tuba uterina (salpinx)*, матка, *uterus (metra)*, влагалище, *vagina*, придаток яичника, *epoöphoron*. **Наружные** *женские половые органы*, *organa genitalia feminina externa*: женская половая область, *pudendum femininum*, клитор, *clitoris*, женский мочеиспускательный канал, *urethra feminina*.

ВНУТРЕННИЕ ЖЕНСКИЕ ПОЛОВЫЕ ОРГАНЫ

Яичники

Яичник, *ovarium* (рис. 649–655; см. рис. 664), – парный орган, половая железа, в которой происходят образование и созревание яйцеклеток. Яичник располагается у боковой стенки малого таза поперечно, у верхней апертуры малого таза с обеих сторон дна матки, где прикрепляется посредством брыжейки к заднему листку широкой связки матки, ниже маточной трубы (см. также «Половые железы»).

Яичник синевато-белого цвета, со слегка бугристой поверхностью, овальный, уплощенный. В нем различают две поверхности – *медиальную*, *facies medialis*, и *латеральную*, *facies lateralis*; два края – прямой *брыжеечный*, *margo mesovaricus*, и выпуклый *свободный*, *margo liber*; два конца – обращенный к бахромке трубы *трубный конец*, *extremitas tubaria*, и более заостренный, обращенный к матке *маточный конец*, *extremitas uterina*. Длина яичника у половозрелой женщины составляет 2,5–5,0 см, ширина 1,5–3,0 см, толщина 0,5–1,5 см. Масса яичника 5–8 г. Как размеры, так и масса яичников изменчивы и зависят от возраста, индивидуальных особенностей и состояния организма.

Брыжеечным краем яичник прикреплен с помощью дупликатуры брюшины – *брыжейки яичника*, *mesovarium*, к заднему листку широкой связки матки. Брыжейка служит местом вхождения сосудов и нервов из широкой связки в *ворота яичника*, *hilum ovarii*; это место представляет собой узкую борозду, к которой прикрепляется брыжейка яичника. Свободный край яичника свисает в полость таза.

Яичник покрыт тонкой *белочной оболочкой*, *tunica albuginea*; располагается яичник в полости брюшины, но брюшиной не покрыт и срастается с ней лишь брыжеечным краем. Его свободная поверхность покрыта однослойным поверхностным эпителием, который располагается на соединительнотканной оболочке. Глубже белочной оболочки располагаются более плотное *корковое вещество яичника*, *cortex ovarii*, и железистая ткань. Центрально залегает *мозговое вещество яичника*, *medulla ovarii*, богатое сосудами и рыхлой соединительной тканью – *стромой яичника*, *stroma ovarii*. Корковое вещество в области ворот яичника постепенно истончается. Степень развития коркового и мозгового вещества зависит от возраста.

В корковом веществе расположены крупные, до размеров горошины, многочисленные пузырчатые шаровидные мешочки. Они находятся в различных стадиях развития. Фолликулы, имеющие меньшие размеры, называются *первичными фолликулами яичника*, *folliculi ovarici primarii*, а фолликулы, имеющие бóльшие размеры, содержат фолликулярную жидкость и называются *везикулярными фолликулами*, *folliculi ovarici vesiculosi*.

Везикулярный фолликул представляет полость, выстланную клетками и окруженную соединительнотканной оболочкой; в пузырьке развивается женская половая клетка – *яйцеклетка*, *ovum*.

Созревая, фолликул увеличивается, продвигается к поверхности яичника и несколько выступает над ней. Стенка созревшего фолликула представляет собой толстую соединительнотканную *оболочку фолликула*, *theca folliculi*, которая у созревшего фолликула лопается. Вышедшая из фолликула половая клетка перемещается *яичниковой бахромкой*, *fimbria ovarica*, через *маточную трубу*, *tuba uterina*, в полость матки (процесс овуляции).

Фолликул может не закончить своего развития, и тогда он постепенно рассасывается.

На месте лопнувшего фолликула образуется железа внутренней секреции – *циклическое (менструальное) желтое тело*, *corpus luteum cyclicum (menstruationis)* (см. рис. 652), которое в дальнейшем атрофируется и превращается в построенное из соединительной ткани *беловатое (белое) тело*, *corpus albicans*. Беловатое тело впоследствии исчезает. В случае оплодотворения яйцеклетки желтое тело сохраняется до конца беременности и носит название истинного *желтого тела беременности*, *corpus luteum graviditatis*, в отличие от исчезающего менструального тела.

Строма яичника, *stroma ovarii*, состоит из соединительной ткани со значительной примесью эластических волокон. Она изобилует кровеносными сосудами, которые вступают через ворота яичника; в ней также залегают лимфатические сосуды и нервы.

Яичник расположен на боковой стенке малого таза, окружен сверху, латерально и отчасти медиально латеральным отделом маточной трубы. Своим трубным концом яичник примыкает к париетальному листку брюшины и лежит в так называемой яичниковой ямке, ограниченной сверху наружными подвздошными сосудами, vasa iliaca externa, сзади – внутренними подвздошными сосудами, vasa iliaca interna, и мочеточником, спереди – латеральной пупочной складкой и снизу – запирательной и маточной артериями, aa. obturatoria et uterina. Медиальная поверхность яичника обращена в брюшинную полость ма-

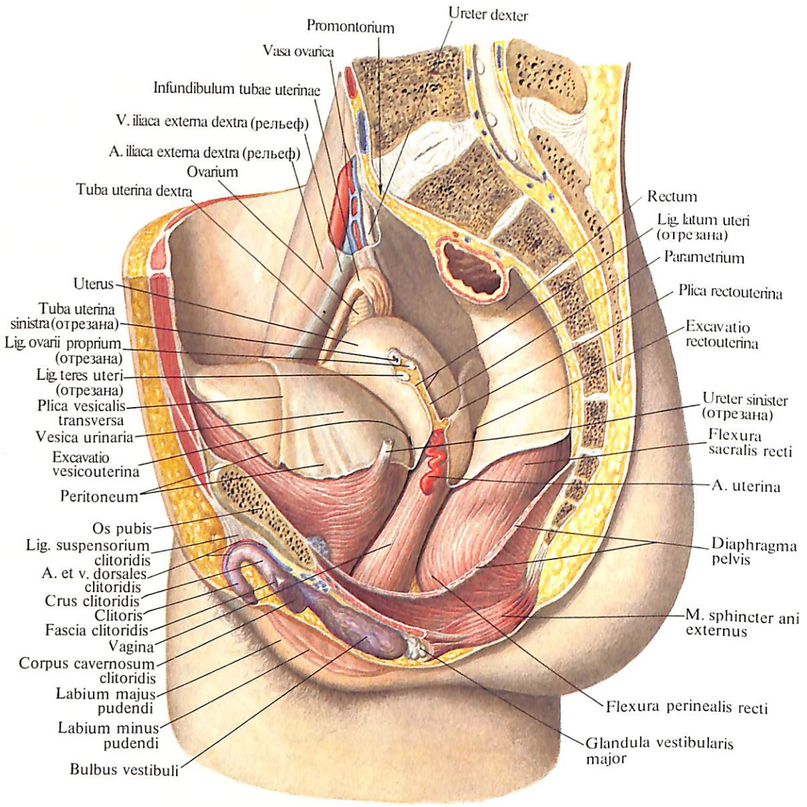

649. Женские половые органы, organa genitalia feminina; вид слева.
(Левые отделы стенок таза удалены.)

650. Женские половые органы, organa genitalia feminina; вид слева.
(Сагиттально-срединный распил; правая сторона.)

лого таза. Трубный конец яичника, обращенный к *яичниковой бахроме, fimbra ovarica*, маточной трубы, укрепляется *связкой, подвешивающей яичник, lig. suspensorium ovari.* Эта связка фиксирует яичник к боковой поверхности таза, содержит сосуды и нервы яичника. От маточного конца яичника к краю матки в широкой связке матки тянется *собственная связка яичника, lig. ovarii proprium* (см. рис. 652); она заканчивается на боковой поверхности матки ниже маточной трубы.

Иннервация: plexus ovaricus (plexus aorticus abdominalis), plexus hypogastricus inferior.

Кровоснабжение: a. ovarica (aorta abdominalis), rr. ovarici (a. uterina). Венозная кровь оттекает по v. ovarica, образующей plexus pampiniformis, и затем в v. cava inferior и v. renalis sinistra. Лимфатические сосуды отводят лимфу к nodi lymphatici lumbales.

Маточные трубы

Маточная труба, *tuba uterina (salpinx)* (см. рис. 651, 652, 664), – парный орган, располагается почти горизонтально по обеим сторонам дна матки, в свободном (верхнем) крае широкой связки матки. Трубы представляют собой цилиндрические каналы (трубки),

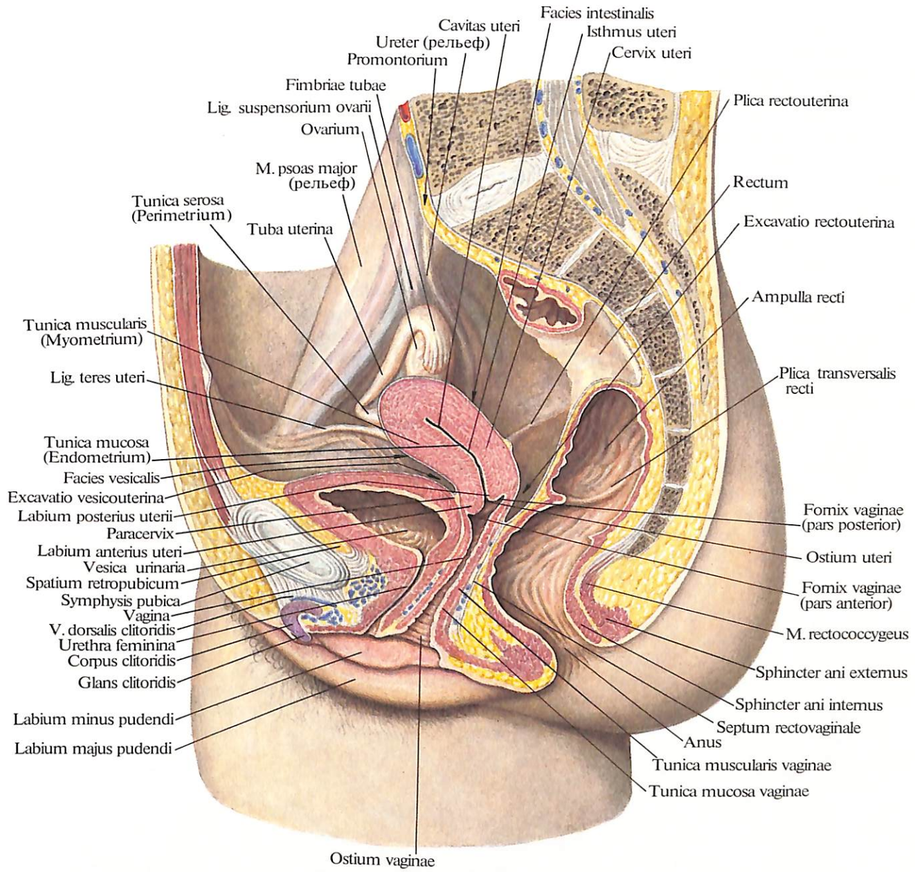

один (латеральный) конец которых открывается в полость брюшины, другой (медиальный) – в полость матки. Длина трубы у взрослой женщины в среднем достигает 10–12 см, а ширина 0,4–0,6 см. Правая и левая трубы имеют неодинаковую длину.

Различаются следующие отделы маточной трубы: *воронка маточной трубы, infundibulum tubae uterinae*, расширение – *ампула маточной трубы, ampulla tubae uterinae, перешеек маточной трубы, isthmus tubae uterinae*, и *маточная часть, pars uterina.*

Наружный конец – *воронка маточной трубы, infundibulum tubae uterinae*, имеет *брюшное отверстие маточной трубы, ostium abdominale tubae uterinae*, окаймленное большим количеством остроконечных выростов – *бахромок трубы, fimbriae tubae.* Каждая бахромка по своему краю несет мелкие вырезки. Самая длинная из них – *яичниковая бахромка, fimbria ovarica*, следует по наружному краю брыжейки трубы и представляет собой как бы желоб, идущий к трубному концу яичника, где и прикрепляется. Иногда на свободном брюшном конце трубы имеется небольшой пузыреобразный придаток, который свободно висит на длинной ножке.

Брюшное отверстие трубы имеет диаметр до 2 мм; через это отверстие полость брюшины через маточную трубу, матку и влагалище сообщается с внешней средой. Латеральная, расширенная часть – *ампула маточной трубы, ampulla tubae uterinae*, является наиболее длинной ее частью, имеет изогнутую форму; просвет ее шире, чем у других частей, толщина до 8 мм.

Медиальная, более прямая и узкая часть маточной трубы – ее *перешеек, isthmus tubae uterinae*, подходит к углу матки на границе между ее дном и телом. Это самый тонкий участок трубы,

просвет его очень узок, толщина около 3 мм. Он продолжается в участок трубы, который находится в стенке матки, – в *маточную часть*, *pars uterina*. Эта часть открывается в полость матки *маточным отверстием трубы*, *ostium uterinum tubae*, диаметром до 1 мм.

Маточная труба покрыта с боков и сверху *серозной оболочкой*, *tunica serosa*, составляющей верхнебоковые поверхности широкой связки матки. Та часть маточной трубы, которая направлена в просвет широкой связки, свободна от брюшины. Здесь передний и задний листки широкой связки соединяются, образуя связку между трубой и собственной связкой яичника – так называемую *брыжейку маточной трубы*, *mesosalpinx*.

Под серозной оболочкой находится рыхлая соединительная ткань – *подсерозная основа*, *tela subserosa*.

Глубже залегает *мышечная оболочка*, *tunica muscularis*. Она состоит из гладких мышечных волокон, расположенных в три слоя: более тонкого наружного продольного слоя (подбрюшинный); среднего, более толстого циркулярного слоя и внутреннего продольного слоя (подслизистый). Волокна последнего слоя лучше всего выражены в области перешейка и маточной части трубы. Более развита мышечная оболочка маточной трубы в медиальном отделе и в маточном конце и постепенно истончается в направлении к дистальному (яичниковому).

Мышечная оболочка окружает самый внутренний слой стенки маточной трубы – *слизистую оболочку*, *tunica mucosa*, характерной особенностью которой являются продольно расположенные *трубные складки*, *plicae tubariae*. Складки ампулы маточной трубы хорошо выражены, они высокие и образуют вторичные и третичные складки; складки перешейка развиты слабее, они ниже и вторичных складок не имеют; наконец, в интерстициальном (внутриматочном) отделе складки наиболее низкие и слабо выражены.

По краям бахромок слизистая оболочка маточной трубы граничит с брюшинным покровом. Слизистая оболочка покрыта однослойным призматическим и реснитчатым эпителием; реснички мерцают в сторону маточного конца трубы. Часть клеток эпителия лишена ресничек, эти клетки являются секреторными.

Участок перешейка маточной трубы от матки идет под прямым углом и почти горизонтально; ампула маточной трубы располагается дугой вокруг латеральной поверхности яичника (здесь образуется изгиб); концевой отдел трубы, проходя по медиальной поверхности яичника, достигает уровня горизонтальной части перешейка.

Иннервация: plexus ovaricus, plexus uterovaginalis.

Кровоснабжение: r. tubarius (a. uterina), ветви от a. ovarica к воронке маточной трубы. Венозная кровь оттекает по одноименным венам в v. ovarica и plexus venosus uterinus. Лимфатические сосуды отводят лимфу к nodi lymphatici lumbales и nodi iliaci interni.

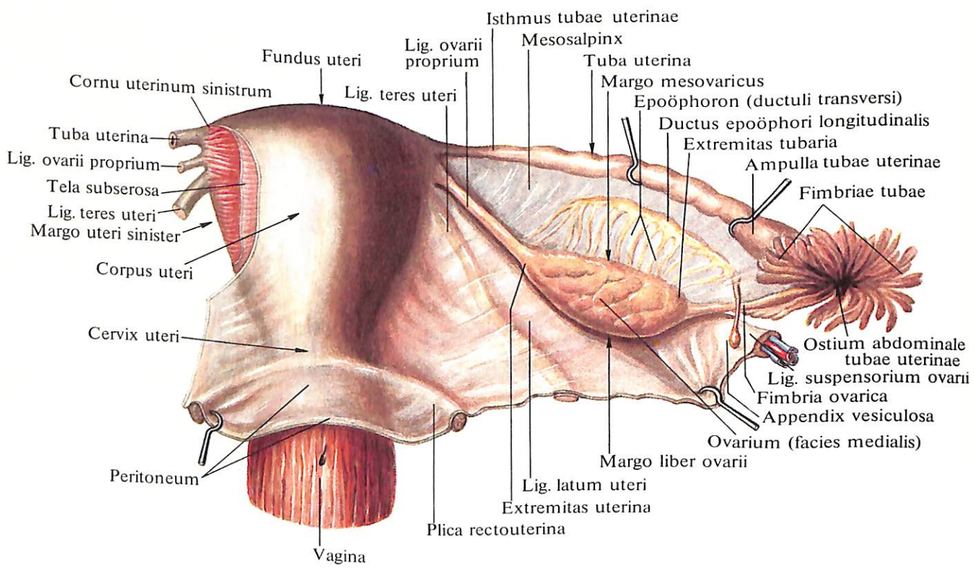

651. Матка, uterus, маточная труба, tuba uterina, яичник, ovarium, и часть влагалища, vagina; вид сзади.

Придатки яичников

Придаток яичника, *epoöphoron* (см. рис. 651, 652), находится между листками брюшины широкой связки матки в латеральном отделе брыжейки маточной трубы, между яичником и концом трубы.

Он состоит из нежной сети извитых *поперечных проточков*, *ductuli transversi*, и *продольного протока придатка яичника*, *ductus epoöphorontis longitudinalis*. Поперечные проточки представляют собой остатки мочевых канальцев краниального отдела средней почки; они идут от ворот яичника к маточной трубе и открываются в продольный канал придатка, представляющий собой остаток мезонефрального протока.

Везикулярные привески, *appendices vesiculosae*, – один или несколько непостоянных пузырьков, подвешенных иногда на очень длинной ножке, которая располагается латеральнее придатка яичника и подвешена на брыжейке маточной трубы или на одной из бахромок. Они величиной с небольшую горошину, наполнены жидкостью.

Околояичник, *paraoöphoron*, – желтоватого цвета узелок из извитых трубочек, представляющий собой остаток канальцев нижнего отдела средней почки. Он имеет вид небольших, замкнутых с концов трубочек, иногда соединенных *остаточным семявыносящим протоком*, *ductus deferens vestigialis*, и располагается медиально от придатка яичника между листками брюшины.

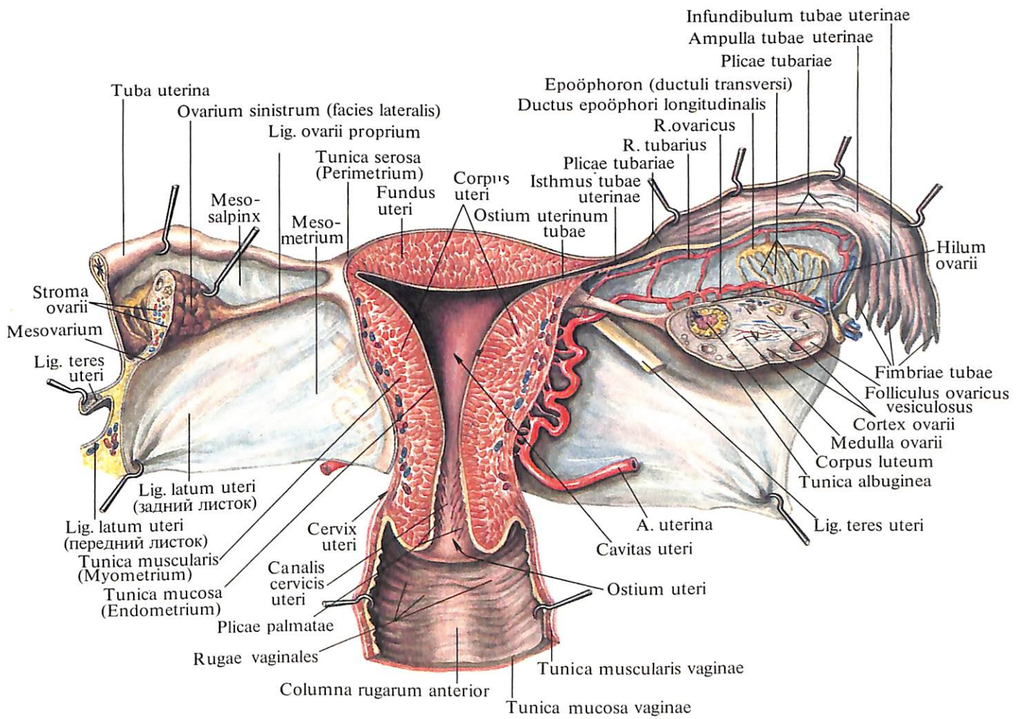

652. Матка, uterus, маточная труба, tuba uterina, яичник, ovarium, и часть влагалища, vagina, в разрезе; вид сзади.

Матка

Матка, *uterus (metra)* (см. рис. 649–654, 664), представляет непарный полый гладкомышечный орган, расположенный в полости малого таза, на одинаковом расстоянии от лобкового симфиза и крестца, на такой высоте, что самый верхний ее участок – дно матки не выступает за уровень верхней апертуры таза. Матка грушевидная, уплощенная в переднезаднем направлении. Широкая часть ее обращена кверху и кпереди, узкая – книзу. Форма и размеры матки значительно изменяются в различные периоды жизни и главным образом в связи с беременностью. Длина матки у нерожавшей женщины 7–8 см, у рожавшей – 8–9,5 см, ширина на уровне дна 4–5,5 см; масса колеблется от 30 до 100 г.

В матке различают шейку, тело и дно (см. рис. 651).

Шейка матки, cervix uteri, иногда постепенно переходит в тело, иногда резко от него отграничивается; длина ее достигает 3–4 см; она делится на две части: надвлагалищную и влагалищную. Верхние две трети шейки располагаются выше влагалища и составляют ее *надвлагалищную часть (шейки), portio supravaginalis (cervicis).* Нижняя часть шейки как бы вдавлена во влагалище и составляет ее *влагалищную часть, portio vaginalis (cervicis)* (см. рис. 654). На ее нижнем конце имеется округлое или овальное *отверстие матки, ostium uteri,* края которого образуют *переднюю губу, labium anterius,* и *заднюю губу, labium posterius.* У рожавших женщин отверстие матки имеет вид поперечной щели, у нерожавших – округлое. Задняя губа несколько длиннее и менее толстая, располагается выше передней. Отверстие матки направлено к задней стенке влагалища.

В области шейки матки находится *канал шейки матки, canalis cervicalis uteri,* ширина которого неодинакова на протяжении: средние отделы канала шире, чем область наружного и внутреннего отверстий, вследствие чего полость канала веретенообразная.

Тело матки, corpus uteri, имеет форму треугольника с усеченным нижним углом, продолжающимся в шейку. Тело отделено от шейки суженной частью – *перешейком матки, isthmus uteri,* который соответствует положению внутреннего отверстия матки. В теле матки различают переднюю *пузырную поверхность, facies vesicalis,* заднюю *кишечную поверхность, facies intestinalis,* и боковые, *правый и левый, края матки, margines uteri (dexter et sinister),* где передняя и задняя поверхности переходят одна в другую. Верхняя часть матки, которая поднимается в виде свода над отверстиями маточных труб, представляет собой *дно матки, fundus uteri.* С боковыми краями матки дно матки образует углы, в которые входят маточные трубы. Участок тела матки, соответствующий месту впадения труб, носит название *рогов матки, cornua uteri.*

Полость матки, cavitas uteri (см. рис. 652), длиной 6–7 см, на фронтальном разрезе имеет форму треугольника, в верхних углах которого открываются устья маточных труб, в нижнем – внутреннее отверстие матки, которое ведет в канал шейки матки. Величина полости у нерожавших иная, чем у рожавших: у первых боковые стенки резче вогнуты внутрь полости. Передняя стенка тела матки примыкает к задней стенке, в силу чего полость на сагиттальном разрезе имеет форму щели. Нижняя узкая часть полости (рис. 651, 652) сообщается с *каналом шейки матки, canalis cervicis uteri.*

Стенка матки состоит из трех слоев: наружного – серозной оболочки, tunica serosa (perimetrium), подсерозной основы, tela subserosa, средней – мышечной, tunica muscularis (myometrium), и внутренней – слизистой, tunica mucosa (endometrium).

Серозная оболочка (периметрий), tunica serosa (perimetrium), представляет собой непосредственное продолжение серозного покрова мочевого пузыря. На большом протяжении передней и задней поверхностей и дна матки она посредством *подсерозной основы, tela subserosa,* плотно сращена с миометрием; на границе перешейка брюшинный покров прикрепляется рыхло.

Мышечная оболочка матки (миометрий), tunica muscularis (myometrium), – наиболее мощный слой маточной стенки, состоит из трех слоев гладких мышечных волокон с примесью рыхлой волокнистой соединительной ткани. Все три слоя своими мышечными волокнами переплетаются между собой в самых различных направлениях, вследствие чего разделение на слои недостаточно хорошо выражено (см. рис. 653). Тонкий наружный слой (подсерозный), состоящий из продольно расположенных волокон и небольшого количества циркулярных (круговых) волокон, плотно сращен с серозным покровом. Средний слой, круговой, наиболее развит. Он состоит из мышечных пучков, образующих кольца, которые расположены в области трубных углов перпендикулярно к их оси, в области тела матки – в круговом и косом направлениях. Этот слой содержит большое количество сосудов, преимущественно венозных, поэтому его еще называют *сосудистым слоем, stratum vasculosum.* Внутренний слой (подслизистый) самый тонкий, с продольно идущими волокнами.

Слизистая оболочка матки (эндометрий), tunica mucosa (endometrium), срастаясь с мышечной оболочкой, выстилает полость матки без подслизистой основы и переходит на отверстия маточных труб; в области дна и тела матки она имеет гладкую поверхность. На передней и задней стенках канала шейки матки слизистая оболочка, *endocervix,* образует продольно идущие *пальмовидные складки, plicae palmatae.* Слизистая оболочка матки покрыта однослойным призматическим эпителием; в ней заложены простые трубчатые *маточные железы, glandulae uterinae* (см. рис. 655), которые в области шейки носят название *шеечных желез (шейки матки), glandulae cervicales (uteri).*

Матка занимает в полости малого таза центральное положение. Кпереди от нее, соприкасаясь с ее передней поверхностью, располагается мочевой пузырь, сзади – прямая кишка и петли тонкой кишки. Брюшина покрывает переднюю и заднюю поверхности матки и переходит на соседние органы: мочевой пузырь, переднюю стенку прямой кишки. По сторонам на месте перехода в широкие связки брюшина соединена с маткой рыхло. В основании широких связок, на уровне шейки матки, между листками брюшины расположена околоматочная клетчатка, или *параметрий, parametrium,* переходящая в области шейки матки в *околошеечную клетчатку – paracervix.*

Нижняя половина передней поверхности шейки матки лишена серозного покрова и отделена от верхнего отдела задней стенки мочевого пузыря соединительнотканной перегородкой, фиксирующей оба органа друг к другу. Нижний отдел матки – шейка – фиксирована к начинающемуся от нее влагалищу.

Матка занимает в полости малого таза не вертикальное, а изогнутое кпереди положение, *anteversio,* в результате чего ее тело наклонено над передней поверхностью мочевого пузыря. По оси тело матки образует относительно ее шейки открытый кпереди угол 70–100° – изгиб кпереди, *anteflexio.* Кроме того, матка может быть отклонена от срединной линии в одну из сторон, правую или левую, *laterpositio dextra* или *laterpositio sinistra.* В зависимости от наполнения мочевого пузыря или прямой кишки наклон матки изменяется.

Матка удерживается в своем положении рядом связок: парной круглой связкой матки, правой и левой широкими связками матки, парными прямокишечно-маточными и крестцово-маточными связками.

Круглая связка матки, lig. teres uteri (см. рис. 650–652, 664), представляет собой тяж из соединительной ткани и гладких мышечных волокон длиной 10–15 см. Начинается от края матки тотчас ниже и кпереди от маточной трубы.

Круглая связка располагается в брюшинной складке, у начала широкой связки матки, и направляется к боковой стенке малого таза, далее кверху и вперед к глубокому паховому кольцу. На своем пути она пересекает запирательные сосуды и запирательный нерв, латеральную пупочную складку, наружную подвздошную вену, v. iliaca externa, нижние надчревные сосуды. Пройдя через паховый канал, выходит через поверхностное его кольцо и рассыпается в подкожной клетчатке области лобкового возвышения и больших половых губ.

В паховом канале круглую связку матки сопровождают артерии круглой связки матки, a. ligamenti teretis uteri, половая ветвь, r. genitalis от n. genitofemoralis, и пучки мышечных волокон от m. obliquus internus abdominis и m. transversus abdominis.

Широкая связка матки, lig. latum uteri (см. рис. 649, 652), состоит из двух – переднего и заднего – листков брюшины; следует от матки в стороны, к боковым стенкам малого таза. Основание связки подходит ко дну таза, а листки широкой связки переходят в париетальную брюшину малого таза. Нижняя часть широкой связки матки, связанная с ее краями, носит название *брыжейки матки, mesometrium.* Между листками широкой связки матки, у ее основания, находятся соединительнотканные тяжи с гладкомышечными пучками, образующие по обеим сторонам матки основную связку, играющую значительную роль в фиксации матки и влагалища. Медиально и книзу ткань этой связки переходит в *околоматочную клетчатку – параметрий, parametrium.* В околоматочной клетчатке проходят мочеточник, маточная артерия, a. uterina, и маточно-влагалищное нервное сплетение, plexus uterovaginalis.

Между листками верхнего края широкой связки залегает маточная труба. От заднего листка латерального отдела широкой связки, ниже ампулы маточной трубы, отходит *брыжейка яичника, mesovarium.* Ниже медиальной части трубы на задней поверхности широкой связки находится *собственная связка яичника, lig. ovarii proprium* (см. рис. 651, 652).

Участок широкой связки между трубой и брыжейкой яичника называется *брыжейкой маточной трубы, mesosalpinx.* В этой брыжейке, ближе к ее латеральным отделам, располагаются fimbria ovarica, epoöphoron и paraoöphoron. Верхнебоковой край широкой связки образует *связку, подвешивающую яичник, lig. suspensorium ovarii.*

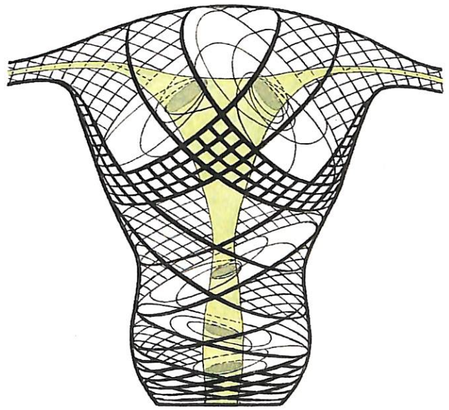

653. Расположение мышечных слоев в матке (схема).

На передней поверхности начальной части широкой связки видна *круглая связка матки, lig. teres uteri.*

К фиксирующему аппарату матки следует отнести прямокишечно-маточную и крестцово-маточную связки, которые залегают в правой и левой прямокишечно-маточных складках. Обе они содержат соединительнотканные тяжи, пучки *прямокишечно-маточной мышцы, m. rectouterinus,* и следуют от шейки матки к боковым поверхностям прямой кишки и к тазовой поверхности крестца.

Иннервация: plexus hypogastricus inferior (симпатическая иннервация), plexus uterovaginalis.

Кровоснабжение: a. uterina и a. ovarica (частично). Венозная кровь оттекает в plexus venosus uterinus и затем по vv. uterinae и vv. ovaricae в vv. iliacae internae. Лим-

фатические сосуды отводят лимфу к nodi lymphatici lumbales (от дна матки) и inguinalis (от тела и шейки матки).

Влагалище

Влагалище, *vagina* (см. рис. 649–652), представляет собой трубчатый, уплощенный в переднезаднем направлении орган. Длина влагалища 8–10 см. Его верхняя граница располагается на уровне шейки матки, которую оно охватывает, внизу оно открывается в преддверие влагалища *отверстием влагалища, ostium vaginae.* Влагалище расположено сверху вниз и сзади наперед, соответственно оси нижнего отрезка малого таза; относительно матки влагалище образует угол, открытый кпереди. *Передняя стенка, paries anterior,* и *задняя стенка, paries posterior,* влагалища соприкасаются, вследствие чего полость влагалища имеет щелевидную форму. Передняя стенка влагалища в связи с тем, что к ней присоединяется ткань мочеиспускательного канала, толще задней.

В самом верху полость влагалища образует вокруг выступающей в нее шейки матки слепой карман – *свод влагалища, fornix vaginae,* в котором различают *переднюю часть, pars anterior, заднюю часть, pars posterior,* и *боковую часть, pars lateralis.* Та его часть, которая располагается между задней губой шейки матки и задней стенкой

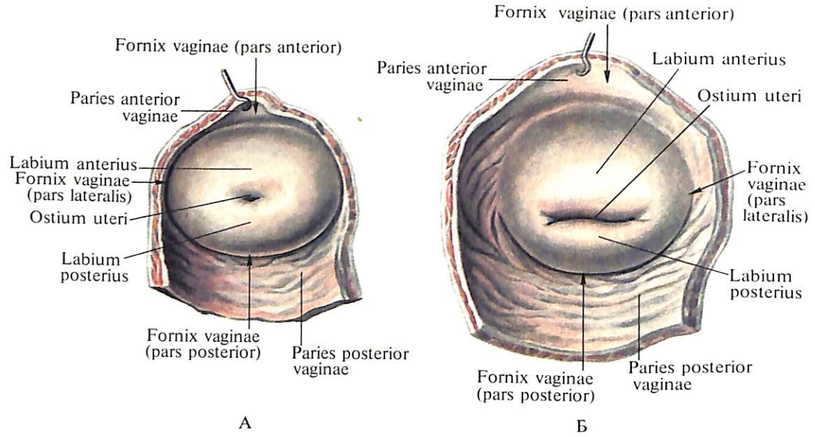

654. Влагалищная часть шейки матки, portio vaginalis cervicis uteri; вид снизу.

А – нерожавшей женщины; Б – рожавшей женщины.



655. Железа матки (препарат Н. Бровиной); фотография. ***(Изолированная железа из тотально окрашенной слизистой оболочки матки беременной женщины.)***

влагалища, более глубокая, чем участок между передней губой и передней стенкой влагалища (см. рис. 650). Окружающая стенку влагалища соединительная ткань с примесью небольшого количества гладких мышечных волокон особенно плотная в нижних отделах, где стенка влагалища присоединяется к прямой кишке, мочевому пузырю и мочеиспускательному каналу.

Стенки влагалища состоят из трех слоев: мышечной, слизистой и слаборазвитой губчатой оболочек.

Мышечная оболочка, tunica muscularis, состоит из двух слоев мышц: наружного продольного и внутреннего циркулярного. В области диафрагмы таза волокна обоих слоев отчасти переплетаются между собой. Здесь от мышц тазового дна присоединяются продольные поперечно-полосатые мышечные пучки. В верхнем отделе влагалища имеются только гладкие мышечные волокна.

Слизистая оболочка, tunica mucosa, плотно сращена с мышечной не на всем протяжении. Она значительно толще мышечной, на отдельных участках толщина ее достигает 2 мм. На ее стенках, особенно в нижней части, имеются поперечные складки – *влагалищные складки, rugae vaginales* (см. рис. 652). В средних участках передней и задней стенок влагалища поперечные складки выступают больше, чем по сторонам, образуя здесь продольные возвышения – *столбы складок, columnae rugarum.* Различают *передний и задний столбы складок, columnae rugarum anterior et posterior.* Нижний конец переднего столба называется *уретральным килем влагалища, carina urethralis vaginae,* так как ему подлежит нижний отдел мочеиспускательного канала.

Все эти складки обусловливают значительную растяжимость слизистой оболочки, а вместе с ней и всех слоев стенок влагалища, что лучше обеспечивает прохождение плода через родовые пути. В области влагалищных складок и столбов складок, между слизистой и мышечной оболочками, залегает тонкая губчатая оболочка.

Стенки влагалища прилежат к органам полости малого таза. Передняя стенка рыхло сращена с мочевым пузырем и плотной соединительной тканью – с мочеиспускательным каналом. У переднебоковых участков влагалища располагается мочеточник. Задняя стенка, за исключением верхнего участка, покрытого брюшиной (около $^1/_4$ стенки), сращена с передней стенкой прямой кишки в области ампулы кишки. Заднюю стенку в ее средних отделах охватывают пучки мышцы, поднимающей задний проход.

У женщин, не живших половой жизнью, в области отверстия влагалища по заднему и частично боковым краям располагается тонкая складка слизистой оболочки – *девственная плева, hymen,* как правило, полулунная. После ее разрыва иногда остаются так называемые *лоскуты девственной плевы, carunculae hymenales,* неправильной формы, имеющие вид сосочков. Место расположения этих сосочков считается нижней границей влагалища.

Нижняя часть влагалища проходит через мочеполовую диафрагму.

Иннервация: plexus hypogastricus inferior (симпатическая иннервация), nn. splanchnici pelvici (парасимпатическая иннервация), n. pudendus (нижняя часть влагалища).

Кровоснабжение: aa. vaginales (из a. uterina), a. rectalis media, a. vesicalis inferior (a. pudenda interna). Венозный отток осуществляется в plexus venosus vaginalis и затем к v. iliaca interna, Лимфатические сосуды направляют лимфу к nodi lymphatici inguinalis interni (от верхней части) и к nodi lymphatici inguinalis (от нижней части).

НАРУЖНЫЕ ЖЕНСКИЕ ПОЛОВЫЕ ОРГАНЫ

Наружные женские половые органы, *organa genitalia feminina externa,* расположены в переднем отделе промежности, в области мочеполовой диафрагмы. Они состоят из больших половых губ, labia majora pudendi, малых половых губ, labia minora pudendi, клитора, clitoris, больших желез преддверия (бартолиневы железы), glandulae vestibulares majores, и луковицы преддверия, bulbus vestibuli.

Большие половые губы

Большие половые губы, *labia majora pudendi* (рис. 656, 657; см. рис. 649, 650), представляют собой два сагиттально расположенных кожных валика, идущих по обеим сторонам половой щели от области лобкового симфиза назад до передней границы диафрагмы таза. Латерально они отделены от кожи бедра бороздой, медиально ограничивают *половую щель, rima pudendi.*

Длина больших половых губ достигает 8 см, ширина равна 2–3 см. Количество жировой ткани, заложенной в их толще, определяет их величину.

Впереди правую и левую большие половые губы соединяют *передняя спайка губ, commissura labiorum anterior.* Сзади их соединяет менее развитая *задняя спайка больших половых губ, commissura labiorum posterior.*

Наружная поверхность больших половых губ и *лобок, mons pubis,* покрыты волосами. Кожа, образующая большие половые губы, содержит большое количество потовых и сальных желез. Подкожный слой состоит из хорошо развитой жировой клетчатки, пронизанной соединительнотканными пучками со значительным количеством эластических волокон, фиксирующих большие половые губы к надкостнице лобковых костей.

В толщу передних участков больших половых губ вплетаются мышечные пучки круглых связок матки.

В подкожной клетчатке больших половых губ заложены венозные сплетения – *луковица преддверия, bulbus vestibuli,* и *большие железы преддверия, glandulae vestibulares majores.* Внутренняя поверхность больших половых губ, сохраняя кожное строение, вследствие поверхностного расположения артериальных капилляров имеет розоватый оттенок.

Малые половые губы

Малые половые губы, *labia minora pudendi* (см. рис. 650, 656), представляют собой две тонкие кожные складки, расположенные в продольном направлении кнутри от больших половых губ. Они такого же цвета, как и внутренняя поверхность больших половых губ; своими свободными краями иногда выступают через половую щель. Основание малых половых губ отделено от больших половых губ бороздками.

Передний участок каждой малой половой губы разделяется на две ножки – наружную и внутреннюю. Внутренние, или нижние, ножки

656

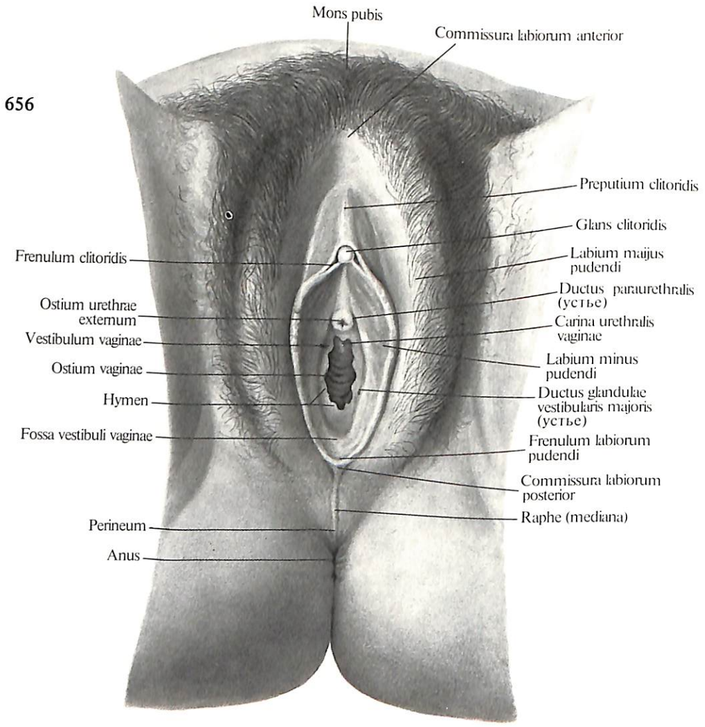

656. Наружные женские половые органы и их части, organa et partes genitales feminina externa; вид снизу.

657. Пещеристые тела клитора, corpora cavernosa clitoridis, и луковицы преддверия влагалища, bulbi vestibuli vaginae; вид снизу.

обеих губ, соединяясь между собой и прикрепляясь с задней стороны к головке клитора, образуют *уздечку клитора, frenulum clitoridis*, а обе наружные, или верхние, ножки, соединяясь на тыле клитора, образуют со стороны его верхней поверхности *крайнюю плоть клитора, preputium clitoridis*. Приблизительно на середине внутренней поверхности больших половых губ можно видеть, как малые половые губы кзади постепенно сливаются с большими или соединяются одна с другой, образуя *уздечку половых губ, frenulum labiorum pudendi*.

В толще малых половых губ залегают венозные сосуды, напоминающие собой пещеристые тела, а также нервы, артерии, эластические волокна и гладкие мышечные волокна; в кожном покрове имеются сальные железы.

Иннервация: большие и малые половые губы – nn. labiales anteriores (из n. ilioinguinalis), nn. labiales posteriores (из n. pudendus), r. genitalis (из n. genitofemoralis).

Кровоснабжение: rr. labiales anteriores (из a. pudendae externae), rr. labiales posteriores (из a. perinealis). Венозная кровь оттекает по одноименным венам в v. iliaca interna. Лимфатические сосуды отводят лимфу к nodi lymphatici inguinales superficiales.

Преддверие влагалища

Преддверие влагалища, *vestibulum vaginae* (см. рис. 656), – это пространство между малыми половыми губами. Оно представляет собой небольшую впадину, ограниченную спереди клитором, сзади – уздечкой малых половых губ, с боков – внутренними поверхностями малых половых губ.

Вверху, на уровне девственной плевы (или ее остатков), через *отверстие влагалища, ostium vaginae*, преддверие сообщается с полостью влагалища.

657

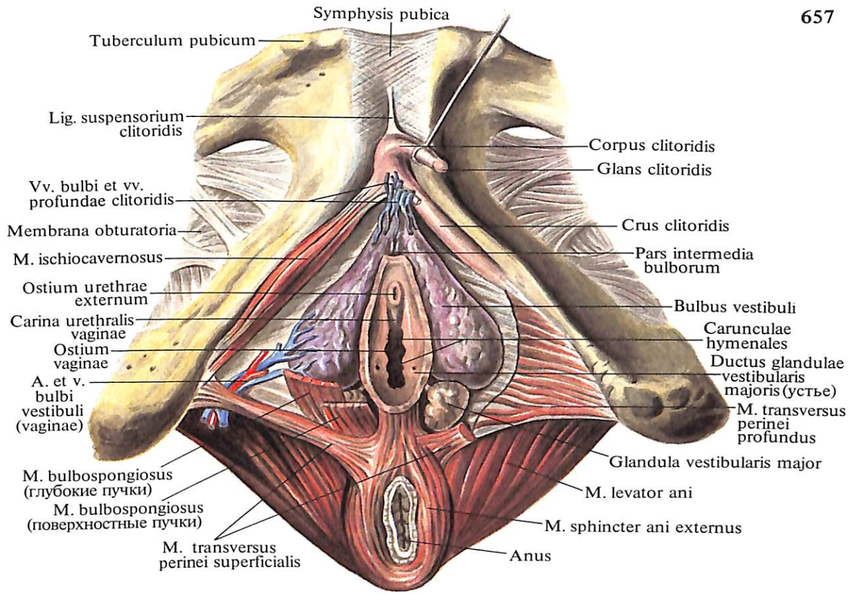

Ниже клитора и выше преддверия влагалища, на вершине сосочка находится *наружное отверстие мочеиспускательного канала (уретры), ostium urethrae externum*. Между отверстиями влагалища и мочеиспускательного канала виден *уретральный киль влагалища, carina urethralis vaginae*. Впереди уздечки малых половых губ и кзади от преддверия влагалища находится небольшое углубление – *ямка преддверия влагалища, fossa vestibuli vaginae*, хорошо выраженная у нерожавших.

Рядом с наружным отверстием мочеиспускательного канала располагаются устья *парауретральных протоков (правого и левого), ductus paraurethrales (dexter et sinister)*. По обеим сторонам преддверия влагалища имеются многочисленные, различной величины отверстия – устья протоков *больших желез преддверия, glandulae vestibulares majores*, и *малых преддверных желез, glandulae vestibulares minores*.

Большие железы преддверия

Большая железа преддверия, *glandula vestibularis major* (см. рис. 656, 657), парная, по своему строению сложная альвеолярно-трубчатая. Располагается в основании большой половой губы, под задним концом луковицы преддверия и луковично-губчатой мышцы и бывает окружена мышечными волокнами.

Железа округлая, желтовато-красноватого цвета, размером с крупную горошину.

Одиночный выводной проток каждой железы длиной до 2 см.

Проток направляется кпереди и открывается небольшим отверстием в области преддверия влагалища, на внутренней поверхности малой губы, на границе между задней и средней третями.

Железа соответствует бульбоуретральной железе мужчины.

Иннервация: plexus pudendus и ветви симпатических сплетений вокруг питающих железу сосудов.

Кровоснабжение: a. bulbi vestibuli (a. pudenda interna). Венозная кровь оттекает частично в bulbi vestibuli или непосредственно в v. pudenda interna. Лимфатические сосуды отводят лимфу к nodi lymphatici iliaci interni.

Клитор

Клитор, *clitoris* (см. рис. 649, 656, 657), – непарное образование, располагается позади и ниже передней спайки больших половых губ, между их передними участками. Клитор представляет собой небольшое, немного сдавленное с боков образование из двух *пещеристых тел клитора (правого и левого), corpora cavernosa clitoridis (dexter et sinister)*, соответствующих пещеристым телам полового члена, но значительно меньших размеров. Пещеристые тела

клитора скрыты в глубине тканей половой области, начинаются от нижних ветвей лобковых костей двумя *ножками клитора*, *crura clitoridis*, покрытыми фасциями промежности. Соединившись у нижнего края лобкового сращения, они образуют *тело клитора*, *corpus clitoridis*, обращенное книзу; передний свободный конец – это *головка клитора*, *glans clitoridis*; она покрыта тонким листком кожи, напоминающей по цвету слизистую оболочку. Головка клитора залегает в верхней части половой щели и свободно выдается между концами малых половых губ. Над ней находится *крайняя плоть клитора*, *preputium clitoridis*, снизу – *уздечка клитора*, *frenulum clitoridis*. Пещеристые тела клитора покрыты тонкой *белочной оболочкой*, *tunica albuginea*, и разделены срединной *перегородкой пещеристых тел*, *septum corporum cavernosum*, отростки которой внедряются в тело клитора и участвуют в образовании перегородок в губчатой ткани пещеристых тел. Снаружи клитор, за исключением головки, заключен в *фасцию клитора*, *fascia clitoridis*, и поддерживается *связкой, подвешивающей клитор*, *lig. suspensorium clitoridis*.

Иннервация: n. dorsalis clitoridis (из n. pudendus), nn. cavernosi clitoridis (из plexus hypogastricus inferior).

Кровоснабжение: a. dorsalis clitoridis, a. profunda clitoridis (обе ветви a. pudenda interna). Венозная кровь оттекает по v. profunda clitoridis в v. pudenda interna и по v. dorsalis profunda clitoridis в plexus venosus vesicalis. Лимфатические сосуды отводят лимфу к nodi lymphatici inguinales superficiales.

Луковица преддверия влагалища

Луковица преддверия, *bulbus vestibuli* (см. рис. 649, 657), соответствует луковице полового члена, но имеет ряд отличий. Это непарное образование, состоящее из двух – правой и левой – частей, которые соединяются небольшой *промежуточной частью луковицы*, *pars intermedia (commissura) bulborum*, расположенной между клитором и наружным отверстием мочеиспускательного канала. Каждая доля представляет собой густое венозное сплетение, удлиненные латеральные части которого заложены в основании больших половых губ; это уплощенные, ретенообразные образования, которые утолщаются кзади и своим задним концом прикрывают большие железы преддверия.

Снаружи и снизу каждая из половин луковицы преддверия прикрыта *луковично-губчатой мышцей*, *m. bulbospongiosus*.

Луковица преддверия имеет белочную оболочку, охватывающую венозное сплетение, которое пронизывают гладкие мышечные волокна и соединительнотканные пучки.

Иннервация: n. pudendus и ветви симпатических сплетений, расположенных вокруг сосудов, питающих луковицу преддверия.

Кровоснабжение: a. bulbi vestibuli vaginae (из a. pudenda interna). Венозная кровь оттекает по v. bulbi vestibuli в v. pudenda interna, vv. rectales inferiores и затем в plexus venosus vaginalis. Лимфатические сосуды отводят лимфу к nodi lymphatici inguinales superficiales.

658. Схема развития внутренних мужских половых органов.
(Левое яичко представлено в более ранней стадии, правое уже прошло через паховый канал.)

1 – aorta; 2 – ren; 3 – ureter; 4 – ductus paramesonephricus; 5 – appendix epididymis; 6 – appendix testis; 7 – ductus aberrans; 8 – ductus aberrans superior; 9 – paradidymis; 10 – canalis inguinalis; 11 – gubernaculum testis (BNA); 12 – ductus mesonephricus; 13 – vesica urinaria; 14 – vesicula seminalis; 15 – utriculus prostaticus; 16 – prostata; 17 – glandula bulbourethralis; 18 – rectum.

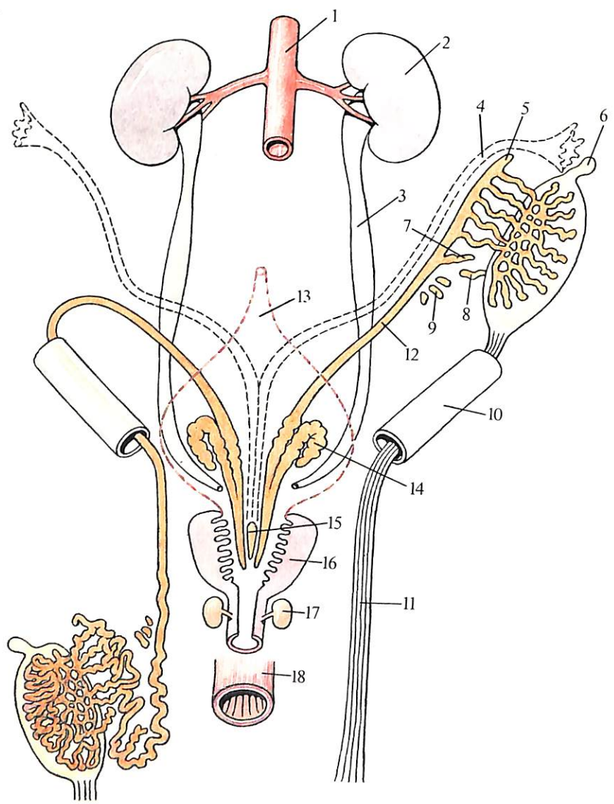

БРЮШИНА ПОЛОСТИ МАЛОГО ТАЗА ЖЕНЩИНЫ

У женщин в полости малого таза париетальный листок брюшины, опустившись из полости живота по ее задней стенке, переходит через пограничную линию (см. рис. 649, 664), покрывая мезоперитонеально переднюю поверхность средней трети прямой кишки. Затем брюшина переходит на заднюю стенку влагалища и, следуя вверх, покрывает заднюю поверхность матки, достигая ее дна. Здесь брюшина вновь опускается и покрывает переднюю поверхность тела матки, доходя до ее шейки. Перебрасываясь далее на заднюю поверхность мочевого пузыря, она следует кверху, достигает его верхушки, после чего переходит в париетальную брюшину, выстилающую внутреннюю поверхность передней стенки живота. Здесь между лобковым симфизом и париетальной брюшиной образуется узкая щель – *залобковое пространство*, *spatium retropubicum*, заполненное жировой клетчаткой (см. рис. 549, 650). Таким образом, по отношению к матке брюшина образует два углубления, расположенных во фронтальной плоскости: одно между прямой кишкой и маткой – *прямокишечно-маточное углубление*, *excavatio rectouterina*, и второе между маткой и мочевым пузырем – *пузырно-маточное углубление*, *excavatio vesicouterina* (см. рис. 549, 649, 650, 664). Первое углубление значительно глубже, по краям его ограничивают *прямокишечно-маточные складки*, *plicae rectouterinae*, в толще которых располагаются слаборазвитые одноименные мышцы, содержащие гладкие мышечные волокна. Второе углубление меньше первого, его глубина зависит от наполнения мочевого пузыря.

Оба углубления отделены одно от другого *широкими связками матки*, *ligg. lata uteri*, являющимися дупликатурой брюшины.

РАЗВИТИЕ И ВОЗРАСТНЫЕ ОСОБЕННОСТИ ОРГАНОВ МОЧЕПОЛОВОГО АППАРАТА

Органы мочевой и половой систем, несмотря на различные функциональные особенности, сходны между собой по развитию (рис. 658–661). В образовании органов этих систем участвует мезобласт, из которого образуются почки и половые железы, а в образовании выводных мочевых и половых путей и органов размножения принимает участие эктобласт, выстилающий клоачную впадину, и энтобласт заднего отдела кишечной трубки. Органы мочевой системы – почки – закладываются несколько раньше половых органов и проходят в своем развитии три стадии: предпочки (pronephros), первичной почки (mesonephros) и вторичной, или окончательной (metanephros).

Предпочки закладываются в середине 3-й недели, первичная почка – в середине 4-й недели внутриутробного периода и быстро редуцируются, принимая участие в развитии выводных путей мужских половых органов. Обе стадии еще во внутриутробном периоде сменяются стадией окончательной почки, которая сохраняется на всю жизнь.

659. Схема развития внутренних женских половых органов.

1 – aorta; 2 – ren; 3 – ureter; 4 – tuba uterina; 5 – paroöphoron; 6 – epoöphoron; 7 – fibriae tubae; 8 – ostium abdominale tubae uterinae; 9 – appendix vesiculosa; 10 – ovarium; 11 – lig. ovarii proprium; 12 – uterus; 13 – ductus mesonephricus; 14 – vagina; 15 – vesica urinaria; 16 – lig. teres uteri; 17 – canalis inguinalis; 18 – ostium urethrae; 19 – ostium vaginae; 20 – glandula vestibulare; 21 – rectum.

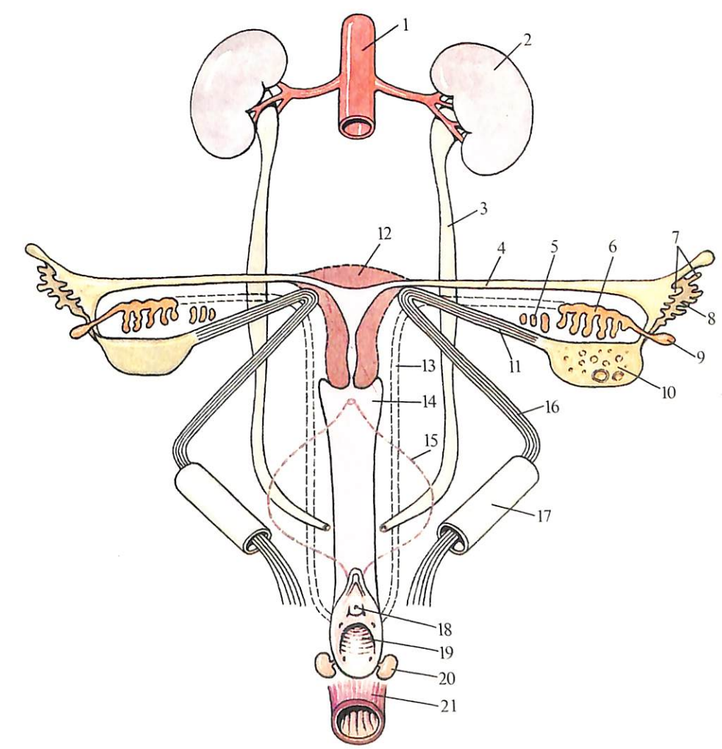

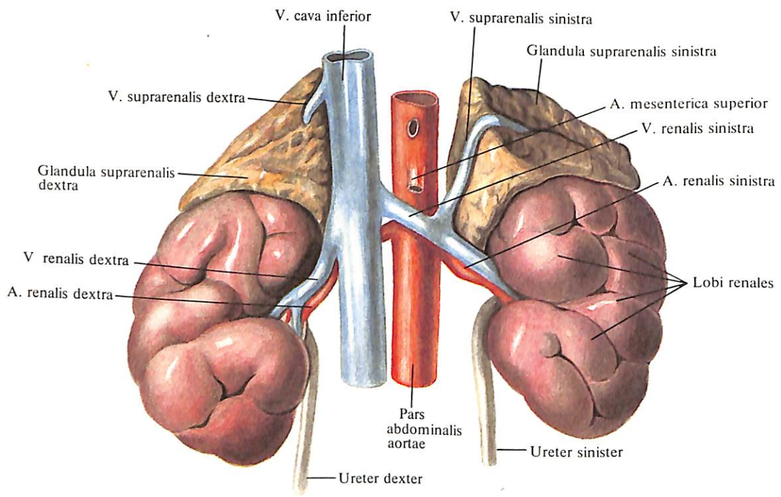

660. Почки, renes, и надпочечники, glandulae suprarenales; вид спереди.

В почках новорожденного четко выражена дольчатость (в среднем 14 долек), что обусловлено недостаточным развитием коркового вещества. Дольчатость исчезает к 2–4 годам жизни (см. рис. 660).

Длина почки у новорожденного 3,5–4,0 см, ширина 1,7–2,1 см, толщина 1,6 см; масса почки 11–12 г. К началу 2-го года жизни размеры почки увеличиваются почти вдвое. У новорожденного верхний полюс почки лежит на уровне нижнего края тела XI грудного позвонка; в 3–5 мес – на уровне середины XII грудного позвонка; к 2 годам жизни достигает уровня почки взрослого человека. Нижний полюс правой почки располагается на уровне нижнего края IV поясничного позвонка, левой почки – на уровне середины тела IV поясничного позвонка. В зависимости от положения почек почечные артерии и вены по отношению к месту выхода из аорты или впадения в нижнюю полую вену располагаются косо.

Ворота почек у новорожденного по своему положению соответствуют уровню II поясничного позвонка, а у взрослого – уровню I поясничного позвонка.

На разрезе почки новорожденного видно слаборазвитое корковое вещество, в котором недостаточно развиты извитые канальцы. Корковое вещество к 9–10 годам становится таким же, как корковое вещество почки взрослого человека. Мозговое вещество развивается более интенсивно; соотношение коркового и мозгового вещества у новорожденного составляет 1:4, у взрослого 1:2. Почки у новорожденного покрыты каждая своей тонкой фиброзной капсулой, которая к 6–7 годам хорошо развита.

Почечная лоханка и мочеточник новорожденного имеют некоторые особенности. Лоханка относительно более широкая и мочеточники имеют более извитое направление, чем у взрослого.

Имеются указания на то, что если хорошо выражена дольчатость почки, то лоханка и мочеточник более широкие.

Мочевой пузырь развивается из так называемого энтодермального зачатка, который образуется путем соединения вентрального отдела клоаки с аллантоисом. У новорожденного мочевой пузырь веретенообразный, его верхний участок сужен. Такая форма остается до $1^1/_2$ лет, до 5 лет он напоминает сливу, а к 10 годам становится яйцевидным. В 15–17 лет принимает форму пузыря взрослого человека.

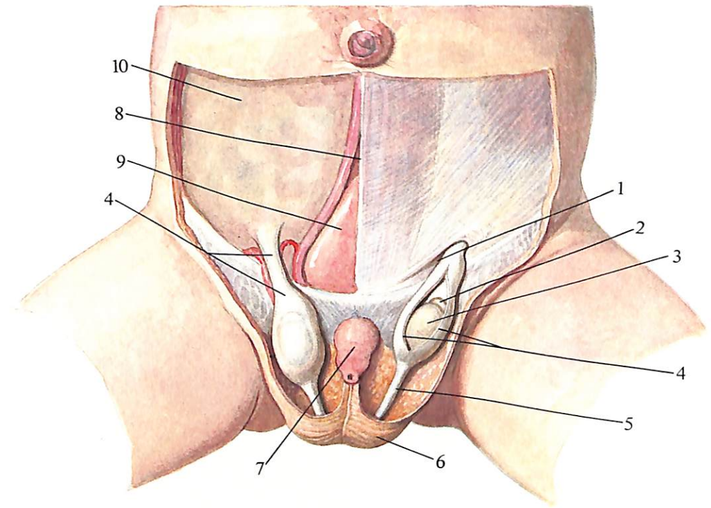

661. Наружные мужские половые органы и половые железы плода 10 мес.
(Передняя стенка живота и мошонка вскрыты.)

1 – anulus inguinalis superficialis; 2 – epididymis; 3 – testis; 4 – влагалищный отросток (с левой стороны вскрыт), не потерявший связи с брюшиной и развивающийся во влагалищную оболочку, tunica vaginalis; 5 – gubernaculum testis (гунтеров пучок) (PNA); 6 – scrotum; 7 – penis; 8 – linea alba; 9 – vesica urinaria; 10 – peritoneum parietale.

Внутреннее отверстие мочеиспускательного канала у новорожденного нередко располагается на уровне верхнего края симфиза.

Кривизна мужской уретры новорожденного напоминает таковую взрослого. В длину у новорожденного уретра достигает 5–5,5 см, к 10 годам увеличивается вдвое, а к 16 годам составляет 16–17 см, причем наибольший рост наблюдается в возрасте 13–14 лет. У новорожденных девочек длина уретры около 1 см, а к 16 годам достигает 3,5–4,0 см. Внутреннее отверстие мочеиспускательного канала залегает на уровне середины лобкового симфиза, а сама уретра прилежит к задней поверхности его, но по мере опущения дна таза, а с ним мочевого пузыря она выпрямляется.

Мужская половая железа – яичко – закладывается в брюшной полости и на 11–12-й неделе подходит к глубокому паховому кольцу. Затем, начиная с 24–25-й недели, постепенно через паховый канал яичко опускается в мошонку. Этот процесс заканчивается к моменту рождения. Вместе с яичком в мошонку опускаются придаток и часть семявыносящего протока (см. рис. 635–661).

Предстательная железа образуется из уретрального эпителия к концу 3-го месяца внутриутробного периода. Развивается предстательная железа очень медленно. Она несколько увеличивается к 6–10-му году жизни, достигая значительных размеров в период половой зрелости. У новорожденного она шаровидная, с возрастом становится несколько уплощенной, а к 15–16 годам имеет форму сердца. Окончательно железа развивается к 17 годам.

Матка, маточные трубы, влагалище развиваются из парамезонефральных протоков, которые, направляясь в полость будущего таза, претерпевают большие изменения; верхние их отделы образуют маточные трубы, средние и нижние отделы сливаются между собой правым и левым протоками и образуют матку, из нижних частей образуется влагалище, а брыжейки первичных почек формируют широкие связки матки.

У новорожденной матка имеет длину до 3,5–4,0 см, масса ее 2 г. Вскоре после рождения наблюдается некоторая инволюция: длина матки достигает 2,5 см. В раннем детском возрасте матка имеет удлиненную форму и несколько сдавлена спереди назад. К 8–9 годам тело матки принимает округлую форму; к 12–14 годам матка приобретает грушевидную

форму и вскоре принимает вид матки взрослой женщины. Влагалище у новорожденной имеет длину до 3 см. Его положение зависит от постепенного опускания как его, так и мочевого пузыря: изменяется их топографоанатомическое взаимоотношение. В раннем детском возрасте влагалище с маткой образует тупой угол; его передняя стенка несколько короче задней. Маточные трубы у новорожденной извитые, их свободные концы расположены дальше от яичников, чем у взрослой женщины. Начиная с пятилетнего возраста, маточные трубы и яичники располагаются так же, как у взрослой женщины.

У новорожденных яичники лежат на уровне мыса или несколько ниже в области большого таза и лишь к 5 годам опускаются в малый таз, занимая положение, характерное для взрослой женщины. Яичник новорожденной представляет собой удлиненный плоский орган, который к 10 годам становится элипсовидным. Поверхность яичника в раннем детском возрасте гладкая, а с возрастом на ней появляются рубцы.

Развитие наружных половых органов начинается на 8–9-й неделе, с момента формирования полового бугорка, половых складок и окружающего их полового валика. У мужчин из полового бугорка и половых складок развивается половой член, а половой валик образует мошонку. У женщин половой бугорок развивается в клитор, половые складки – в малые половые губы, а половой валик – в большие половые губы.

ПРОМЕЖНОСТЬ

Под ***промежностью***, *perineum* (рис. 662–669; см. рис. 631, 649, 656), в узком смысле слова подразумевают участок тканей между передним краем заднего прохода и задним краем наружных половых органов (корень мошонки у мужчин, задний край половой щели у женщин). В топографической анатомии промежностью называют область выхода малого таза. Область заполнена наружными половыми органами и заднепроходной частью прямой кишки. Область промежности ромбовидная (см. рис. 665, 666); спереди она простирается до нижнего края лобкового симфиза, сзади – до верхушки копчика и по сторонам ограничена лобковыми и седалищными костями и *крестцово-бугорными связками*, *ligg. sacrotuberalia*, отделяясь от бедра кожной бедренно-промежностной складкой.

Область промежности, *regio perinealis*, образует дно таза, закрывая выход из него, и подразделяется на переднюю *мочеполовую область*, *regio urogenitalis*, и заднюю *заднепроходную область*, *regio analis*.

Выход из полости малого таза закрывается мышцами, фасциями, жиром и кожей. Слегка выпуклая кпереди линия, соединяющая правый и левый седалищные бугры, является границей этих двух областей.

Расположенная по срединно-сагиттальной линии кожная складка – *шов промежности*, *raphe perinealis*, как бы разделяет кожный покров этой области на правую и левую половины.

В *мочеполовой области*, *regio urogenitalis*, расположены наружные половые органы, мочеиспускательный канал и мочеполовая диафрагма, *diaphragma urogenitale*. Через мочеполовую диафрагму у мужчин проходит мочеиспускательный канал, а у женщин – мочеиспускательный канал и влагалище.

В *заднепроходной области*, *regio analis*, располагается заднепроходный канал, canalis analis, прямой кишки с задним проходом, anus, наружный сфинктер заднего прохода, m. sphincter ani externus, и диафрагма таза, diaphragma pelvis.

Указанные диафрагмы – мочеполовая, diaphragma urogenitalis, и тазовая, diaphragma pervis, принимают участие в образовании дна малого таза.

Все *мышцы промежности*, *mm. perinei*, делят на мышцы концевого отдела кишечника, входящие в состав заднепроходной области, и мышцы наружных половых частей, относящиеся к мочеполовой области.

ДИАФРАГМА ТАЗА

Диафрагма таза, *diaphragma pelvis* (см. рис. 669), образуется *правой* и *левой мышцами, поднимающими задний проход*, *mm. levatores ani dexter et sinister*, *правой* и *левой копчиковыми мышцами*, *mm. coccygei dexter et sinister*, *наружным сфинктером заднего прохода*, *m. sphincter ani externus*, и фасциями.

МЫШЦЫ ДИАФРАГМЫ ТАЗА

1. *Мышца, поднимающая задний проход*, *m. levator ani* (см. рис. 667–669), парная, треугольная, состоит из лобково-копчиковой и подвздошно-копчиковой мышц. Образует вместе с фасциями воронкообразную мышечную пластину, нисходящую к заднему проходу.

а) *Лобково-копчиковая мышца*, *m. pubococcygeus*. Латеральная ее часть начинается от переднего отдела *сухожильной дуги мышцы, поднимающей задний проход*, *arcus tendineus m. levatoris ani*. Сухожильная дуга представляет собой уплотненную часть запирательной фасции в том месте, где от нее начинаются m. levator ani и покрывающие эту мышцу фасции.

Внутренние участки лобково-копчиковой мышцы начинаются возле верхнемедиального отдела запирательного отверстия от внутренней поверхности ветвей лобковой кости. Затем мышца направляется назад, вниз и медиально в сторону копчика, прикрепляется к *заднепроходно-копчиковой связке*, *lig. anococcygeum*, *вентральной крестцово-копчиковой связке*, *lig. sacrococcygeum ventrale*, а также к передней стенке прямой кишки, отдавая часть пучков m. sphincter ani externus. На уровне промежностного изгиба прямой кишки лобково-копчиковые мышцы правой и левой сторон прикрепляются позади кишки, располагаясь под *прямокишечно-копчиковой мышцей*, *m. rectococcygeus*. Спереди m. pubococcygeus прилежит к мочеиспускательному каналу.

1) *Мышца, поднимающая предстательную железу*, *m. levator prostatae*, является у мужчин частью пучков m. pubococcygeus, вплетающихся в капсулу предстательной железы. При сокращении подтягивает железу кверху, тем самым сдавливая ее.

У женщин эти пучки носят название *лобково-влагалищной мышцы*, *m. pubovaginalis*, они вплетаются в мышечную оболочку влагалища.

2) *Лобково-прямокишечная мышца*, *m. puborectalis*, начинается от верхней и нижней ветвей лобковой кости. Ее внутренние волокна переплетаются с волокнами мышцы противоположной

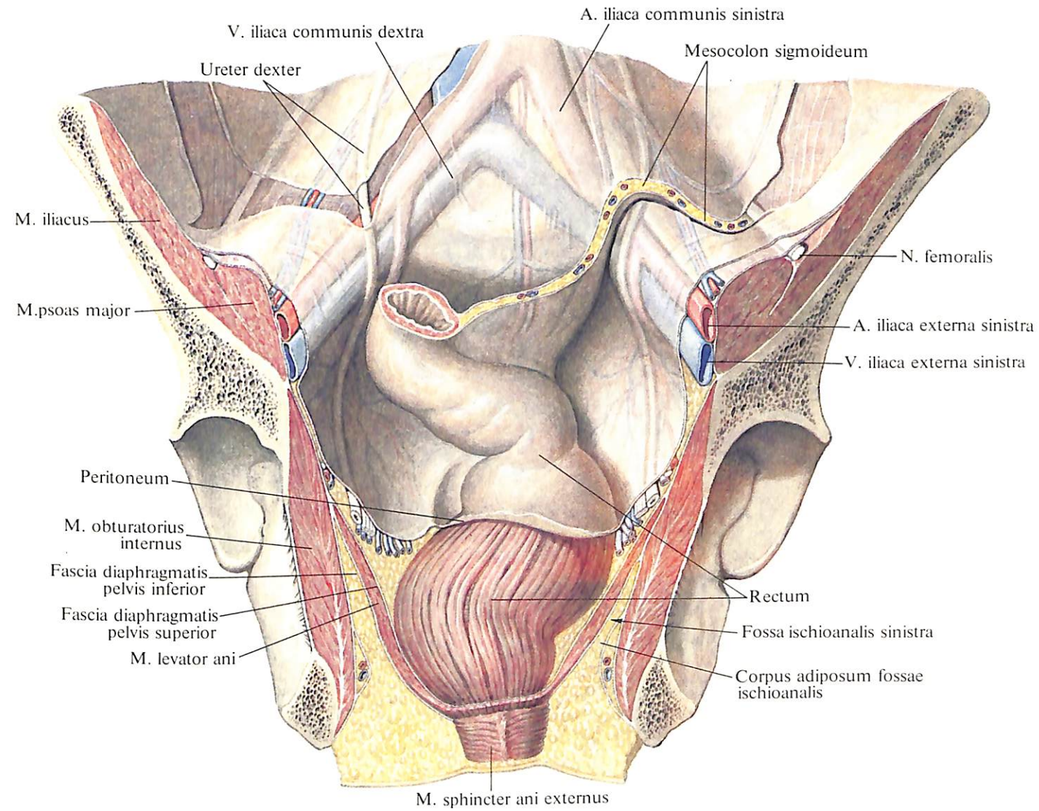

662. Брюшина и фасции дна малого таза; вид спереди. ***(Передние отделы таза и мочеполовые органы удалены.)***

стороны впереди прямой кишки и, обогнув боковые поверхности предстательной железы (у женщин влагалища), вплетаются в продольный слой мышечной оболочки прямой кишки.

Функция: m. levator ani со всеми частями является главным образом сжимателем; одновременное сокращение правой и левой лобково-копчиковых мышц способствует приближению задней стенки прямой кишки к передней, что обусловливает сужение дистального отдела прямой кишки (отверстие кишки приобретает форму поперечной щели) – поднятие и подтягивание ее кпереди и кверху вместе с дном малого таза; у женщин эта мышца, кроме того, суживает влагалище.

б) *Подвздошно-копчиковая мышца*, *m. iliococcygeus*, начинается от сухожильной дуги, кзади от начала лобково-копчиковой мышцы. Направляясь назад, вниз и медиально, мышца прикрепляется к копчиковой кости ниже лобково-копчиковой мышцы. Ее внутренние пучки вместе с пучками одноименной мышцы противоположной стороны образуют общее сухожилие, расположенное между прямой кишкой и верхушкой копчика; наружные ее пучки направляются к боковому краю копчика. Сзади подвздошно-копчиковая мышца примыкает к копчиковой мышце, прикрывая ее сверху.

Функция: поднимает тазовое дно, делает его более упругим и устойчивым.

2. *Копчиковая мышца*, *m. coccygeus* (см. рис. 669), в виде треугольной пластинки располагается на внутренней поверхности крестцово-остистой связки. Начинается узкой верхушкой от седалищной ости, широким основанием прикрепляется к боковым краям нижних крестцовых и копчиковых по-

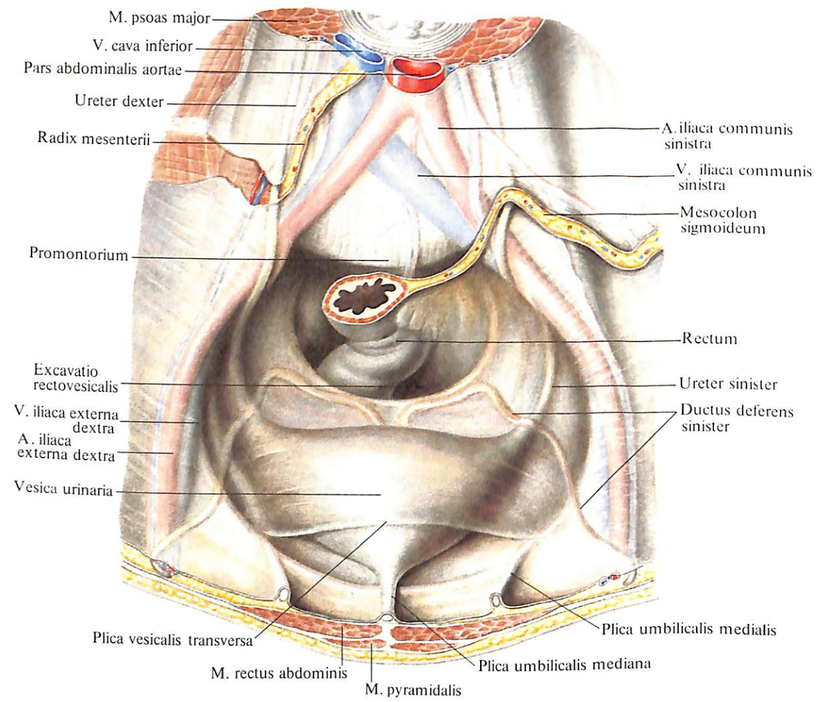

663. Отношение брюшины к органам малого таза мужчины; вид сверху.

звонков. Передний край мышцы, примыкая к заднему краю мышцы, поднимающей задний проход, образует вместе с ней сплошной мышечный пласт.

3. *Наружный сфинктер заднего прохода, m. sphincter ani externus* (см. рис. 631, 649, 657, 667), охватывает промежностный (заднепроходный) участок прямой кишки, расположенный дистальнее тазовой диафрагмы; верхними своими пучками примыкает к мышце, поднимающей задний проход. В мышце различают три части: *подкожную часть, pars subcutanea*, представленную тонкими мышечными волокнами, прикрепляющимися к коже заднего прохода; *поверхностную часть, pars superficialis*, состоящую из довольно мощных круговых волокон, и *глубокую часть, pars profunda*, образованную также крупными круговыми мышечными пучками, окружающими заднепроходный канал.

Внутренняя, более мощная часть мышцы кольцеобразная, а наружная часть начинается в виде заостренного заднего конца от задней поверхности и верхушки копчика, от lig. anococcygeum или в коже. Мышца обходит с боковых сторон заднепроходный отдел прямой кишки; впереди наружная часть мышцы заканчивается также заостренным концом в сухожильном шве луковично-губчатой мышцы и в коже промежности.

К поперечно-полосатым волокнам мышцы присоединяется небольшая часть гладких от продольных пучков самой кишки.

Функция: сокращаясь, сжимает задний проход с боков – отверстие приобретает форму продольной щели.

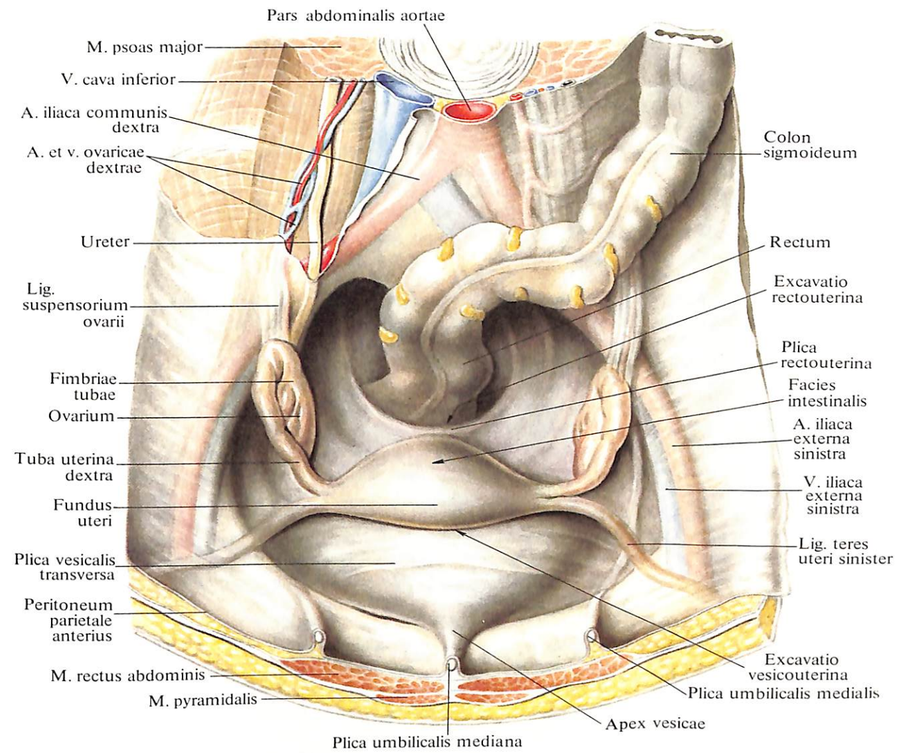

664. Отношение брюшины к органам малого таза женщины; вид сверху.

Иннервация: ветви n. pudendus: rr. rectales inferiores, nn. perineales. nn. scrotales (labiales) anteriores и от plexus coccygeus nn. anococcygei.

Кровоснабжение: ветви a. pudenda interna: a. rectalis inferior, aa. perinealis, a. dorsalis penis (clitoridis). Венозная кровь оттекает по одноименным венам в v. iliaca interna. Лимфатические сосуды отводят лимфу к nodi lymphatici inguinales superficiales.

ФАСЦИИ ТАЗА

Фасции таза, *fascia pelvis* (см. рис. 667–669), являются продолжением внутрибрюшной фасции и в полости таза образуют *париетальную фасцию таза, fascia pelvis parietalis,* и *висцеральную фасцию таза, fascia pelvis visceralis.*

Париетальная фасция, выстилая изнутри стенки малого таза, наиболее выражена в местах расположения следующих мышц: запирательной *(запирательная фасция, fascia obturatoria)*, грушевидной и копчиковой. Париетальная фасция начинается от пограничной линии, внизу плотно сращена с нижним краем лобковых костей и седалищными костями.

На протяжении от нижней части лобкового симфиза до седалищной ости париетальная фасция уплотнена за счет начинающейся по этой линии мышцы, поднимающей задний проход, и двух покрывающих ее сверху и снизу фасций.

Уплотненная часть париетальной фасции называется *сухожильной дугой мышцы, поднимающей задний проход, arcus tendineus m. levatoris ani*; фасцию, которая покрывает мышцу, поднимающую задний проход, относят также к париетальной.

Фасция, покрывающая верхнюю (внутреннюю) поверхность этой мышцы, – это *верхняя фасция диафрагмы таза, fascia diaphragmatis pelvis superior.* В месте, где эта фасция подходит к внутренним органам: прямой кишке, мочевому пузырю, она уплотнена и дает листки, облегающие эти органы, – *висцеральную фасцию таза, fascia pelvis visceralis.*

Место отхождения висцеральной фасции обозначают как *сухожильную дугу фасции таза, arcus tendineus fasciae pelvis.*

Висцеральная фасция, кроме мочевого пузыря и прямой кишки, охватывает у женщин – влагалище, у мужчин – предстательную железу *(предстательная фасция, fascia prostatae),* семенные пузырьки и ампулы семявыносящих протоков.

Часть висцеральной фасции (от брюшины к промежности) носит название *брюшинно-промежностной фасции, fascia peritoneoperinealis.* Участок этой фасции, расположенный впереди прямой кишки, у мужчин отделяет кишку от предстательной железы, семенных пузырьков и мочевого пузыря и носит название *прямокишечно-пузырной перегородки, septum rectovesicale.* У женщин такой же участок фасции отделяет заднюю поверхность влагалища от передней поверхности прямой кишки и называется *прямокишечно-влагалищной перегородкой, septum rectovaginale.* Висцеральная фасция начинается от дна брюшинного кармана, разделяющего эти органы, а заканчивается на тазовом дне апоневротической пластинкой.

Нижняя фасция диафрагмы таза, fascia diaphragmatis pelvis inferior, покрывает нижнюю поверхность мышцы, поднимающей задний проход. Она также начинается от сухожильной дуги этой мышцы.

За счет уплотнения участков тазовой фасции образуется ряд связок: у мужчин – парные *лобково-предстательные связки, ligg. puboprostatica,* у женщин – *лобково-пузырные связки, ligg. pubovesicalia.* Эти связки начинаются от задней поверхности лобкового симфиза и идут назад: у мужчин – к предстательной железе и мочевому пузырю, у женщин – к мочеиспускательному каналу и мочевому пузырю. Среди фиброзных пучков, образующих эти связки, имеются пучки гладких мышечных волокон, входящих в состав *лобково-пузырных мышц, mm. pubovesicales.*

Мышца, поднимающая задний проход, вместе с покрывающей ее фасцией образуют боковые и задний отделы тазового дна; латеральная граница его проходит по сухожильной дуге мышцы, медиальная – по сухожильной дуге фасции таза, расположенной вдоль срединного края этой мышцы.

Впереди прямой кишки, между медиальными краями правой и левой лобково-копчиковых мышц, имеется участок, свободный от мышц, который закрыт снизу *мочеполовой диафрагмой, diaphragma urogenitale,* дополняющей, таким образом, тазовое дно. В области промежности наиболее поверхностно, отграничивая снизу все рассмотренные выше образования заднепроходной и мочеполовой областей, расположена *поверхностная фасция промежности, fascia perinei superficialis.* Пространство, заключенное между мочеполовой диафрагмой сверху и поверхностной фасцией промежности снизу, – это *поверхностное пространство промежности, spatium perinei superficiale.* Оно заполнено рыхлой клетчаткой, сосудами и нервами. *Седалищно-анальную ямку, fossa ischioanalis* (см. рис. 662, 667), образуют: латеральную ее стенку – седалищный бугор и фасция внутренней запирательной мышцы, медиальную – нижняя фасция диафрагмы таза, т. е. фасция, покрывающая нижнюю поверхность мышцы, поднимающей задний проход; кверху ямка простирается до начала m. levator ani. Эта ямка выполнена жировой клетчаткой – *жировым телом седалищно-анальной ямки, corpus adiposum fossae ischioanalis,* в которой проходят сосуды и нервы, заключенные в фасциальный канал, образованный раздвоением запирательной фасции, называемый *пудендальным каналом, canalis pudendalis.*

МОЧЕПОЛОВАЯ ДИАФРАГМА

Мочеполовая диафрагма, *diaphragma urogenitale,* подобно тазовой, представляет собой фасциально-мышечную пластинку, расположенную в передней части дна малого таза, между нижними ветвями лобковых и ветвями седалищных костей. В состав этой пластинки входят со стороны верхней поверхности *верхняя фасция мочеполовой диафрагмы, fascia diaphragmatis urogenitalis superior,* со стороны нижней – *нижняя фасция мочеполовой диафрагмы (мембрана промежности), fascia diaphragmatis urogenitalis inferior (membrana perinei)* (см. рис. 644, 668); обе они прикрепляются с каждой стороны к нижней ветви лобковой и к ветви седалищной костей.

Впереди мочеиспускательного канала передний край диафрагмы не достигает лобкового симфиза, а образует плотную и сильно натянутую *поперечную связку промежности, lig. transversum perinei.*

Остающееся между лобковым симфизом, дугообразной связкой лобка и поперечной связкой промежности свободное пространство служит местом прохождения v. dorsalis penis profunda или v. dorsalis clitoridis profunda. Обе фасции срастаются также по заднему краю мочеполовой диафрагмы, образуя ее заднюю границу.

Верхняя фасция у мужчин сращена с *предстательной фасцией, fascia prostatae.* Обе фасции сращены со стенками мочеиспускательного канала, а у женщин – со стенкой влагалища.

Между верхней и нижней фасциями мочеполовой диафрагмы находится *глубокое пространство промежности, spatium perinei profundum,* в котором заложены две мышцы: передняя – *сфинктер мочеиспускательного канала, m. sphincter urethrae,* и задняя – *глубокая поперечная мышца промежности, m. transversus perinei profundus.*

В глубоком пространстве промежности в толще мышцы расположены *бульбоуретральные железы, glandulae bulbourethrales,* у мужчин и *большие железы преддверия, glandulae vestibulares majores,* у женщин.

Мышцами мочеполовой области являются мышцы мочеполовой диафрагмы и наружных половых органов.

МЫШЦЫ МОЧЕПОЛОВОЙ ДИАФРАГМЫ

1. *Глубокая поперечная мышца промежности, m. transversus perinei profundus* (см. рис. 657, 668), парная, узкая, небольшая; начинается на седалищных буграх, кзади от места прикрепления

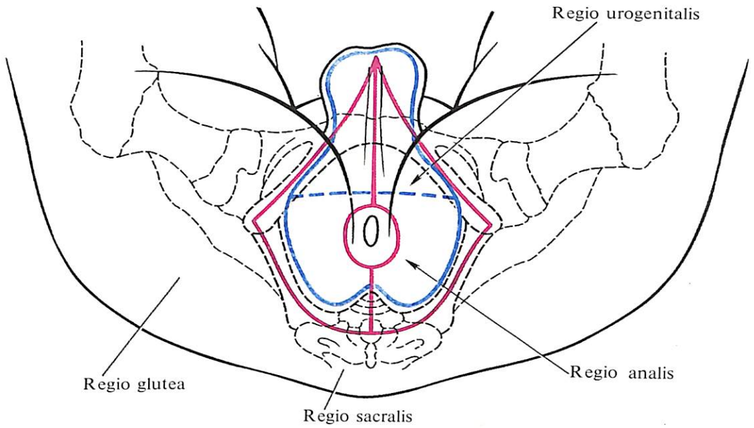

665. Области и линии разрезов кожи мужской промежности. ***(Синяя линия – границы областей; красная линия – разрезы кожи.)***

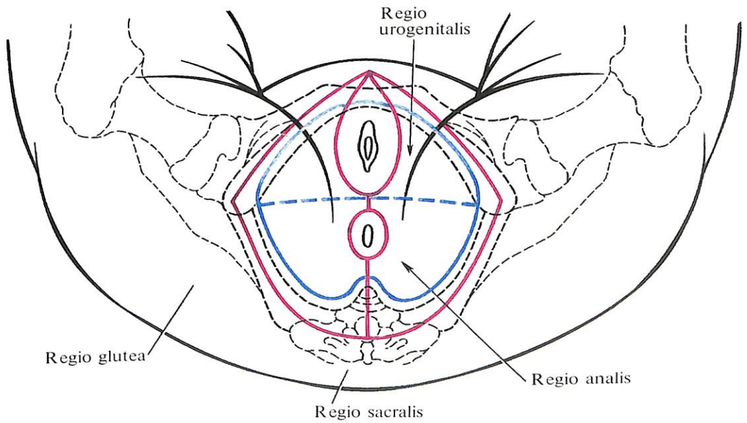

666. Области и линии разрезов кожи женской промежности. ***(Синяя линия – границы областей; красная линия – разрезы кожи.)***

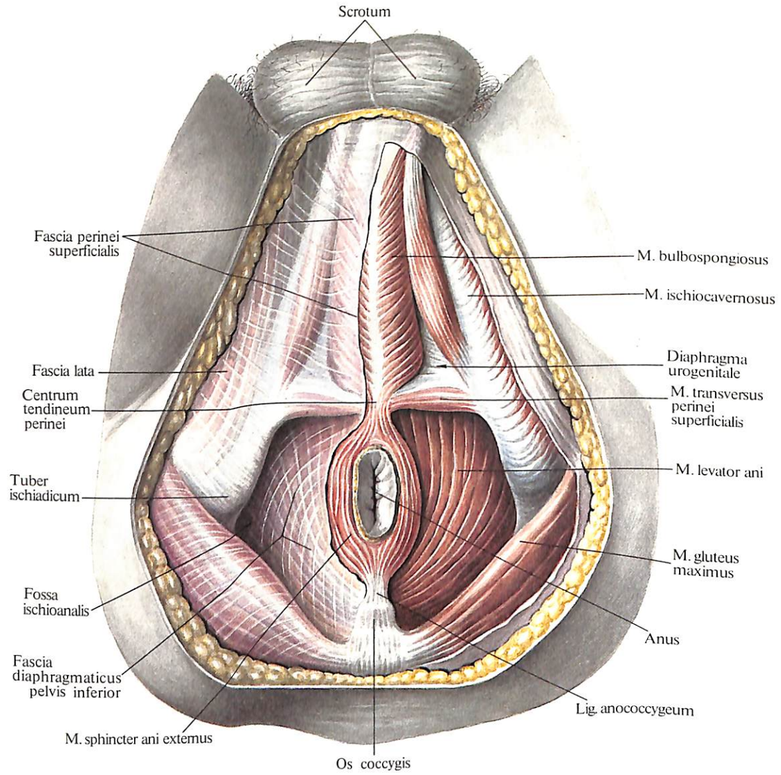

667. Мышцы и фасции мужской промежности; вид снизу.
(Слева фасции удалены.)

седалищно-пещеристой мышцы, и направляется к срединной линии, где соединяется с одноименной мышцей противоположной стороны.

Функция: участвует в сжимании перепончатой части мочеиспускательного канала.

2. *Сфинктер мочеиспускательного канала, m. sphincter urethrae* (см. рис. 669), – парная мышца, лежит кпереди от предыдущей. В ней различаются периферически расположенные пучки, которые направляются к ветвям лобковых костей и к фасции мочеполовой диафрагмы, и более глубокие центральные, круговые, окружающие перепончатую часть мочеиспускательного канала. Кроме того, у мужчин мышца соединяется с предстательной железой, у женщин – с влагалищем.

Кроме поперечно-полосатых мышечных пучков, в мышце имеется небольшая часть гладких волокон.

Функция: сжимает мочеиспускательный канал, а также бульбоуретральные железы у мужчин и большие железы преддверия у женщин.

Иннервация и кровоснабжение см. «Мышцы диафрагмы таза».

3. *Поверхностная поперечная мышца промежности, m. transversus perinei superficialis* (см. рис. 657, 667, 668), непостоянная, иногда отсутствует на одной или обеих сторонах. Расположена у заднего края мочеполовой диафрагмы, представляет собой тонкую мышечную полоску, идущую поперек промежности.

Латеральным концом мышца прикрепляется к седалищной кости, медиальный конец перекрещивается по срединной линии с одноименной мышцей противоположной стороны, частично вплетается в луковично-губчатую мышцу, частично – в наружный сфинктер заднего прохода.

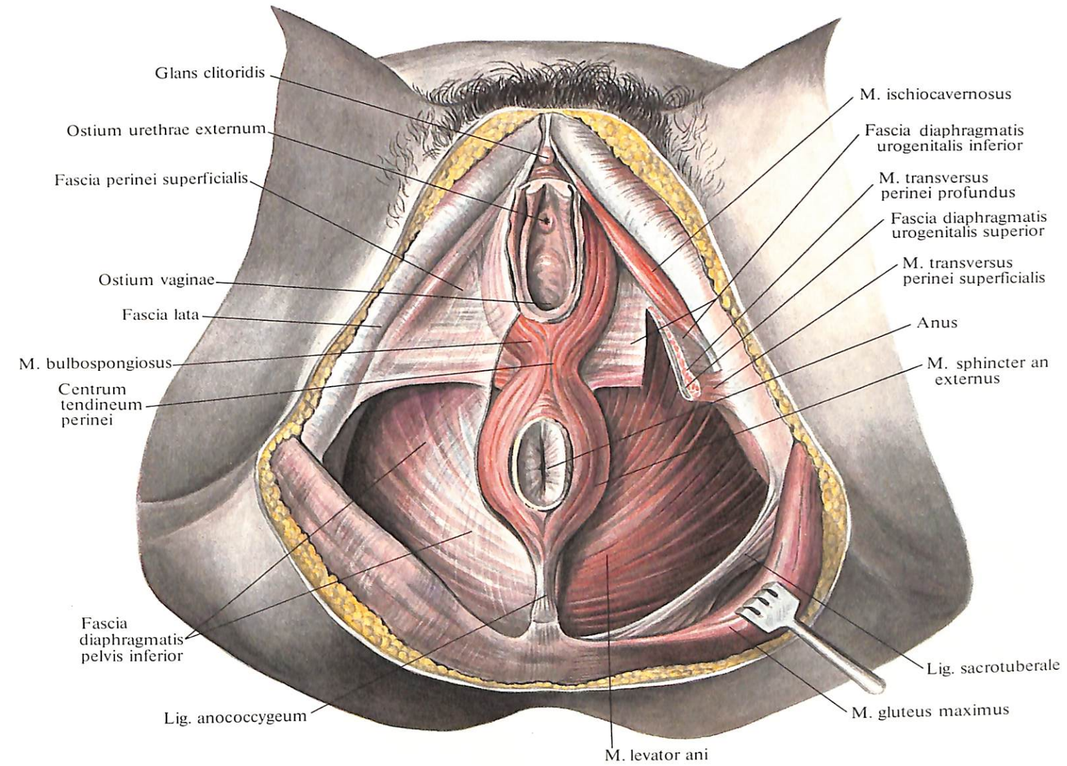

668. Мышцы и фасции женской промежности; вид снизу.
(Слева фасции удалены.)

Функция: участвует в укреплении мочеполовой диафрагмы и фиксации ножек полового члена.

4. *Седалищно-пещеристая мышца, m. ischiocavernosus* (см. рис. 667), парная, имеет вид узкой мышечной полоски. Начинается узким сухожилием от внутренней поверхности седалищного бугра, обходит ножку пещеристого тела полового члена (клитора) изнутри кнаружи и на тыльной стороне теряется в его белочной оболочке. Иногда соединяется на тыльной стороне полового члена с одноименной мышцей противоположной стороны, образуя подобие петли у его корня. Задний ее конец располагается у начала поверхностной поперечной мышцы промежности.

Функция: прижимает поверхностные вены полового члена, что обусловливает застой крови в пещеристых телах и способствует поднятию полового члена при эрекции; у женщин действие ее незначительно.

5. *Луковично-губчатая мышца, m. bulbospongiosus* (см. рис. 632, 667), парная, у мужчин охватывает нижнюю и боковые выпуклые поверхности луковицы полового члена до места соединения пещеристых тел. Сзади ее мышечные пучки достигают наружного сфинктера заднего прохода.

В мышце различают три слоя: поверхностный берет начало от фиброзной пластинки, расположенной по сре-

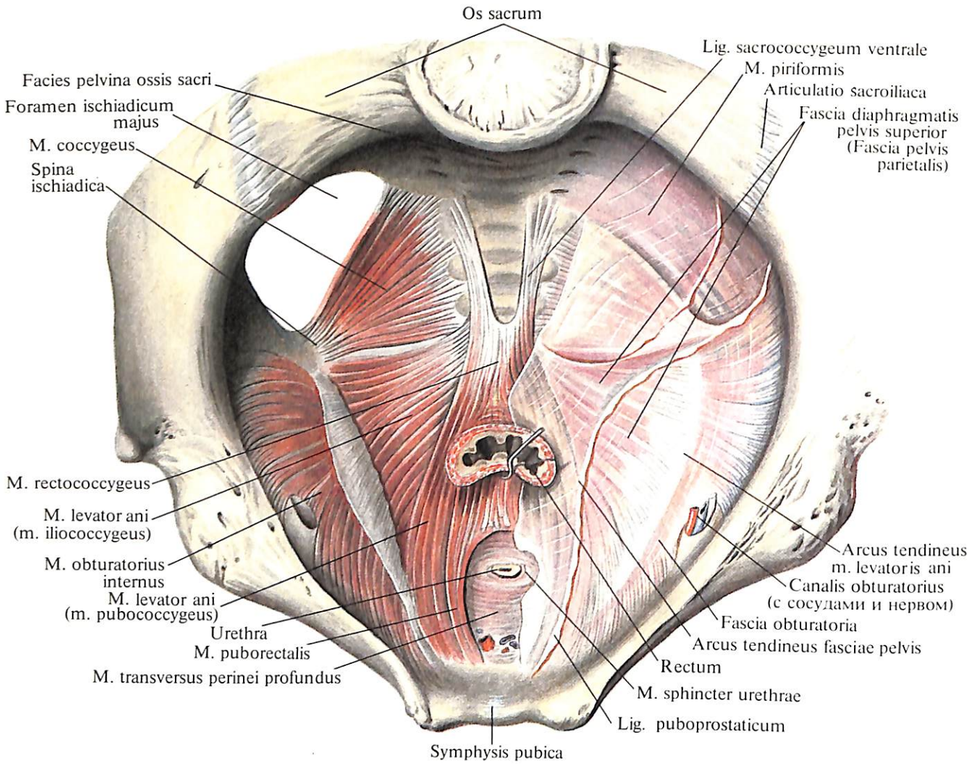

669. Мышцы и фасции дна малого таза мужчины; вид сверху.

динной линии белочной оболочки луковицы полового члена. Второй слой начинается от поперечно идущей фиброзной пластинки, образованной задним краем фасции промежности. Третий слой, самый глубокий, охватывает заднюю часть луковицы полового члена.

Впереди мышца заканчивается в фасции на тыле полового члена; сзади мышца соединена с поверхностной поперечной мышцей промежности, с передним концом наружного сфинктера заднего прохода.

Место соединения луковично-губчатой, поверхностной поперечной мышц и наружного сфинктера заднего прохода с серединой заднего края мочеполовой диафрагмы является так называемым *сухожильным центром промежности, centrum tendineum perinei*: здесь конвергируют большинство мышц поверхностного и глубокого слоев промежности.

Луковично-губчатая мышца у женщин окружает отверстие влагалища. Обойдя его с боков, мышца направляется кпереди и прикрепляется к белочной оболочке клитора, на его верхней и боковых поверхностях; задние участки этой мышцы вплетаются в сухожильный центр промежности. Часть глубоких пучков этой мышцы, помимо отверстия влагалища, окружает наружное отверстие мочеиспускательного канала и называется *уретровагинальным сфинктером, m. sphincter uretrovaginalis.* Вследствие своего положения мышца суживает вход во влагалище и поэтому у женщин является сжимателем входа во влагалище (см. рис. 657, 668).

Функция: сжимает луковицу и пещеристые тела полового члена и вместе с ними

бульбоуретральные железы и глубокую дорсальную вену полового члена. У женщин сжимает вход во влагалище, луковицу преддверия и большую железу преддверия.

Иннервация и кровоснабжение см. «Мышцы диафрагмы таза».

МОЛОЧНАЯ ЖЕЛЕЗА

Молочная железа, *mamma,* или *glandula mammaria* (рис. 670–672), парная, расположена на поверхности большой грудной и отчасти передней зубчатой мышц в пространстве между окологрудинной и передней подмышечной линиями, на уровне от III до VI, иногда VII ребра.

Молочная железа окружена жировой тканью, что определяет ее форму. Кроме того, в связи с возрастом, функциональным состоянием (беременность, кормление) ее размеры и форма значительно изменяются.

Между правой и левой молочными железами образуется углубление. В средних участках молочной железы, на уровне V ребра и несколько кнаружи от *среднеключичной (сосковой) линии, linea medioclavicularis (mamillaris),* располагается *околососковый кружок молочной железы, areola mammae,* в центре которого находится *сосок молочной железы, papilla mammaria.* Как околососковый кружок, так и сам сосок пигментированы.

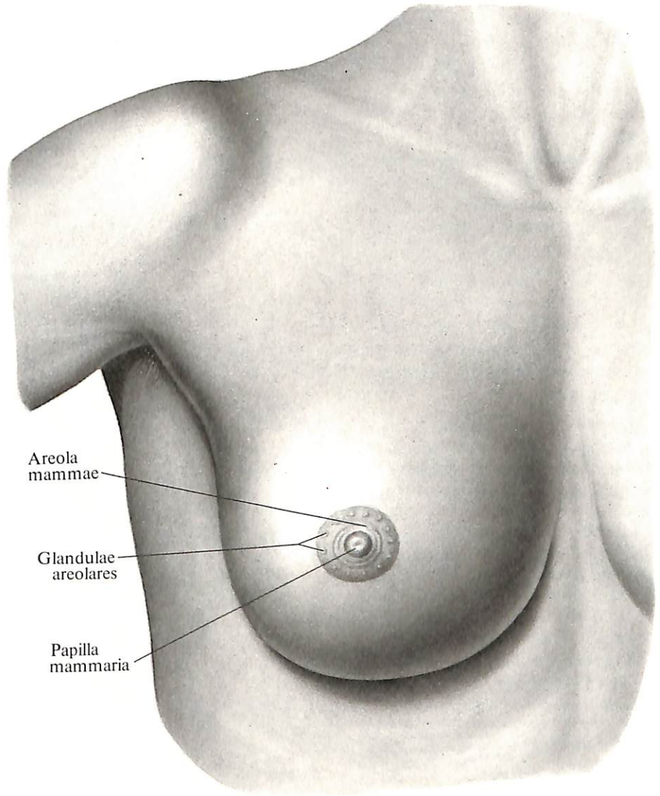

670. Молочная железа, mamma, женщины.

В молочной железе выделяют тело, жировую и фиброзную ткани.

Тело молочной железы, corpus mammae, состоит из 15–20 отдельно расположенных *долей молочной железы, lobi glandulae mammariae,* окруженных жировой тканью (см. рис. 671). По своему строению это сложная альвеолярная железа.

Каждая доля состоит из отдельных *долек молочной железы, lobuli glandulae mammariae,* открывающихся в *млечный проток, ductus lactiferus,* который направляется к соску и перед вступлением в него образует веретенообразное расширение – *млечный синус, sinus lactiferus.*

Концевая суженная часть протока пронизывает сосок и открывается на его верхушке воронкообразно расширенным млечным отверстием. Число млечных отверстий меньше числа долей – от 8 до 15, так как некоторые из протоков сливаются. Каждая доля молочной железы и ее тело окружены жировой тканью, которая придает железе полушаровидную форму. От передней поверхности железы к коже направляются соединительнотканные отростки. Задняя поверхность железы гладкая и отделена от подлежащей поверхностной фасции грудными *связками, поддерживающими молочную железу, ligg. suspensoria mammaria.* Они представляют собой отдельные фиброзные пучки, которые начинаются от ключицы и грудной фасции и вплетаются в толщу жировой и соединительной ткани молочной железы. Посредством связок железа фиксирована (подвешена) к ключице.

На околососковом кружке молочной железы, под кожей, имеются бугорки числом до 15, рудиментарные молоч-

ные железы – *железы околососкового кружка, glandulae areolares,* открывающиеся наружу протоками. В области околососкового кружка находится небольшое число потовых и крупных сальных желез.

Мужская молочная железа, mamma masculina, рудиментарна. Она состоит из небольшого количества соединительной ткани с незначительным количеством желез, лишенных протоков.

У женщин и мужчин иногда обнаруживаются *добавочные молочные железы (женская и мужская), mammae accessoriae (femininae et masculinae),* которые расположены выше и ниже нормальной молочной железы.

Иннервация: nn. intercostales Th_{II}–Th_{VI}, nn. supraclaviculares из plexus cervicalis (чувствительная иннервация железы и кожи), симпатические нервы проникают в железу вместе с сосудами.

Кровоснабжение: rr. mammarii (из aa. intercostales posteriores III–VII), rr. mammarii от rr. perphorantes III–V (a. thoracica interna), rr. mammarii laterales от a. thoracica lateralis (a. axillaris). Венозная кровь оттекает по глубоким венам, сопровождающим артерии, и поверхностным, залегающим подкожно и образующим широкопетлистые сплетения. Лимфатические сосуды отводят лимфу к nodi lymphatici axillares, cervicales laterales profundi, parasternales, mediastinales anteriores.

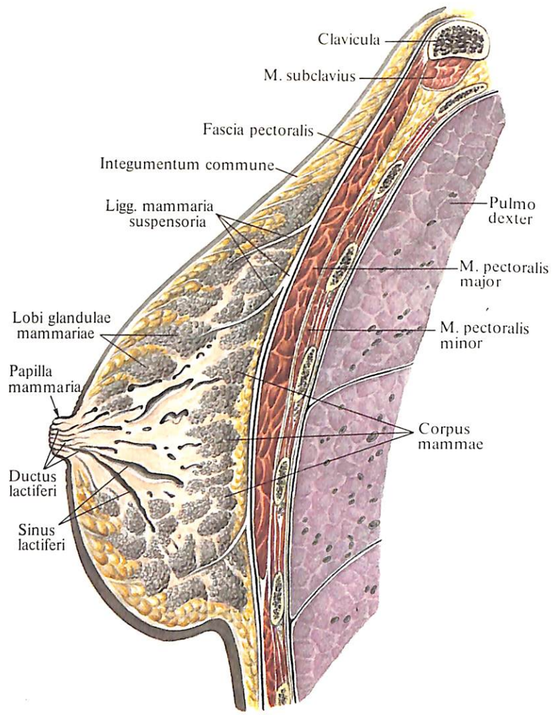

671. Молочная железа, mamma, женщины.
(Сагиттальный разрез.)

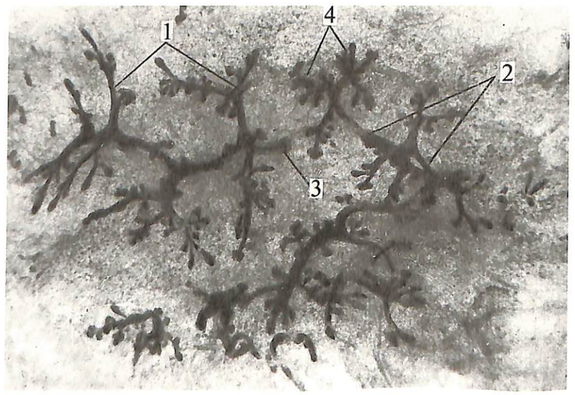

672. Участок молочной железы девушки 19 лет (препарат Н.Кузнецовой); фотография тотально окрашенного препарата.

1, 2 – протоки железистых долек; 3 – общий выводной проток дольки; 4 – скопления выпячиваний в виде гроздьев.

2 ЭНДОКРИННЫЕ ЖЕЛЕЗЫ

Щитовидная железа
232
Паращитовидная железа
234
Вилочковая железа
238
Эндокринная часть поджелудочной железы
238
Надпочечники
239
Параганглии
242
Половые железы
244
Гипофиз
245
Шишковидная железа
248
Развитие и возрастные особенности эндокринных желез
250

Эндокринные железы, *glandulae endocrinae,* в противоположность железам внешней секреции выводных протоков не имеют. Эндокринные железы вырабатывают секрет, или гормоны, поступающие в кровеносные (венозные) или лимфатические капилляры. Тканевые образования этих желез оплетаются густой сетью кровеносных и лимфатических капилляров. К эндокринным железам относятся (рис. 673): *щитовидная железа, glandula thyroidea*; *паращитовидные железы, glandulae parathyroideae; вилочковая железа (тимус), thymus; надпочечники, glandulae suprarenales; параганглии* (хромаффинные тела), *paraganglia;* половые железы – *яички, testes,* и *яичники, ovaria*; *гипофиз, hypophisis (glandula pituitaria)*; *шишковидное тело, corpus pineale*; *поджелудочная железа, pancreas* (ее эндокринная часть).

Несмотря на то что функционально ряд желез связан между собой, их эмбриональное происхождение различно. Учитывая генетические признаки, железы внутренней секреции можно разделить на пять групп:

1. Энтодермальные бранхиогенные железы, являющиеся производными эпителия жаберных карманов. К ним относятся щитовидная железа, паращитовидные железы и вилочковая железа.

2. Энтодермальные железы, представляющие собой эндокринную часть поджелудочной железы.

3. Мезодермальные железы, развивающиеся из целомического эпителия. К ним относятся корковое вещество надпочечников и половые железы.

4. Эктодермальные железы, развивающиеся из симпатических элементов. К ним относятся мозговое вещество надпочечников и параганглии.

5. Неврогенные (эктодермальные) железы, связанные с развитием промежуточного мозга. К ним относятся гипофиз и шишковидная железа.

ЩИТОВИДНАЯ ЖЕЛЕЗА

Щитовидная железа, *glandula thyroidea* (рис. 674–677; см. рис. 673), – непарная, самая крупная из желез внутренней секреции. Располагается в переднем отделе шеи, сбоку и спереди от гортани и трахеи, как бы охватывая их. Железа имеет форму подковы с вогнутостью, обращенной кзади, и состоит из двух неодинаковых по величине боковых долей: *правой доли, lobus dexter,* и *левой доли, lobus sinister,* и соединяющего обе доли непарного *перешейка щитовидной железы, isthmus glandulae thyroideae.* Перешеек может отсутствовать, и тогда обе доли неплотно прилегают одна к другой.

Иногда встречаются *добавочные щитовидные железы, glandulae thyroideae accessoriae,* сходные по своему строению со щитовидной железой, но либо не связанные с ней, либо соединенные с ней небольшим тонким тяжем.

Часто (в трети или половине случаев) от перешейка или от левой доли, на границе ее с перешейком, направляется вверх *пирамидальная доля, lobus pyramidalis,* которая может доходить до верхней щитовидной вырезки гортани или тела подъязычной кости.

Щитовидная железа покрыта снаружи *фиброзной капсулой, capsula fibrosa.* Капсула представляет собой тонкую фиброзную пластинку, которая, срастаясь с паренхимой железы, посылает отростки в толщу органа и делит железу на отдельные *дольки, lobuli.* В толще самой железы тонкие соединительнотканные прослойки, богатые сосудами и нервами, образуют опорную ткань щитовидной железы – *строму, stroma.* В ее петлях залегают *фолликулы щитовидной железы, follicule glandulae thyroideae.*

Фиброзную капсулу покрывает наружная капсула щитовидной железы, представляющая собой производное фасции шеи. Своими соединительнотканными пучками наружная капсула фиксирует щитовидную железу к соседним органам: перстневидному хрящу, трахее, к грудино-подъязычной и грудино-щитовидной мышцам; часть этих пучков (наиболее плотные) образуют своего рода связки, идущие от железы к близлежащим органам.

Наиболее хорошо выражены три пучка: средняя связка щитовидной железы, фиксирующая капсулу в области перешейка к передней поверхности перстневидного хряща, и две, правая и левая, латеральные связки щитовидной железы, фиксирующие капсулу в области нижнемедиальных участков обеих боковых долей к латеральным поверхностям перстневидного хряща и ближайших к нему хрящевых колец трахеи.

Между наружной и внутренней капсулами находится щелевидное пространство, выполненное рыхлой жировой клетчаткой. В нем залегают внеорганные сосуды щитовидной железы, лимфатические узлы и паращитовидные железы.

Переднебоковые поверхности щитовидной железы покрыты грудино-подъязычными и грудино-щитовидными мышцами, а также верхними брюшками лопаточно-подъязычных мышц.

В месте перехода переднебоковых поверхностей в заднемедиальные щитовидная железа прилегает к сосудисто-нервному пучку шеи (общая сонная артерия, внутренняя яремная вена, блуждающий нерв). Кроме того, у заднемедиальной поверхности проходит возвратный гортанный нерв, здесь же располагаются трахеальные лимфатические узлы.

Нижние отделы обеих, правой и левой, долей достигают 5–6-го кольца трахеи.

Заднемедиальные поверхности железы прилегают к боковым поверхностях трахеи, глотки и пищевода, а вверху – к перстневидному и щитовидному хрящам.

Перешеек железы располагается на уровне 1–3-го или 2–4-го кольца трахеи. Его средний отдел покрыт только сращенными предтрахеальной и поверхностной пластинками шейной фасции и кожей.

Масса железы подвержена индивидуальным колебаниям и составляет от 30 до 60 г. У взрослого продольный размер одной доли щитовидной железы достигает 6 см, поперечный – 4 см, толщина – до 2 см.

Железа увеличивается в период полового созревания. Размеры ее могут меняться в зависимости от степени кровенаполнения; к старости в железе развивается соединительная ткань и ее размеры уменьшаются.

Щитовидная железа вырабатывает гормоны тироксин, трийодтиронин, тиреокальцитонин и кальцитонин, которые регулируют обмен веществ (кальция и фосфора) в организме, увеличивая теплообмен и усиливая окислительные процессы, принимают уча-

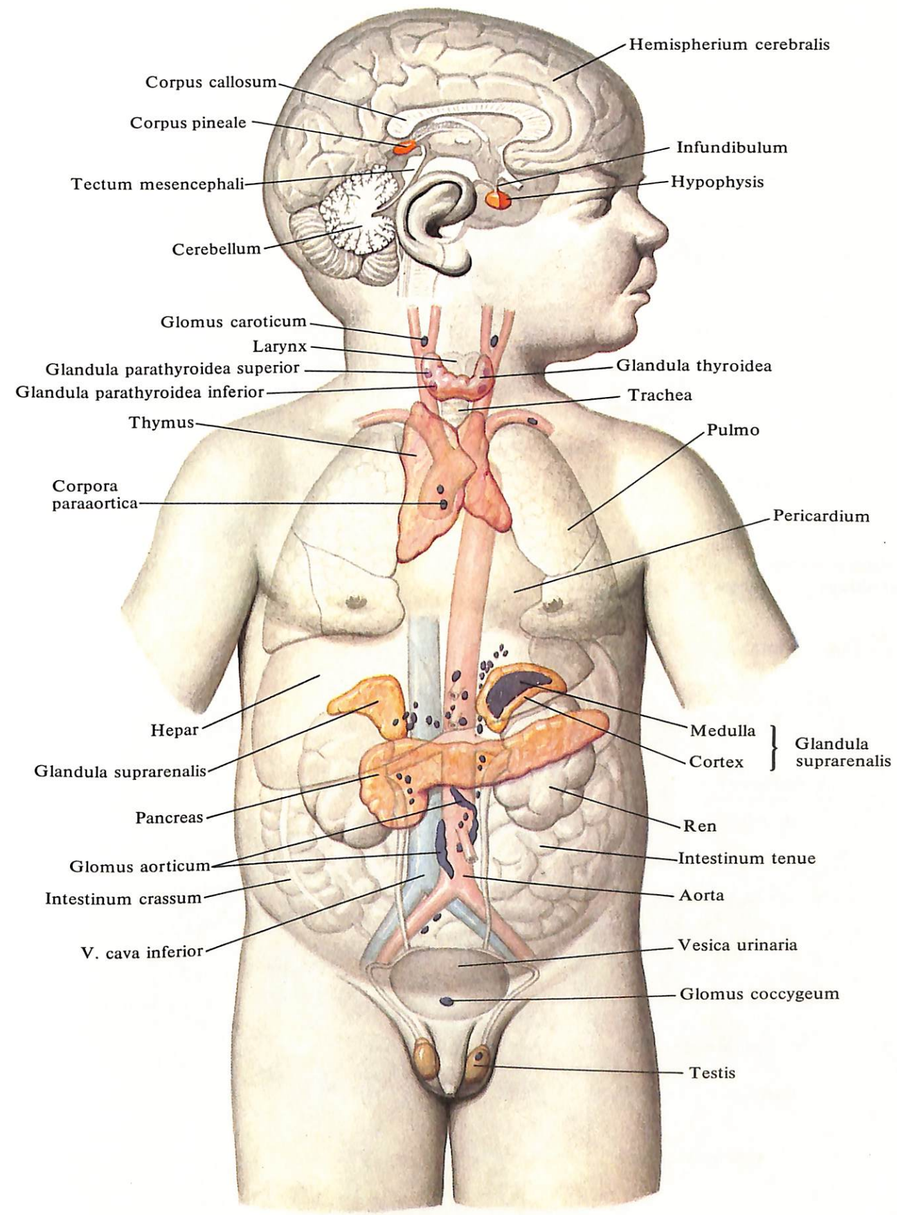

673. Эндокринные железы (общая схема).

стие в костеобразовании. В тканях щитовидной железы происходит накопление йода.

Щитовидная железа богата артериальными, венозными и лимфатическими сосудами. Собственные ее артерии, кровоснабжая паренхиму железы, анастомозируют с сосудами соседних органов. Венозная кровь оттекает в широкое венозное сплетение, расположенное под капсулой, наиболее развитое в области перешейка и передней поверхности трахеи.

Иннервация: нервы от шейных узлов симпатических стволов, участвующие в образовании сплетений вокруг сосудов, подходящих к железе; от блуждающих нервов (nn. laryngei superiores – rr. externi, nn. laryngei recurrentes).

Кровоснабжение: a. thyroidea superior от a. carotis externa, a. thyroidea inferior от truncus thyrocervicalis – ветви a. subclavia, иногда a. thyroidea ima от truncus brachiocephalicus или arcus aortae (реже от a. carotis communis или a. subclavia). Венозная кровь оттекает по vv. thyroideae superiores, dextra et sinistra (впадают в vv. jugulares internae или в vv. faciales), vv. thyroideae inferiores, dextra et sinistra (впадают в vv. brachiocephalica), vv. thyroidea mediae (могут впадать в v. brachiocephalica sinistra или в v. thyroidea inferior). Лимфатические сосуды следуют по ходу артерий и впадают в передние глубокие шейные (щитовидные и паратрахеальные) и средостенные (передние) лимфатические узлы.

ПАРАЩИТОВИДНЫЕ ЖЕЛЕЗЫ

Паращитовидные железы, glandulae parathyroideae, или эпителиальные тельца (см. рис. 673, 675, 676), располагаются на задней поверхности боковых долей щитовидной железы с каждой ее стороны (иногда только с одной), вблизи крупных ветвей щитовидных артерий, в толще рыхлой клетчатки, залегающей между фиброзной капсулой щитовидной железы и ее фасциальным влагалищем; иногда они находятся за пределами влагалища.

Паращитовидные железы представляют собой небольшие, немного уплощенные, овальные или удлинен-

674. Щитовидная железа, glandula thyroidea; вид спереди.

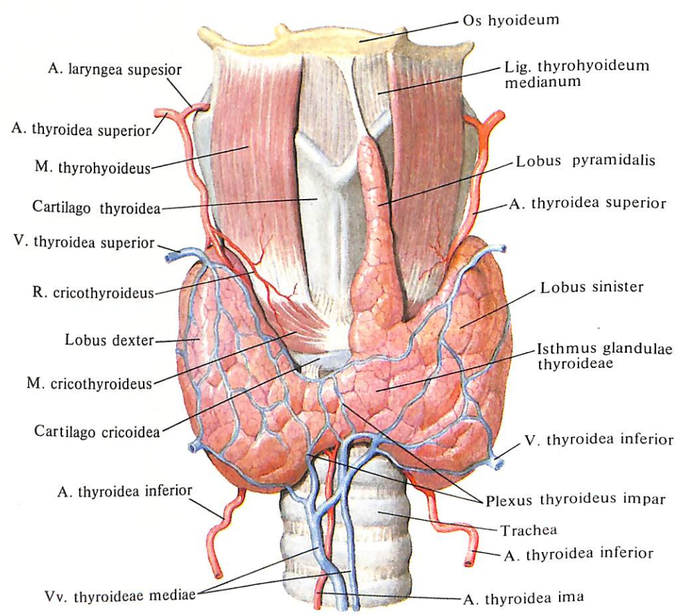

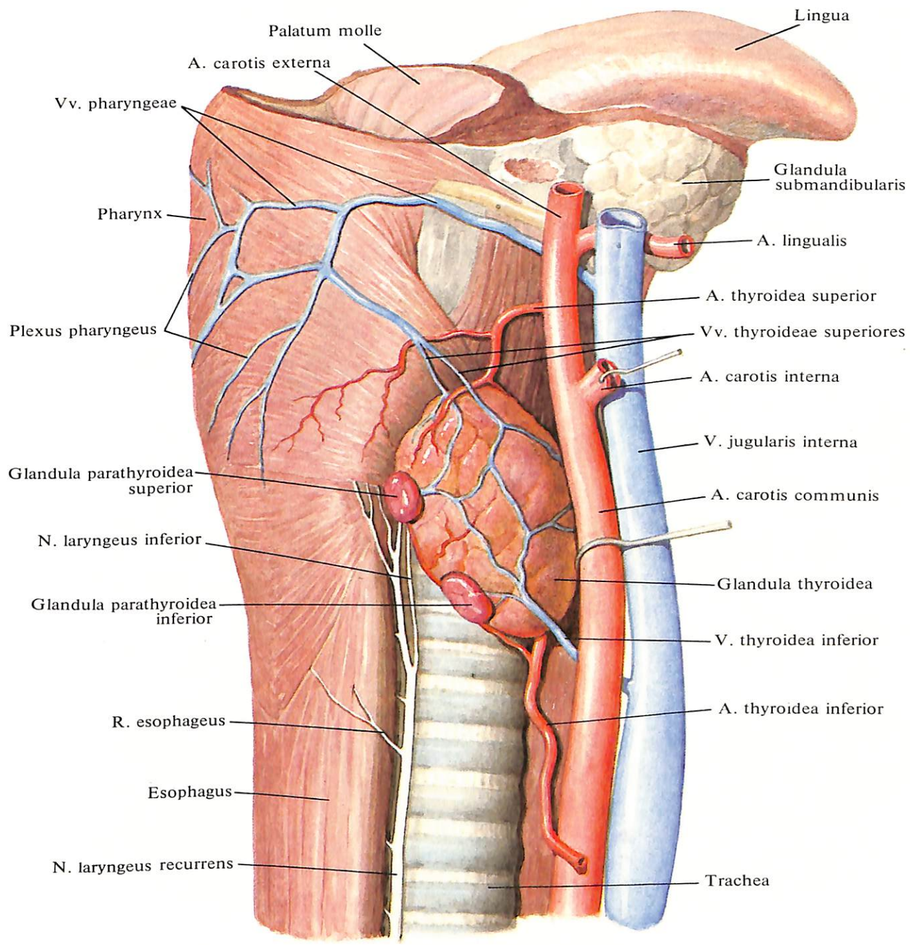

675. Щитовидная железа, glandula thyroidea, и верхняя и нижняя паращитовидные железы (правые), glandulae parathyroideae superior et inferior; вид сбоку.

ные, реже округлые образования с гладкой блестящей поверхностью. Цвет желез у детей бледно-розовый, они слегка прозрачны, с возрастом принимают буровато-желтоватую окраску, что делает их мало отличимыми от близко лежащих лимфатических узлов. Консистенция паращитовидных желез несколько плотнее, чем щитовидной железы.

Различают две пары желез: две *верхние паращитовидные железы, glandulae parathyroideae superiores,* и две *нижние паращитовидные железы, glandulae parathyroideae inferiores.*

Число их непостоянно – от 1 до 7–8.

Средняя масса отдельной железы колеблется от 0,05 до 0,09 г. Продольный размер железы 4–8 мм, поперечный 3–4 мм, толщина 1,5–3,0 мм.

Верхние железы, как правая, так и левая, чаще всего залегают на границе верхней и средней третей боковых долей щитовидной железы, в пределах их заднемедиальной поверхности, на уровне нижнего края перстневидного хряща. Нижние железы, обычно бóльших размеров, располагаются в нижней части боковых долей щитовидной железы, в области их заднебоковой поверхности, на уровне 0,5–1 см выше нижнего края этих долей; иногда они залегают в клетчатке ниже щитовидной железы.

Как верхние, так и нижние паращитовидные железы чаще располагаются несимметрично.

Каждая паращитовидная железа снаружи покрыта соединительнотканной капсулой, которая посылает отростки в ее толщу, разделяя железу на слабовыраженные дольки.

Паренхима паращитовидных желез состоит из эпителиальных клеток, образующих тяжи, между которыми находится соединительная ткань, богатая кровеносными сосудами.

Вырабатываемый паращитовидными железами гормон – паратгормон (паратироидин) – регулирует обмен кальция и фосфора в организме.

Иннервация: ветви от nn. laryngei superiores et inferiores (nn. vagi), rr. sympathici (от truncus sympathicus).

Кровоснабжение: ветви от aa. thyroideae inferiores et superiores. Венозная кровь оттекает по vv. thyroideae superiores et inferiores, образующим венозное сплетение, plexus thyroideus impar, анастомозирующее с сосудами глотки и гортани.

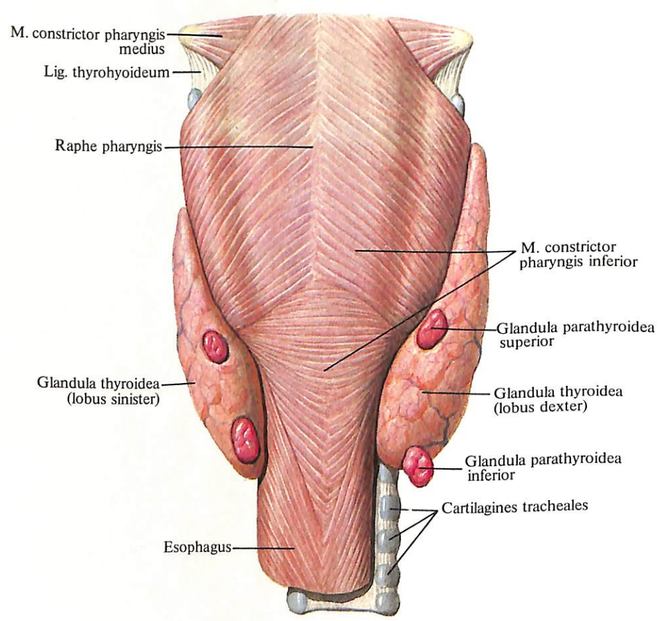

676. Щитовидная железа, glandula thyroidea, и паращитовидные железы, glandulae parathyroideae; вид сзади.

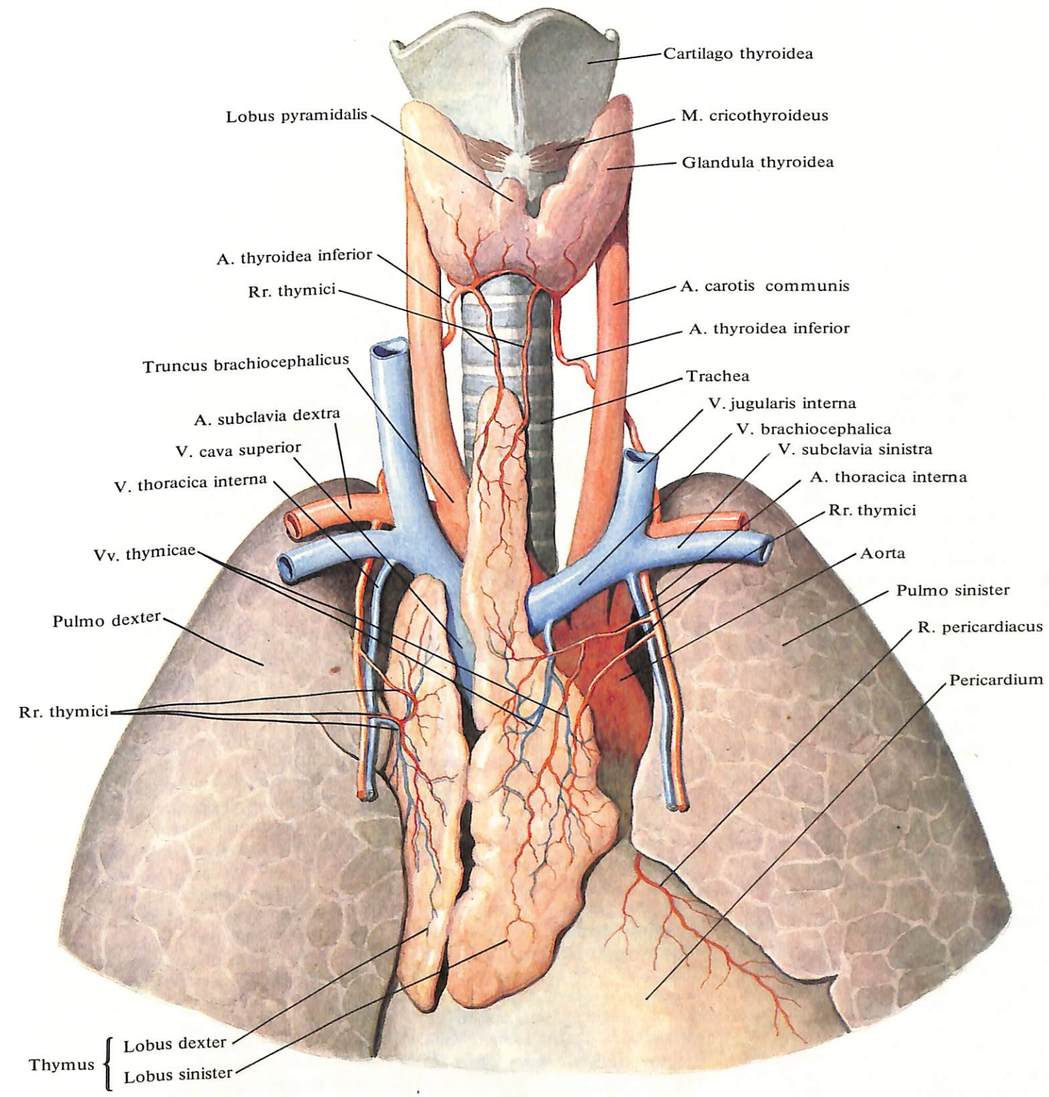

677. Щитовидная железа, glandula thyroidea, и вилочковая железа, thymus, ребенка первого года жизни; вид спереди.

ВИЛОЧКОВАЯ ЖЕЛЕЗА

Вилочковая железа (тимус), *thymus* (рис. 678; см. рис. 673, 677), непарная. В ней различают две тесно прилегающие и соединенные одна с другой рыхлой соединительной тканью доли – *правую долю, lobus dexter,* и *левую долю, lobus sinister.* Иногда обе доли разделены вставочной частью. Редко наблюдаются 3–4 доли. Доли железы асимметричны, вытянуты в длину. Передняя поверхность выпуклая, задняя вогнутая.

Нижняя, наиболее расширенная часть железы получила название основания вилочковой железы.

Основная масса вилочковой железы залегает в переднем средостении, а ее верхушка располагается в верхнем средостении, позади рукоятки и верхней части тела грудины, в области так называемого треугольника вилочковой железы.

Верхние отделы железы своей задней поверхностью прилегают к трахее, передней – к месту прикрепления грудино-щитовидных мышц. Задняя поверхность остальной части вилочковой железы примыкает к крупным кровеносным сосудам (к верхней полой вене, плечеголовным венам, дуге аорты с отходящими от нее артериями), к перикарду, а края железы прилежат к медиастинальным плеврам.

Верхние отделы железы, наиболее суженные, называются верхушкой вилочковой железы. Они могут выходить за пределы верхнего средостения и у новорожденного доходят до щитовидной железы, занимая пространство над яремной вырезкой. Нижние границы железы достигают уровня хряща III ребра.

Вилочковая железа серо-розового цвета, с возрастом становится желтоватой вследствие преобладания в ней жира.

Масса железы у ребенка 2 лет достигает 20 г, к 15 годам составляет 30–40 г, затем наступает период инволюции: железа резко уменьшается и к 25–30 годам достигает 25 г, а к 70 годам – 6 г.

Продольный размер железы у новорожденного составляет до 5 см, поперечный – от 2 до 3 см и переднезадний – от 8 до 10 мм.

Железа покрыта тонкой соединительнотканной оболочкой, которая образует перегородки между отдельными *дольками тимуса, lobuli thymi.* Паренхима долек состоит из *коркового вещества тимуса, cortex thymi,* расположенного по периферии, и *мозгового вещества тимуса, medulla thymi,* залегающего в центре долек. Как корковое, так и мозговое вещество состоит из сети, петли которой выполнены лимфоцитами.

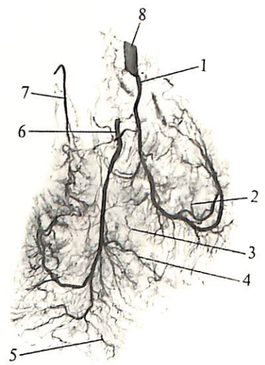

678. Артерии вилочковой железы мальчика 7 лет (препарат Е. Панкова); ангиограмма.

1, 6 – верхушечные главные артериальные стволы; 2 – ветви второго порядка, отходящие от главного артериального ствола; 3 – анастомозы за счет ветвей второго порядка; 4 – ветви первого порядка; 5 – краевые ветви; 7 – боковой артериальной ствол; 8 – внутренняя грудная артерия.

Особенностью мозгового вещества является наличие в нем особых концентрических телец.

Капсула железы окружена жировой и рыхлой клетчаткой, фиксирующей железу к прилегающим органам и сосудам; в ее толще иногда залегают передние средостенные лимфатические узлы. Иногда встречаются изолированные узелки, так называемые *добавочные узелки вилочковой железы (тимуса), nodi thymici accessorii.*

Вилочковая железа представляет собой центральный орган иммуногенеза. Она продуцирует гормоноподобное вещество тимозин, увеличивающее количество лимфоцитов и усиливающее реакцию иммунитета. Тимозин участвует в приспособительных реакциях организма, а также в процессах роста и формирования скелета. (Более подробно о функции вилочковой железы см. т. 3 «Органы иммунной системы».)

Иннервация: ветви от nn. vagi, от plexus thoracicus internus (следует по rr. thymici – ветви n. thoracica interna). В образовании plexus thoracicus принимают участие ветви четырех нижних шейных спинномозговых нервов и трех шейных симпатических узлов. К капсуле вилочковой железы подходят стволики от диафрагмальных нервов и от шейных петель.

Кровоснабжение: rr. thymici от aa. thoracicae internae, rr. thymici от aa. thyroideae inferiores, pericardiacophrenicae, phrenicae superiores (иногда от aa. thyroideae superiores и trunci brachiocephalici). Такое обилие артериальных источников характерно для детского и подросткового возраста. Венозная кровь оттекает по крупным венам в один венозный ствол, который впадает в v. brachiocephalica sinistra, а из мелких вен – в vv. thoracicae internae, thyroideae inferiores, pericardiacophrenicae, phrenicae superiores (иногда в vv. jugulares). Лимфатические сосуды впадают в средостенные лимфатические узлы.

ЭНДОКРИННАЯ ЧАСТЬ ПОДЖЕЛУДОЧНОЙ ЖЕЛЕЗЫ

Поджелудочная железа, pancreas (рис. 679; см. рис. 534–536, 673), – сложная альвеолярная железа смешанной секреции, имеет две части: *внешнесекреторную* (экскреторную, или экзокринную) *часть поджелудочной железы, pars exocrina pancreatis* (см. «Пищеварительная система») и *внутрисекреторную* (эндокринную) *часть поджелудочной железы, pars endocrina pancreatis*; последняя в виде островков располагается в различных участках паренхимы поджелудочной железы.

Паренхима железы состоит из панкреатических *пузырьков, acini,* имеющих выводные протоки (экзокринная часть), и *панкреатических островков, insulae pancreaticae* (островки Лангерганса), которые являются железистыми образованиями внутренней секреции поджелудочной железы (эндокринная часть).

Панкреатические островки, как и вся поджелудочная железа, являясь производными энтодермы, развиваются из железистого эпителия двенадцатиперстной кишки. Они представляют собой овальные или округлые образования величиной до 0,3 мм; некоторые из них достигают 1 мм в диаметре. Островки располагаются по всей толще поджелудочной железы, больше всего их в хвосте. Выводных протоков они не имеют.

В окружающей ткани островки выделяются своим желтоватым цветом.

Количество островков в раннем возрасте неодинаково: у плодов и в первые годы жизни их больше; с возрастом количество их постепенно уменьшается.

Островки состоят из эпителиальных клеток, окруженных соединительной тканью, содержащей густую сеть кровеносных капилляров синусоидного типа.

Некоторые авторы считают, что общая масса островков составляет приблизительно $1/35$–$1/100$ от массы всей поджелудочной железы.

Клетки панкреатических островков вырабатывают гормоны инсулин и глюкагон, которые поступают в кровь и регулируют углеводный обмен.

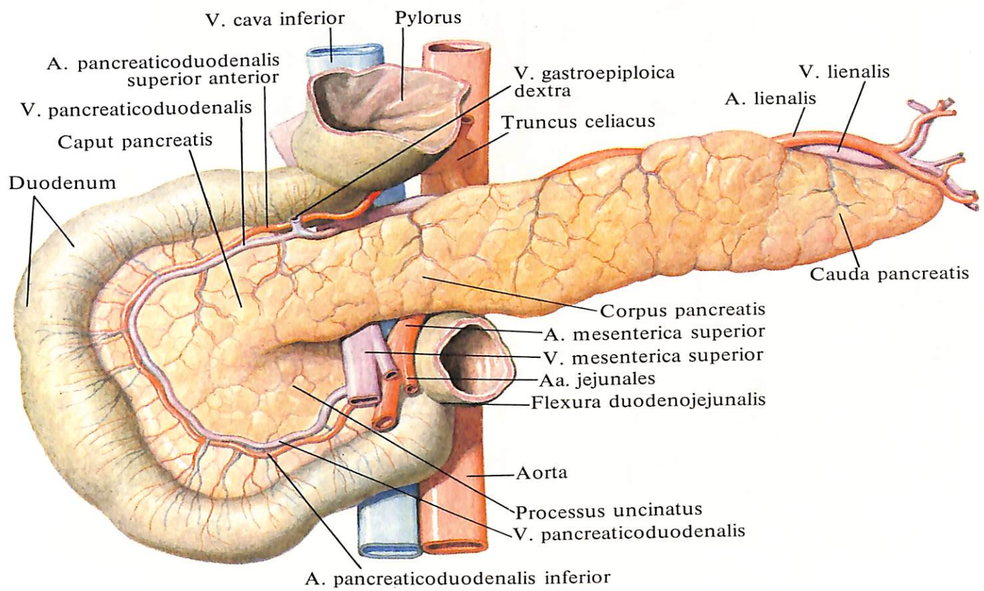

679. Поджелудочная железа, pancreas; вид спереди.

Иннервация: plexus celiacus, hepaticus, lienalis посылают нервные стволики, частично окружающие сосуды поджелудочной железы, частично идущие вне сосудов; кроме того, ряд стволиков, иннервирующих желудок и двенадцатиперстную кишку, также посылают ветви к поджелудочной железе.

Кровоснабжение: головка поджелудочной железы со стороны ее передней поверхности – aa. pancreaticoduodenales superiores, anterior et posterior, ветви a. gastroduodenalis (от a. hepatica communis); головка железы преимущественно со стороны ее задней поверхности – aa. pancreaticoduodenales inferiores, ветви a. mesenterica superior (или a. jejunalis); указанные артерии анастомозируют между собой на поверхности органа и в его толще; тело и хвост железы – a. lienalis, rr. pancreatici. Венозная кровь оттекает от головки поджелудочной железы по vv. pancreaticoduodenales в v. mesenterica superior, от тела и хвоста железы по vv. pancreaticae в v. lienalis; венозная кровь от поджелудочной железы оттекает в систему воротной вены. Лимфатические сосуды направляются в чревные, панкреатические и селезеночные лимфатические узлы.

НАДПОЧЕЧНИКИ

Надпочечники, *glandulae suprarenales (adrenales)* (рис. 680–682), парные, каждый из них располагается на уровне XI и XII грудных позвонков над почкой, на верхнемедиальном участке ее верх-

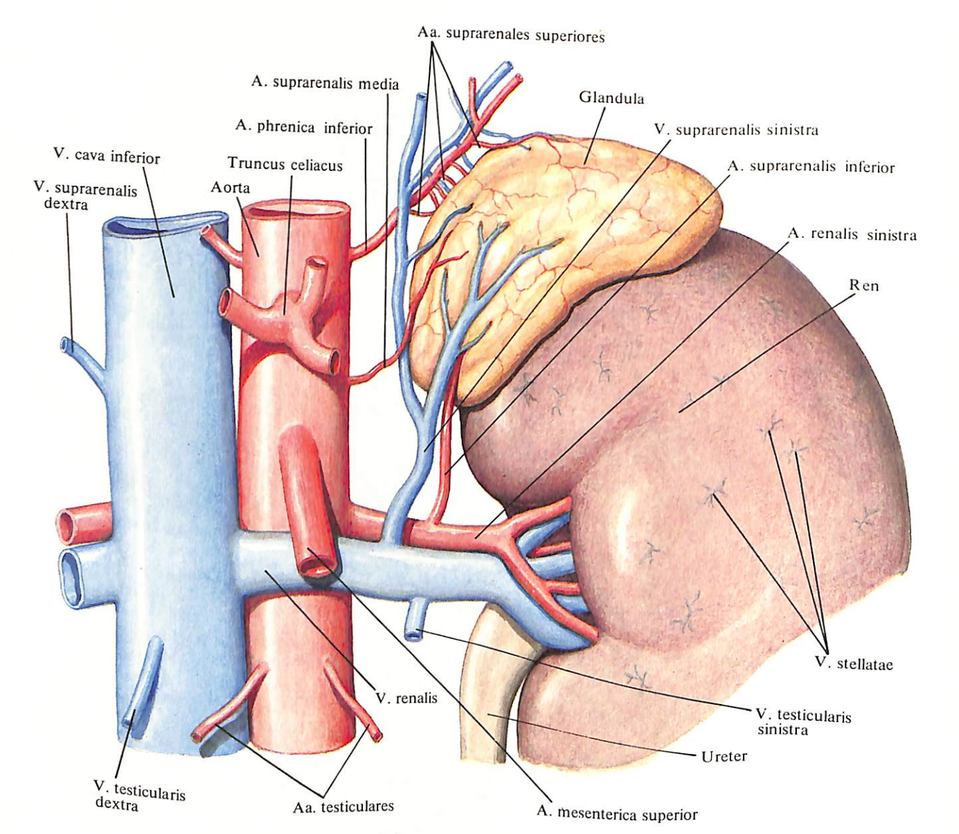

680. Надпочечник, glandula suprarenalis, левый; вид спереди.

него конца. Надпочечники залегают в забрюшинной клетчатке и заключены в почечную фасцию.

Правый надпочечник треугольной формы, у́же и расположен выше левого, залегает над верхним полюсом правой почки, непосредственно примыкая к нижней полой вене. На большем своем протяжении не покрыт брюшиной, за исключением нижнего отдела передней поверхности, которой он прилегает к печени, оставляя на последней *вдавление, impressio suprarenalis.*

Левый надпочечник полулунный, располагается частично над верхним полюсом левой почки и частично прилегает к медиальному ее краю. Он покрыт брюшиной спереди, главным образом в своем верхнем отделе. Левый надпочечник соприкасается с кардиальной частью желудка, селезенкой и поджелудочной железой. Оба надпочечника сзади прилегают к диафрагме.

В каждом надпочечнике различают *переднюю поверхность, facies anterior,* *заднюю поверхность, facies posterior,* и вогнутой формы *почечную поверхность, facies renalis,* которой надпочечник примыкает к соответствующей почке. Кроме того, выделяют *верхний край, margo superior,* и *медиальный край, margo medialis* (см. рис. 681, 682).

Передняя и задняя поверхности надпочечника покрыты бороздами. Наиболее глубокая борозда, расположенная на переднемедиальной по-

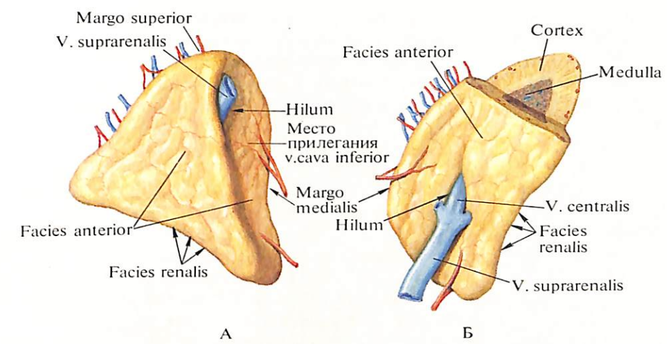

681. Правый (А) и левый (Б) надпочечники, glandulae suprarenales; вид спереди.

682. Правый (А) и левый (Б) надпочечники, glandulae suprarenales; вид сзади.

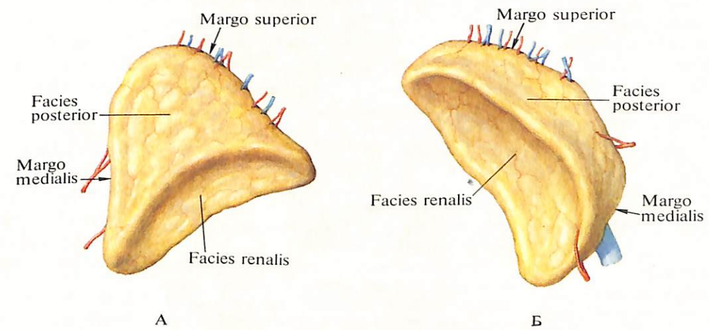

верхности, получила название *ворот, hilum.*

В правом надпочечнике ворота лежат ближе к верхушке железы, в левом – ближе к основанию. Через ворота выходит центральная вена, v. centralis, которая по выходе получает название надпочечниковой вены, v. suprarenalis. Последняя из правой железы впадает в нижнюю полую вену, из левой – в левую почечную вену. В воротах залегают и лимфатические сосуды надпочечника, в то время как артериальные ветви и нервные стволы могут проникать в толщу железы с передней и с задней поверхностей.

Масса и размеры надпочечника индивидуальны. Так, масса каждой железы колеблется от 11 до 18 г у взрослого (или от 7 до 20 г), у новорожденного составляет 6 г. Продольный размер до 6 см, поперечный – до 3 см, толщина – 1 см (иногда больше).

Снаружи надпочечник покрыт тонкой фиброзной капсулой с примесью гладких мышечных волокон; от капсулы отходят отростки в толщу железы.

Паренхима надпочечника состоит из двух слоев – наружного *коркового (кора), cortex,* и внутреннего *мозгового, medulla,* различающихся по развитию и по функции.

Наружный слой более толстый, желтовато-коричневого цвета, образуется железистой и соединительной тканью. Внутренний слой буровато-красного цвета, содержит хромаффинные и симпатические нервные клетки.

Изредка встречаются *добавочные надпочечники, glandulae suprarenales accessoriae,* которые могут представлять собой корковое или мозговое вещество, залегающее в забрюшинной клетчатке.

Корковое вещество надпочечников вырабатывает большое количество гормонов – кортикостероидов, включающих три основные группы: минералокортикоиды (альдостерон), глюкокортикоиды (гидрокортизон, кортикостерон) и половые гормоны (андрогены). Действие этих гормонов очень разнообразно. Они усиливают реабсорбцию натрия, способствуют выделению ионов калия и концентрации

хлора в крови, а также принимают участие в регулировании обмена веществ организма: углеводного, жирового, белкового и водно-солевого.

Гормонами мозгового вещества являются адреналин и норадреналин, усиливающие возбуждение и сокращение сердечной мышцы. Одновременно с этим гормоны повышают тонус симпатической части вегетативной нервной системы, оказывая сосудосуживающее действие, что вызывает повышение артериального давления.

Иннервация: ветви от plexus celiacus, renalis, suprarenalis, в составе которых имеются симпатические волокна и волокна блуждающего и диафрагмального нервов.

Кровоснабжение: a. suprarenalis superior (от a. phrenica inferior), a. suprarenalis media (от aorta abdominalis), a. suprarenalis inferior (от a. renalis), их ветви под капсулой надпочечника образуют сосудистую артериальную сеть, стволики которой проникают в железу. Венозная кровь оттекает по v. centralis, расположенной внутриорганно, в v. suprarenalis (впадает справа в v. cava inferior, слева – в v. renalis sinistra). Лимфатические сосуды впадают в nodi lymphatici lumbales, залегающие вокруг аорты и нижней полой вены.

ПАРАГАНГЛИИ

Параганглии, *paraganglia* (рис. 683, 684; см. рис. 673), – свободные остатки хромаффинной (адреналовой) системы; представляют собой образования, генетически связанные с симпатическими узлами, поэтому и называются параганглиями.

Клеточные элементы, входящие в состав этих образований, имеют определенное сродство с солями хрома. После окраски этими солями они приобретают желтый или темно-коричневый цвет, подобно тому, какой при этой же окраске приобретают клетки мозгового вещества надпочечников, вырабатывающие гормон адреналин.

У человека в различные периоды его внутриутробного и внеутробного развития, а также во взрослом состоянии хромаффинная ткань рассеяна в различных участках тела, однако всегда связана с вегетативной нервной системой.

Одни из образований хромаффинной системы имеют большее количество хромаффинных клеток, другие меньшее.

Среди параганглиев встречаются наиболее крупные и постоянные: сонный гломус и парааортальные тельца.

Функция параганглиев напоминает функцию мозгового вещества надпочечников.

СОННЫЙ ГЛОМУС

Сонный гломус, *glomus caroticum* (см. рис. 673, 683), – парное веретенообразное образование серовато-розового цвета длиной от 5 до 8 мм, шириной от 1,5 до 5 мм, толщиной до 1,5 мм. Сонный гломус находится у основания деления общей сонной артерии на внутреннюю и наружную, располагаясь ближе к задней или медиальной поверхности общей сонной артерии.

Со стенкой артерии сонный гломус связан соединительной тканью.

Его соединительнотканная оболочка своими волокнами проникает в параганглий, образуя там прослойки, в которых проходят сосуды и нервы.

Иннервация: от ветвей верхнего шейного узла симпатического ствола, от самого симпатического ствола, от блуждающего нерва, ganglion inferius, от языкоглоточного нерва, который посылает к гломусу и прилегающему к нему сонному синусу (sinus caroticus), так называемую синусную ветвь, стволики последней проникают и в его толщу, и в стенку пазухи.

Кровоснабжение: артерии от общей и наружной сонных артерий; веточки их в толще гломуса образуют густую сосудистую сеть.

Венозная кровь собирается в венозную сеть, расположенную в окружающей гломус соединительной ткани.

ПАРААОРТАЛЬНЫЕ ТЕЛЬЦА

По ходу аорты располагается значительное количество параганглиев – **парааортальных телец,** *corpora paraaortica,* которые топографически можно разделить на ряд групп.

К ним относятся: 1) надсердечный параганглий, 2) аортальные гломусы и 3) копчиковое тельце.

1. *Надсердечные параганглии* (см. рис. 673, 683) – образование в виде двух скоплений – *верхнего и нижнего, paraganglion supracardiale, superius et inferius.* Каждое из них бывает непостоянным, особенно нижнее, которое с возрастом редуцируется. Верхнее скопление у взрослого по размерам больше, чем нижнее; оно располагается между легочным стволом и аортой, в области ее дуги, будучи плотно с ней сращенным; нижнее залегает у места выхода левой венечной артерии. Надсердечный параганглий связан с нервным сплетением, расположенным в месте его залегания.

В толще параганглия залегает множество кровеносных сосудов.

Кроме указанных параганглиев, имеются отдельные подперикардиальные скопления хромаффинных клеток.

2. *Аортальные гломусы, glomera aortica* (см. рис. 673, 683), делятся на правую и левую части. Каждая часть представляет собой вытянутый по боковой поверхности брюшной аорты тяж, правый немного длиннее левого (длина правого колеблется от 8 до 20 мм, левого – от 8 до 15 мм; толщина 2–3 мм). Оба тяжа иногда связаны между собой небольшой, почти поперечно идущей полоской хромаффинной ткани, расположенной по передней поверхности аорты. Аортальные параганглии связаны с ветвями нижних грудных и поясничных узлов симпатического ствола.

Кровоснабжение параганглия обеспечивается ближайшими сосудами, расположенными в окружающей клетчатке (веточки брюшной аорты, кишечных артерий и др.). Венозная кровь собирается нижней полой и левой почечной венами.

3. *Копчиковый гломус*[1], *glomus coccygeum* (см. рис. 673, 683), – непарное образование длиной до 2,5 мм, располагается на передней поверхности верхушки копчика.

Кровоснабжение копчикового гломуса связано с отходящими от близлежащей срединной крестцовой артерии тонкими веточками. В толще самого органа сосудистая сеть разветвляется в виде клубочков.

Кроме перечисленных крупных скоплений хромаффинной ткани, у плодов и детей раннего возраста встречаются рассеянные в различном количестве другие скопления этой ткани в местах, генетически связанных с веге-

[1] Некоторые авторы считают, что это образование является артериовенозным анастомозом, а не гломусом.

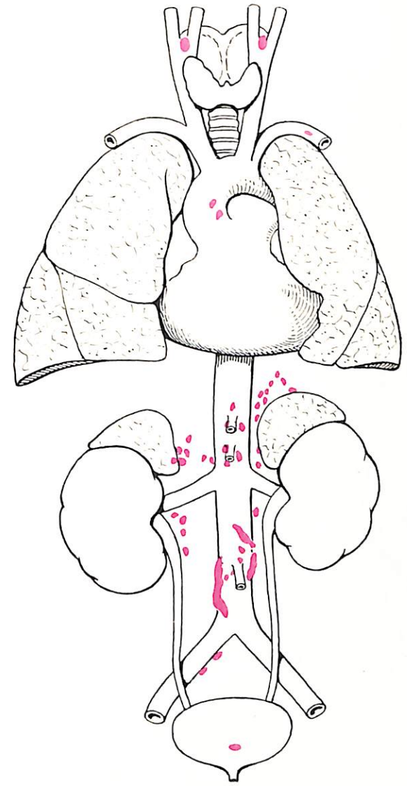

683. Расположение хромаффинных параганглиев (схема).

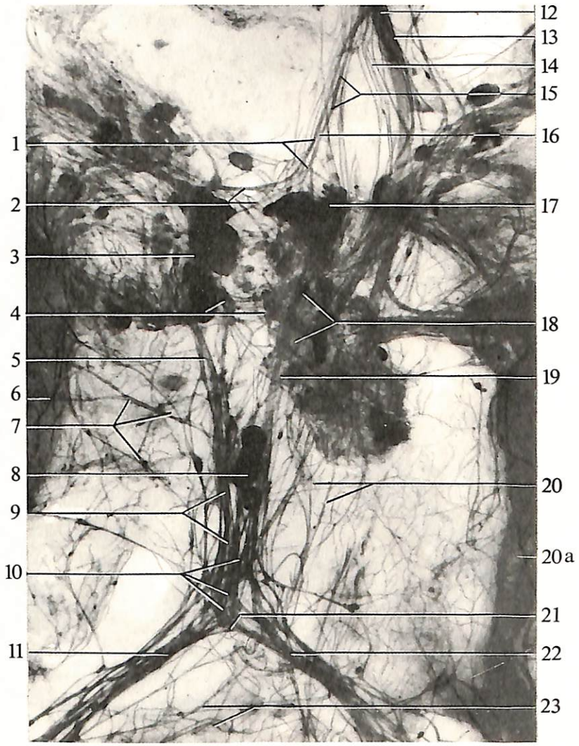

684. Нижнее брыжеечное и верхнее подчревное сплетения автономной системы; вид спереди (препарат Е. Мельмана); фотография.
(Новорожденный мужского пола; большинство сосудов удалено; сохранены мочеточники; окраска метиленовым синим с последующим препарированием под бинокулярной лупой.)

1 – связи нижнего отдела межбрыжеечного сплетения со сплетением брюшного аортального параганглия; 2 – верхние дуговидные волокна в сплетении аортального параганглия; 3 – правое тельце брюшного аортального параганглия; 4 – нижние дуговидные волокна в сплетении брюшного аортального параганглия; 5 – правый корень верхнего подчревного сплетения; 6 – правый мочеточник; 7 – ветви от верхнего подчревного сплетения к правому мочеточнику; 8 – хромаффинное включение в верхнем подчревном сплетении; 9 – промежуточный отдел верхнего подчревного сплетения; 10 – нижний отдел верхнего подчревного сплетения; 11 – правый нижний подчревный нерв; 12 – верхний отдел межбрыжеечного сплетения; 13 – нижняя брыжеечная вена; 14 – наружные ветви межбрыжеечного сплетения; 15 – промежуточный отдел межбрыжеечного сплетения; 16 – внутренние ветви межбрыжеечного сплетения; 17 – левое тельце брюшного аортального параганглия; 18 – нижнее брыжеечное сплетение; 19 – левый корень верхнего подчревного сплетения; 20 – связи восходящих нервов с верхним прямокишечным сплетением; 20a – левый мочеточник; 21 – место разделения верхнего подчревного сплетения; 22 – левый нижний подчревный нерв; 23 – нервные связи между подчревными нервами.

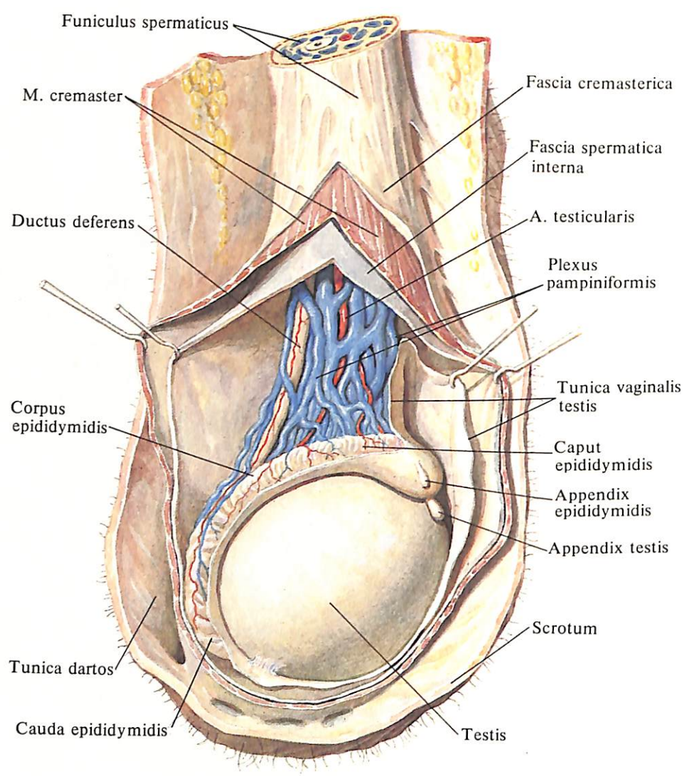

685. Яичко, testis, и лозовидное сплетение.
(Кожа и мясистая оболочка, а также оболочки самого яичка рассечены и оттянуты.)

тативной нервной системой, ее симпатической частью; в ряде участков забрюшинной клетчатки поясничного отдела аорты, в области яичников, яичек, по стенке некоторых сосудов и др.

ПОЛОВЫЕ ЖЕЛЕЗЫ

К железам внутренней секреции относят также эндокринные образования мужских половых желез – яичек (рис. 685; см. рис. 636–640, 673) и женских половых желез – яичников (рис. 686; см. рис. 651, 652) (см. «Половая система»). Вырабатываемые ими гормоны влияют на формирование вторичных половых признаков.

Внутрисекреторными элементами *яичек* считают промежуточные, или интерстициальные, клетки, которые залегают в рыхлой соединительной ткани, находящейся между семенными канальцами, и выделяющие мужской половой гормон тестостерон. Это клетки эпителиального характера с мелкозернистой протоплазмой и с включенными в нее палочковидными кристаллами липидов. Количество таких клеток индивидуально, они подвержены возрастным и физиологическим колебаниям. Совокупность этих клеток выделялась в особую пубертатную железу. По мнению других авторов, внутрисекреторной частью яичка является его половой отдел, т. е. железистый эпителий семенных канальцев, а интерстициальные клетки принимают участие в обмене веществ.

Иннервация: plexus celiacus, renalis, aorticus, hypogastricus.

Кровоснабжение: a. testicularis.

Внутрисекреторную функцию *яичников,* как и яичек, ряд авторов приписывают интерстициальным клеткам, вы-

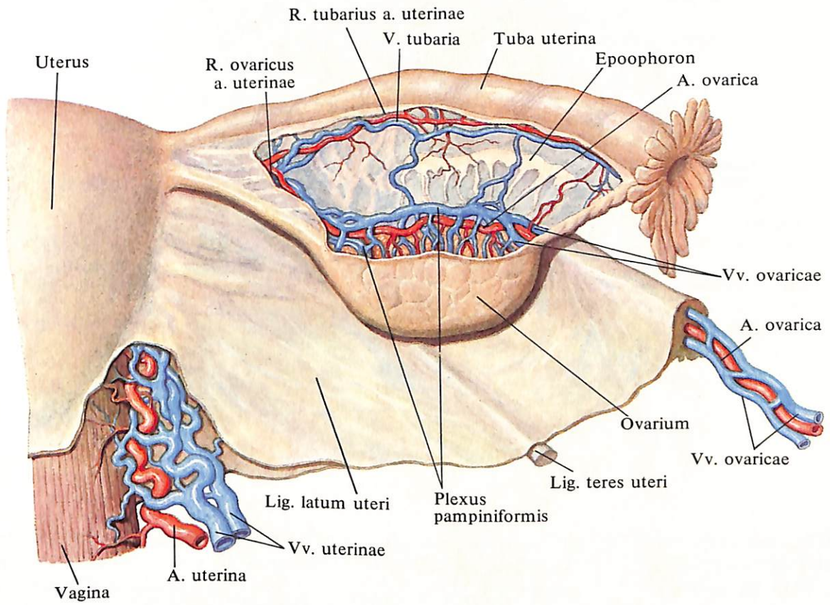

686. Матка, uterus, яичник, ovarium, и маточная труба, tuba uterina, правые; вид сзади.

рабатывающим женские половые гормоны – эстроген и прогестерон. Однако большинство исследователей связывают эту функцию с лютеиновыми клетками желтого тела. Эти клетки образуются из внутреннего слоя соединительнотканной оболочки фолликула и их фолликулярного эпителия. В жидкости фолликула доказано присутствие женского полового гормона – фолликулина.

Иннервация: plexus hypogastricus, uterovaginalis.

Кровоснабжение: a. ovarica, a. uterina.

ГИПОФИЗ

Гипофиз, *hypophysis (glandula pituitaria),* часто называют нижним придатком мозга (рис. 687–689; см. рис. 673). Это непарное образование удлиненно-округлой формы, несколько уплощенное в переднезаднем направлении.

Гипофиз, заключенный в плотную (фиброзную) оболочку, располагается в турецком седле. Снаружи гипофиз покрыт твердой оболочкой головного мозга, dura mater encephali, которая натягивается между передними и задними наклоненными отростками клиновидной кости и спинкой седла и которая срастается с оболочкой гипофиза. Натянутая таким образом пластинка твердой оболочки, *диафрагма седла, diaphragma sellae,* образует как бы крышу над *гипофизарной ямкой, fossa hypophysialis.* В диафрагме седла имеется небольшое отверстие, через которое проходит *воронка, infundibulum.* Посредством ее гипофиз связан с серым бугром, расположенным на нижней стенке III желудочка. С боковых сторон гипофиз окружен пещеристыми синусами.

Размеры гипофиза весьма индивидуальны: переднезадний колеблется от 5

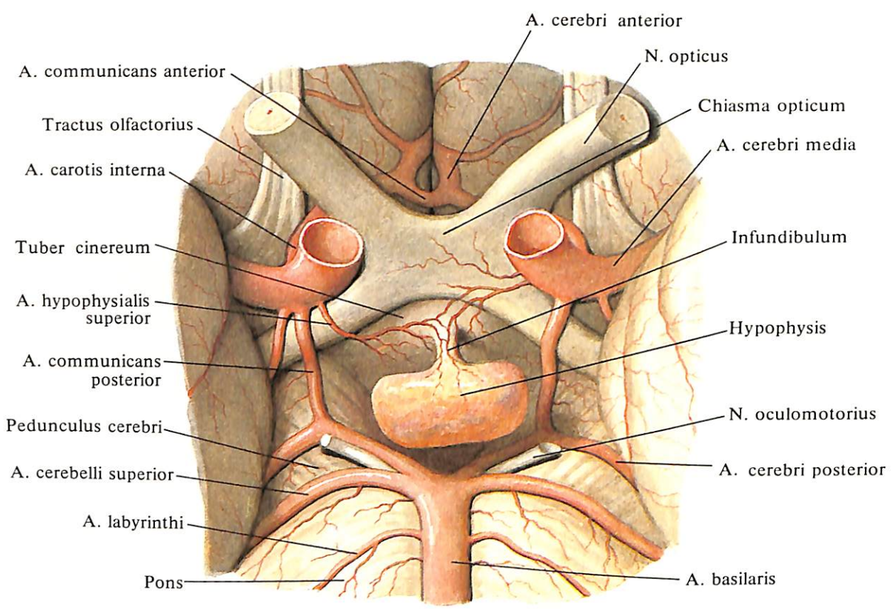

687. Гипофиз, hypophysis (glandula pituitaria); вид снизу. (Нижняя поверхность мозга.)

до 11 мм, верхненижний – от 6 до 7 мм, поперечный – от 12 до 14 мм; масса 0,3–0,7 г.

Гипофиз состоит из передней доли (аденогипофиз) и задней доли (нейрогипофиз) (см. рис. 688).

Обе доли по развитию, структурным и функциональным особенностям неодинаковы.

Аденогипофиз (передняя доля), adenohypophysis (lobus anterior), по размерам больше задней доли, на разрезе буровато-красного цвета, что зависит от множества кровеносных сосудов. В аденогипофизе различают переднюю главную часть, расположенную в гипофизарной ямке турецкого седла; отчетливо заметный узкий участок, непосредственно граничащий с нейрогипофизом, – *промежуточную часть, pars intermedia,* и небольшую часть, лежащую вне ямки турецкого седла (выше диафрагмы седла), – *бугорную часть, pars tuberalis.*

В передней доле залегают различной величины, формы и структуры эпителиальные клетки.

Нейрогипофиз (задняя доля), neurohypophysis (lobus posterior), на разрезе имеет серовато-желтоватый цвет, что обусловлено наличием коричневато-желтоватого пигмента. В задней доле выделяют заднюю главную часть и срединное возвышение.

В состав нейрогипофиза входит *воронка, infundibulum,* соединяющая гипофиз с *серым бугром, tuber cinereum,* гипоталамуса.

Задняя доля состоит из большого количества нейроглиальной ткани и небольшого числа эпендимных клеток. Между волокнами глии располагается указанный пигмент, его количество увеличивается с возрастом.

Передняя доля гипофиза вырабатывает группу тропных гормонов. Одним из наиболее важных является соматотропный гормон (СТГ), регулирующий рост и развитие организма и влияющий на функцию панкреатических островков. Ряд гормонов стимулирует главным образом функцию других желез внутренней секреции. Так, функцию коры надпочечника стимулирует адренокортикотропный гормон (АКТГ), щитовидной железы – тиреотропный гормон (ТТГ), половых желез – гонадотропный гормон (ГТГ) и т. д.

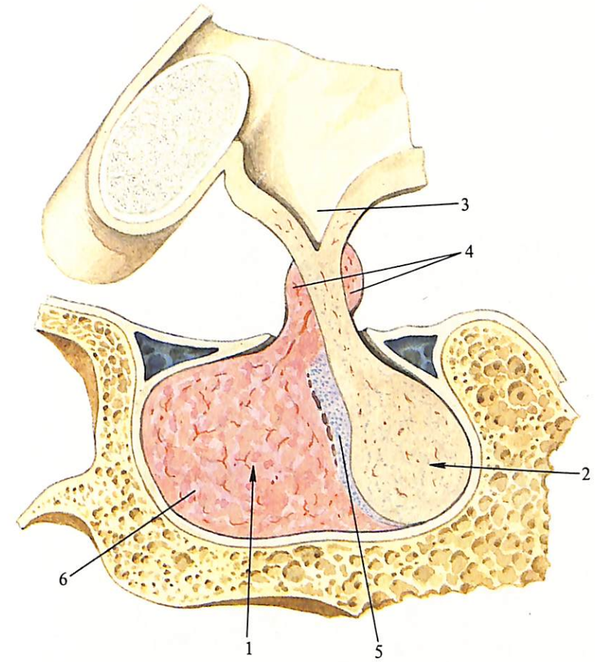

688. Сагиттальный разрез гипофиза (полусхематично).

1 – lobus anterior (adenohypophysis); 2 – lobus posterior (neurohypophysis); 3 – infundibulum; 4 – pars tuberalis; 5 – pars intermedia; 6 – pars distalis.

Гормоны задней доли гипофиза (вазопрессин и окситоцин) фактически являются продуктом нейросекреции нервных клеток ядер (супраоптического и паравентрикулярного, nucleus supraopticus и nucleus paraventricularis) гипоталамуса, промежуточного мозга. Нейросекрет этих клеток по нервным волокнам, образующим tractus supraopticohypophysialis и tractus paraventriculohypophysialis, поступает в нейрогипофиз. Там он депонируется и затем выходит в ток крови. Гормоны задней доли гипофиза усиливают сокращение гладкой мускулатуры сосудов и матки, регулируют секрецию молочных желез (пролактин), а вазопрессин оказывает влияние на обратное всасывание воды (реабсорбция) в почечных канальцах.

Иннервация: к дистальной части гипофиза по стенкам подходящих к ней сосудов направляются нервные волокна от внутреннего сонного сплетения (от верхнего шейного узла симпатического ствола), к задней доле по воронке следуют нервные волокна от ядер гипоталамуса и ядер, расположенных в области над зрительным перекрестом.

Кровоснабжение: каждая доля гипофиза имеет раздельное кровоснабжение, причем в нем принимают участие анастомозирующие между собой верхние и нижние гипофизарные артерии. Первые отходят от внутренней сонной артерии (по выходе ее из пещеристого синуса) и от задних соединительных артерий. Нижние гипофизарные артерии также отходят от внутренней сонной артерии, но в месте ее прохождения через пещеристый синус. Не разветвляясь в дистальной части гипофиза, эти сосуды следуют в нейрогипофиз, где уже ветвятся вплоть до капилляров.

Венозные капилляры нейрогипофиза, сливаясь, образуют венулы, а последние переходят в портальные (воротные) вены гипофиза.

Эти вены вступают в дистальную часть (аденогипофиз). Здесь они распадаются на тонкие веточки, продолжающиеся в сеть синусоидных капилляров. Таким образом, приносящими сосудами главной передней доли аденогипофиза являются не артерии, а портальные вены гипофиза. Отток венозной крови от последнего происходит в пещеристые и межпещеристые синусы твер-

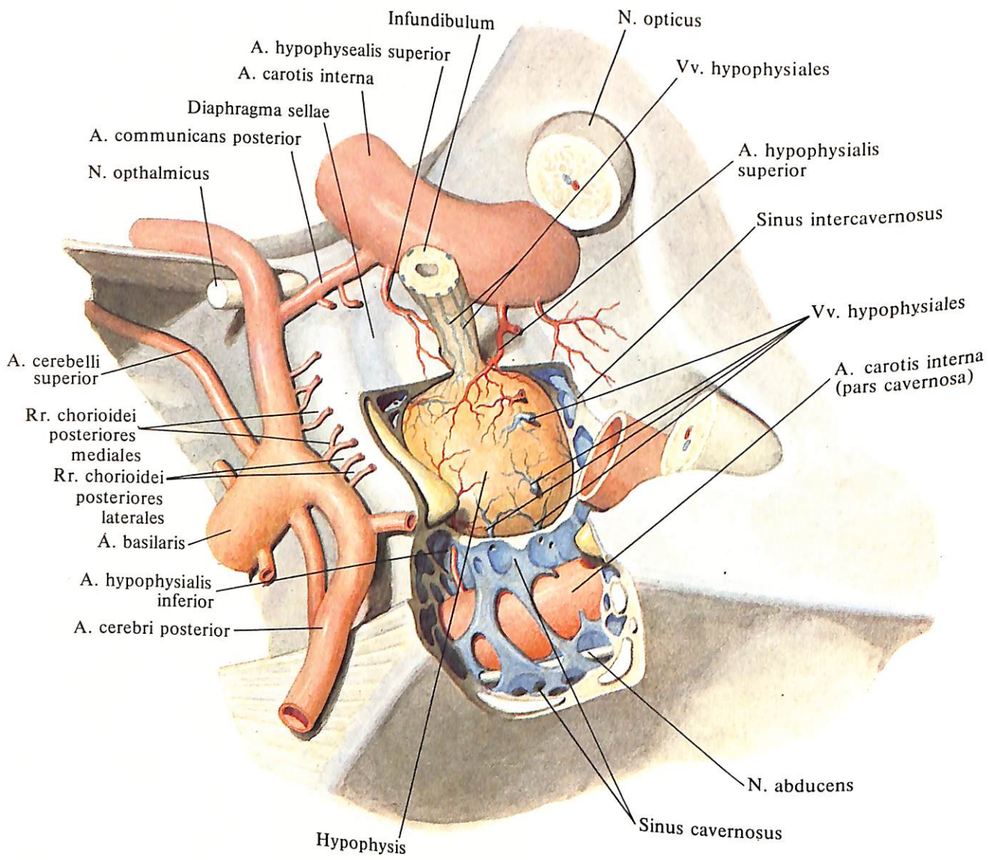

689. Гипофиз, hypophysis (glandula pituitaria); вид сверху и немного справа.
(Диафрагма турецкого седла с правой стороны и верхняя стенка пещеристого синуса удалены.)

дой оболочки головного мозга. Особенности анатомии внутриорганных сосудов гипофиза имеют функциональное значение.

ШИШКОВИДНАЯ ЖЕЛЕЗА

Шишковидное тело *(шишковидная железа), corpus pineale (glandula pinealis),* которое иногда называют верхним придатком мозга (рис. 690; см. рис. 673), – непарная железа. Это небольшое треугольно-овальное образование, несколько уплощенное в переднезаднем направлении.

Своей верхушкой железа направлена кзади, основанием – кпереди. Она располагается под утолщением мозолистого тела, на верхних холмиках пластинки крыши среднего мозга, не покрывая их, а заполняя большей своей частью продольную бороздку между ними.

Шишковидное тело покрыто дуплика-турой мягкой мозговой оболочки (при препарировании последней легко вместе с ней удалить и железу).

Продольный размер железы у взрослого достигает 1,0–1,2 см, поперечный 5–8 мм, толщина 4–5 мм; масса до 0,25 г. У детей эти размеры несколько меньше.

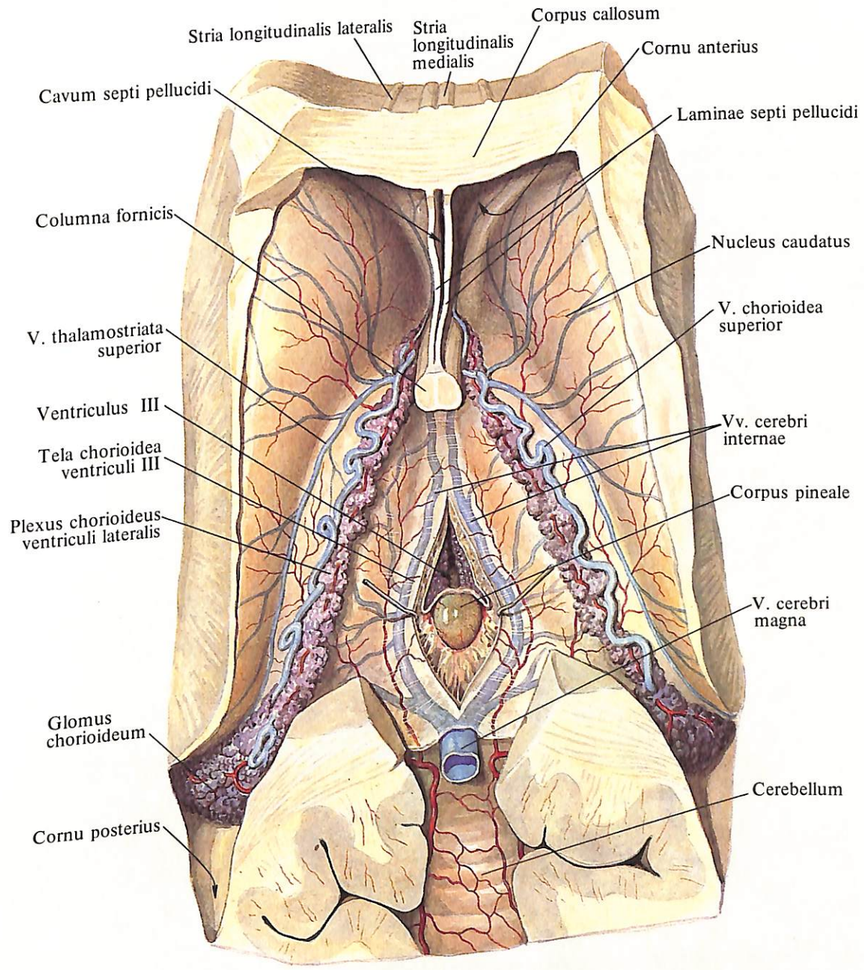

690. Шишковидное тело, corpus pineale (epiphysis cerebri); вид сверху.
(Мозолистое тело и свод удалены; сосудистая основа III желудочка рассечена и оттянута.)

Обычный серовато-розовый цвет железы может изменяться в зависимости от наполнения ее кровеносных сосудов. Поверхность слегка шероховатая; консистенция несколько плотноватая.

С боков основания шишковидное тело посредством *поводков, habenulae,* каждый из которых продолжается в *мозговые полоски таламуса, striae medullares thalami,* связано с последним. У конца поводка имеется расширенный участок – *треугольник поводка, trigonum habenulae,* в его толще залегают *ядра поводка, nuclei habenulae.* Правый и левый поводки соединяются между собой *спайкой поводков, commissura habenularum*; спереди от нее, со стороны задневерхней части полости III желудочка, располагается *шишковидное углубление, recessus pinealis.* Это углубление представляет собой остаток полости железы, имеющейся в период эмбрионального развития.

Небольшое углубление над железой – *надшишковидное углубление, recessus suprapinealis,* – это слепое выпячивание, стенки которого образуются сверху сосудистым сплетением, снизу – верхней поверхностью железы.

Паренхима железы состоит из до-

чивающих многие виды обмена веществ. Кроме того, меланин активизирует деление пигментных клеток кожи. Шишковидное тело играет роль своеобразных «биологических часов», регулирующих суточную и сезонную активность организма.

Иннервация: к эпифизу по стенкам приходящих сосудов направляются симпатические волокна от верхних шейных узлов симпатических стволов и волокна, связанные с ядрами поводков.

Кровоснабжение: веточки от средней и задней мозговых артерий. Венозная кровь оттекает в сосудистое сплетение III желудочка, plexus choroideus ventriculi tertii.

дермы – гипофиз, шишковидная железа, мозговое вещество надпочечника и параганглии.

Щитовидная железа относится к бранхиогенной группе. Она развивается из глоточного эпителия жаберного отдела первичной кишки, кзади от зачатка языка (см. рис. 679). Слепое отверстие языка, которое является местом закладки эпителиального зачатка щитовидной железы, представляет собой остаток заросшего щитоязычного протока. Последний существует в период эмбрионального развития в пирамидальном отростке и зарастает в течение 4-й недели внутриутробной жизни. У новорожденных масса железы около 2 г, она увеличивается с ростом всего тела, причем наиболее интенсивно в период полового созревания и у взрослого достигает 40–60 г. Щитовидная железа располагается у новорожденного относительно высоко: ее перешеек достигает нижнего края перстневидного хряща вверху и 5-го трахеального кольца внизу. Форму, характерную для железы взрослого человека, она принимает только к 5–6 годам жизни.

Паращитовидные железы (бранхиогенная группа) развиваются в виде утолщений из эпителия 3-го и 4-го жаберных карманов. У новорожденных они очень близко примыкают к щитовидной железе, поэтому их трудно обнаружить. Наибольшая активность этих желез отмечается у детей в возрасте 4–7 лет. С возрастом размеры их увеличиваются и масса достигает 40–50 мг.

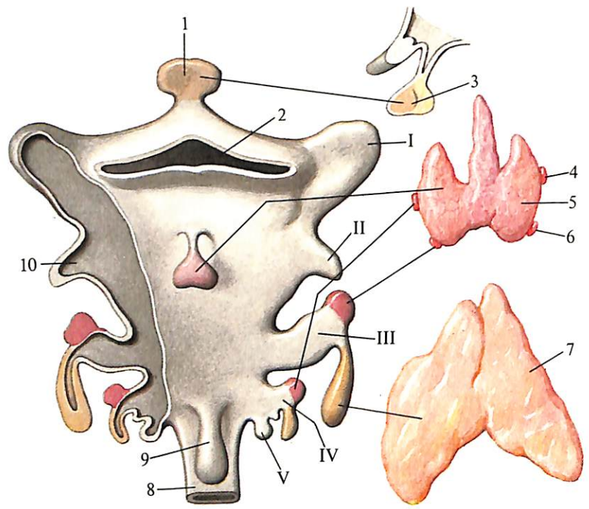

691. Развитие щитовидной железы и производных глоточных (жаберных) карманов (схема).

I–V – жаберные карманы; 1 – железистая доля гипофиза; 2 – полость глотки; 3 – гипофиз (передняя доля); 4 – верхняя паращитовидная железа; 5 – щитовидная железа; 6 – нижняя паращитовидная железа; 7 – вилочковая железа; 8 – пищевод; 9 – трахея; 10 – миндальный синус (справа жаберные карманы вскрыты).

лек, разделенных тонким слоем трабекул, проникающих в толщу органа из покрывающей железу соединительнотканной оболочки. Дольки железы образованы глиальной тканью, обильно снабженной кровеносными сосудами. С возрастом количество клеток уменьшается, увеличивается масса соединительной ткани и в виде желтоватых зернышек обильно откладываются соли извести – так называемый *мозговой песок, acervulus cerebri.*

Шишковидное тело вырабатывает гормон мелатонин. Этот гормон тормозит функцию гипофиза и половых желез, а также участвует в деятельности других эндокринных желез (щитовидная железа, надпочечники), обеспе-

РАЗВИТИЕ И ВОЗРАСТНЫЕ ОСОБЕННОСТИ ЭНДОКРИННЫХ ЖЕЛЕЗ

Эндокринные железы имеют различное эмбриологическое происхождение, так как развивались из разных зачатков. Исходя из генетических признаков, их можно разделить на пять групп (см. с. 232). Так, из энтодермы развиваются щитовидная, паращитовидные, вилочковая железы и эндокринная часть поджелудочной железы (рис. 691); из мезодермы – корковое вещество надпочечника и эндокринная часть половых желез; из экто-

Вилочковая железа (бранхиогенная группа) развивается из энтодермы области 3-го жаберного кармана и представляет собой лимфоэпителиальный орган (рис. 692). Наибольших размеров она достигает у новорожденных и особенно у детей в возрасте 2 лет; с этого времени до периода полового созревания она увеличивается незначительно. В дальнейшем наступает инволюция железы, в ней развивается соединительная ткань с множеством жировых клеток; паренхима железы остается в виде небольших островков. В редких случаях железа сохраняется у взрослых (так называемый *status thymicolymphaticus*). Масса железы у новорожденного колеблется от 10 до 15 г, а к концу периода полового созревания достигает 30 г. В период полового созревания увеличивается количество жировой и соединительной ткани, а коркового и мозгового вещества становится гораздо меньше.

Поджелудочная железа закладывается в виде двух зачатков энтодермального эпителия стенки двенадцатиперстной кишки – дорсального выпячивания и вентрального, которые к концу 2-го месяца внутриутробной жизни срастаются в единый орган. В толще зачатков эпителий образует тяжи, превращающиеся в трубочки, а из эпителия, выстилающего их, образуется железистая ткань.

Эндокринная часть поджелудочной железы – панкреатические островки – развиваются из энтодермы, главным образом дорсального зачатка, причем процесс образования островков продолжается и после рождения. Клетки панкреатических островков дифференцируются раньше, чем клетки экзокринной части поджелудочной железы, несмотря на то что закладываются они одновременно. Величина островков с возрастом достигает 0,1–0,3 мм.

Надпочечники состоят из коркового и мозгового вещества. Корковое

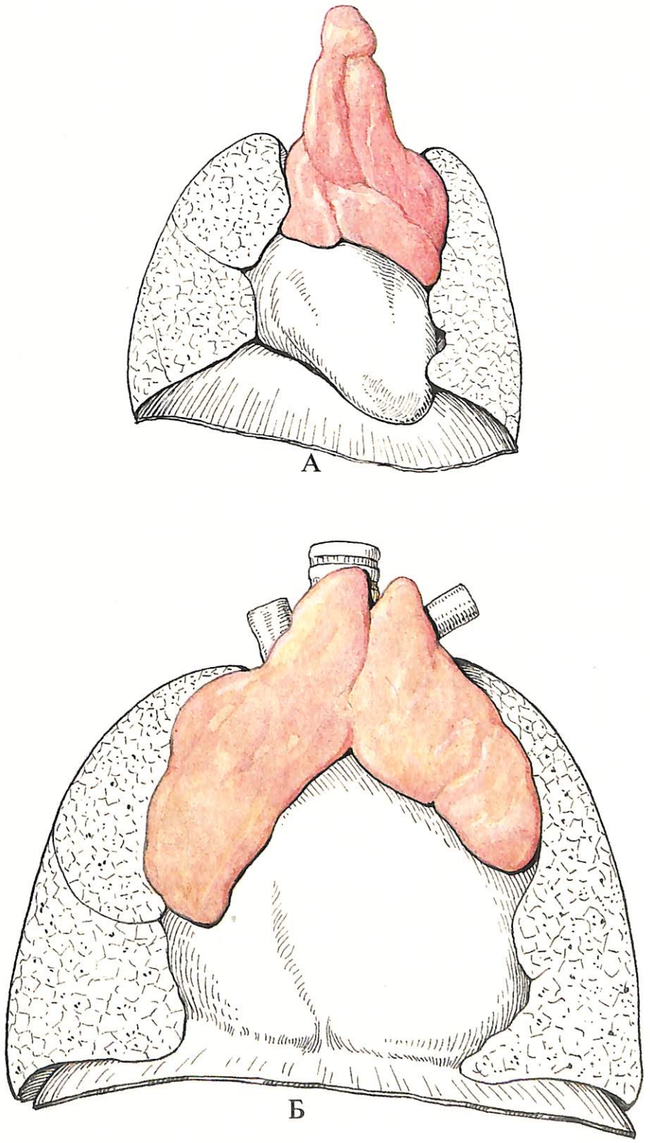

692. Развитие вилочковой железы.

А – плод 7 мес; Б – новорожденный.

вещество развивается из мезодермы, мозговое вещество появляется позднее и является производным эктодермы. У ребенка первого года жизни корковое вещество преобладает над мозговым, у взрослого и то и другое развито одинаково; у стариков, наоборот, коркового вещества почти вдвое меньше, чем мозгового. У новорожденного масса обоих надпочечников около 7 г и увеличивается к 6–8 мес; увеличение массы надпочечников продолжается до 30 лет.

Параганглии (хромаффинные тела) развиваются из эктодермы. У зародыша 16–17 мм они представлены в виде клеток двух видов – симпатобластов и хромаффинобластов; первые образуют симпатические узлы, вторые участвуют в образовании хромаффинных органов – параганглиев. Наибольшего развития они достигают к 1–1½ годам жизни. К 10–13 годам почти все параганглии претерпевают обратное развитие.

Половые железы – яички и яичники – первоначально закладываются как индифферентные зачатки половых желез. Они закладываются из мезодермального эпителия в области зародышевой полости тела на внутренней поверхности первичной почки. В дальнейшем эти железы начинают вырабатывать гормоны, влияющие на постепенное формирование вторичных половых признаков.

В мужской половой железе – *яичке* – гормоны вырабатываются интерстициальными клетками, число которых в первой половине внутриутробной жизни значительно увеличивается, а затем несколько уменьшается. В период половой зрелости их количество вновь возрастает.

В женской половой железе – *яичнике* – гормоны вырабатываются не только интерстициальными клетками, но и зернистым слоем созревающих фолликулов. Рост последних начинается еще до наступления половой зрелости под влиянием гонадотропных гормонов, вырабатываемых передней долей гипофиза.

Передняя доля гипофиза (неврогенная группа) развивается из эпителиального выпячивания дорсальной стенки ротовой бухты в виде кармана по направлению к нижней поверхности головного мозга, в области нижней стенки III желудочка, где присоединяется к будущей задней доле гипофиза. Задняя доля развивается позже передней из отростка воронки, *processus infundibuli,* промежуточного мозга и в дальнейшем присоединяется к передней доле. У новорожденного гипофиз чаще треугольный. Его вертикальный размер 4 мм, продольный – 7,5 мм, поперечный – 8,5 мм; масса 0,125 г; задняя доля в возрасте до 10 лет значительно уступает по величине передней доле. Масса гипофиза взрослого достигает 0,5–0,6 г.

Шишковидная железа (неврогенная группа) развивается из промежуточного мозга в области эпиталамуса, *epithalamus,* в виде небольшого выпячивания, в которое в дальнейшем врастают сосуды, а внутри организуется система трубочек, окруженных элементами мезенхимы. К 7 годам жизни дифференцировка эпифиза заканчивается. У новорожденного размеры эпифиза следующие: длина 3 мм, ширина 2,5 мм, толщина 2 мм; масса при рождении 0,7 г; к 6 годам жизни его масса становится равной массе эпифиза взрослого человека; максимального развития железа достигает к 14 годам жизни.

ПРЕДМЕТНЫЙ УКАЗАТЕЛЬ

В русском предметном указателе и в Index terminorum прямым светлым шрифтом указаны номера страниц, полужирным курсивом – номера рисунков.

Аденогипофиз *см.*Гипофиз, доля передняя
Апоневроз небный 17
– языка 28
Аппарат мочеполовой 10 ***612, 613***
– собственно чолосовой 143
Аппендикс *см.*Отросток червеобразный

Борозда десневая 16
Бронхи главные 147 ***588***
– долевые 154 ***588, 602, 603***
– сегментарные 154 ***588, 602, 603***
Брыжейка кишки ободочной 108
– – – восходящей 108
– – – нисходящей 108
– – – поперечной 107
– – – сигмовидной 108
– – тонкой 110
– червеобразного отростка 108, 114
Брюшина 97 ***543, 544,662–664***
– брыжейки 97
– висцеральная 97
– оболочка серозная 97
– основа подсерозная 97
– париетальная передняя 104
– – – складки пупочные латеральные 104, 105
– – – ямки 105
– полости малого таза женщины 217
– – – – мужчины 204
– связки 97
– складки 97, 111, 114
– сумка сальниковая 108, 110
– углубленые(я) илеоцекальные 114
– – межсигмовидное 114
– – парадуоденальное 114
– – печеночно-почечное 110
– – поддиафрагмальное 108
– – подпеченочные 108
– – позадислепокишечные 114
– – прямокишечно-маточное 217
– – прямокишецно-пузыпное 204
– – пузырно-маточное 217
– – ретродуоденальное 114
– – селезеночное 110
– топография 114 ***548, 549***
– этаж верхний 108
– – нижний 108 ***542***

Влагалище 212, 219 ***651, 652***
– иннервация 213
– киль уретральный 213, 215
– кровоснабжение 213
– оболочка мышечная 213
– – слизистая 213
– отверстие 212, 214
– плева девственная 213
– преддверие 215
– свод 212
– – части боковая 212
– складки 213
– стенка задняя 212
– – передняя 212

Гипофиз 245 ***687–689***
– воронка 245
– доля задняя 246
– – передняя 246
– – – часть бугорная 246
– – – промежуточная 246
– иннервация 247
– кровоснабжение 247
Гломус копчиковый 242
– сонный 242
– – иннервация 242
– – кровоснабжение 242
Гломусы аортальные 242
Глотка 43, 116
– иннервация 51
– кровоснабжение 51
– мышцы 46 ***481–484***
– оболочка мышечная 46
– – соединительнотканная 49
– основа подслизистая 46
– полость 49 ***479, 485***
– свод 43
– стенки 43
– части гортанная 43, 48, 50
– мов 46
Гортань 129, 170 ***564, 586***
–вход 143 ***565***
– желудочек 142
– инневация 144
– кровоснабжение 144
– мембрана фиброзно-эластическая 142
– мешочек 143
– оболочка слизистая 142
– полость 143 ***565, 580, 581***
– преддверие 143
– связки 130–137 ***574–576, 582, 583***
– – складки 143
– щель голосовая 144
Губа(ы) верхняя 15 ***449***
– – бугорок 16
– – уздечка 16
– нижняя 15 ***449***
– половые большие 213
– – – спайки 213
– – – иннервация 214
– – – кровоснабжения 214
– – – щель половая 213
– – малые 213
– – – иннервация 214

– – – кровоснабжение 214
– – – уздечка 214
– рта 15

Дерево альвеолярное 155
– бронхиальное 155
Десны 16, 29
– Диафрагма мочеполовая 224
– – мышцы 224, *226–228*
– – иннервация 223
– – кровоснабжение 223
– таза 220
– – мышцы 220
– – иннервация 223
– – кровоснабжение 223
Дуга зубная верхняя 38
– – нижняя 38
Дужка небно-глотоная 18, 19
– – складки 18, 19

Железы бронхиальные 148, 156
Железа(ы) бульбоуретральная 199
– – иннервация 199
– – кровоснабжение 199
– – проток 199
– вилочковая 238, 251 *677, 692*
– – иннервация 238
– – кровоснабжение 238
– глоточные 46 *487*
– гортанные 143 *587* и поданижнечелюстной
– губные 16, 29 *449*
– дуоденальные 65 *504*
– желудочные 61 *500*
– заднепроходные 80 *517*
– кардиальные 61
– кишечные 64, 69
– крайней плоти 199
–магочные 210 *655*
–молочная 229 *491, 670–672*
– – мужская 230
– молочные добавочные 230
– – иннервация 230
– – кровоснабжение 230
– молярные 16, 29
– мочеиспускательного канала 202
– небные 17, 29 *450*
– носовые 124 *558*
– околоушная 28, 116
– – проток околоушный 28
– – части 28
– паращитовидные 234, 250 *675, 676*
– – верхние 236
– – иннервация 236
– – кровоснабжение 236
– – нижние 236
– пилорические 61
– пищеводные 54 *492*
– поджелудочная 94, 118, 251 *534–536, 679*
– – головка 94, 95
– – добавочная 97
– – иннервация 97
– – кровоснабжение 97
– – проток 95
– – – добавочный 95
– – сфинктер протока 95
– – тело 94, 95
– – – бугор сальниковый 95
– – – края 95
– – хвост 94
– – часть экзокринная 94
– – – эндокринная 94, 238
– – – – иннервация 239
– – – – кровоснабжение 239
– поднижнечелюстная 29, 116
– – проток подъязычная 29,
– – проток подьязычный болшой 29
– – проток подъязычный большой 29
– – – – малый 29
– половые 244
– – иннервация 244
– – кровоснабжение 244
– преддверия большие 213, 214 *459*
– – – иннервация 215
– – – кровоснабжение 215
– предстательная 196, 219 *633, 642, 643*
– – верхушка 196
– – доли 196
– – иннервация 199
– – капсула 196
– – кровоснабжение 199
– – основание 196
– – паренхима 196
– – перешеек 196
– – поверхности 196
– рта 28
– слюнные большие 28
– – малые 29
– шишковидная 248, 252 *690*
– – иннервация 250
– – кровоснабжение 250
– щечные 16, 29 *449*
– щитовидная 232, 250 *564, 674–677, 691*
– – иннервация 234
– – кровоснабжение 234
– эндокринные 232 *673*
– язычные 28 *453*
Желудок 55, 117 *493, 494*
– вырезка кардиальная 59, 60
– – угловая 59
– дно 55
– иннервация 63
– канал 61
– кривизна большая 59
– – малая 59
– кровоснабжение 63
– оболочка мышечная 59 *495, 496*
– – – слои 60 *497*
– – серозная 59
– – слизистая 60 *498, 499*
– основа подсерозная 59, 61
– отверстие кардиальное 55
– привратник 55
– складки 61
– стенка заданяя 59
– – передняя 59
– сфинктер привратника 55, 60
– тело 55
– топография 61 *502*
– форма 59
– часть кардиальная 55
– – привратниковая 55
– – – пещера 55
– – – канал привратника 55

Занавеска небная 17
Зубная формула 32, 35
Зубы 29, 115
– иннервация 38
– канал 29
– – клинический 29
– клыки 29, 35
– коренные большие 32, 36, 37
– – малые 32, 35
– корень 29
– – верхушка 29
– – – острие 29
– – клинический 29
– коронка 29
– – клиническая 29
– – полость 29
– кровоснабжение 38
– молочные 29, 32, 115 *467, 468, 469*
– мудрости 36, 37 *475–478*
– острие 37
– поверхность вестибулярная 32
– – контактная 32
– – – латеральная 32
– – – медиальная 32
– – смыкания 32
– – – язычная 32
– полость 29
–постоянные 29, 32, 35 *463, 464, 470–478*
– пульпа 32
– резцы 32 *462*
– мейка 29

Канал мочеиспускательный женский 188
– – – гребень 188
– – – иннервация 189
– – – кровоснабжение 189
– – – лакуны 189
– – – оболочки 188
– – – отверстие внутреннее 188
– – – – наружное 188, 215
– – мужской 188, 202 *644, 648*
– – – гребень 202
– – – иннервация 204
– – – кровоснабжение 204
– – – маточка предстательная 202
– – – оболочка слизистая 202
– – – отверстие внутреннее 202
– – – – наружное 202
– – – холмик семенной 202
– – – часть губчатая 202
– – – – перепончатая 202
– – – – предстательная 202
Канатик семенной 192, 193 *634*
– – фасция семенная внутренняя 194
– – – – наружная 194
Карман грушевидный 50
– десневой 16
Кишка *двенадцатиперстная* 64, 117 *534–536*
– – изгиб верхний 64
– – –двенадцатиперстно-тощий 64
– – – нижний 64
– – оболочка мышечная 64 *495*
– – – – слои 64
– – – слизистая 64
– – складка продольная 64
– – сосочек большой 64
– – – малый 64
– – топография 65 *502*
– – часть верхняя 64
– – – – ампула 64
– – – восходящая 64
– – – горизонтальная 64
– – – нисходящая 64
– *ободочная* 70, 74
– – восходящая 74, 118 *508*
– – гаустры 70

– – изгиб левый 75, 76
– – – правый 75
– – лента брыжеечная 70, 75
– – – сальниковая 70, 75
– – – свободная 70, 75
– – нисходящая 74, 76 *510, 513*
– – оболочка мышечная 76
– – – – слои 76
– – – слизистая 76
– – отросток сальниковый 70
– – поперечная 74, 75, 118 *508, 510*
– – сигмовидная 76, 118 *510, 513, 514*
– – складки полулунные 70, 76
– – фолликулы лимфатические одиночные 76
– *подвздошная* 64, 69
– *прямая* 77, 118 *514–516*
– – ампула 77
– – гребень заднепроходный 80
– – заслонка заднепроходная 80
– – исгиб крестцовый 77
– – – промежностный 78
– – иннервация 81
– – канал заднепроходный 77
– – кровоснабжение 81
– – линия заднепроходно-кожная 81
– – – прямокишечно-заднепроходная 80
– – оболочка мышечная 78
– – – серозная 78
– – – слизистая 78
– – – – складки поперечные 78
– – основа подслизистая 78
– – пазухи заднепроходные 80
– – перегородка прямокишечно-влагалищная 81
– – – прямокишечно-пузырная 78
– – проход задний 78
– – – – сфинктер внутренний 78
– – – – – наружный 78
– – столбы заднепроходные 78
– – топография 81
– – часть промежностная 78
– – – тазовая 78
– *слепая* 70, 118 *508, 510, 512*
– *толстая* 70 *508–510*
– – клапан илеоцекальный 69, 76
– – – – уздечка 76
– – отверстие илеоцекальное 69, 76
– *тонкая* 64 *503*
– – иннервация 69
– – кровоснабжение 69
– – оболочка мышечная 69
– – – – слои 69
– – – серозная 69
– – – слизистая 69 *505, 506*
– – – – складки круговые 69
– – основа подсерозная 69
– – – подслизистая 69
– – фолликулы лимфатические групповые 69
– – – – одиночные 69
– – часть брыжеечная 66
– – – – топография 69
– *тощая* 69
Клитор 215
– головка 216
– иннервация 216
– крайняя плоть 216
– кровоснабжение 216
– ножки 216
– оболочка белочная 216
– пещеристые тела 215 *657*
– тело 216
– уздечка 216
– фасция 216
Констриктор глотки верхний 47
– – – часть крылоглоточная 47
– – – – челюстно-глоточная 47
– – – – щечно-глоточная 47
– – – – языкоглоточная 47
– – нижний 48
– – – часть перстнеглоточная 48
– – – – щитоглоточная 48
– – средний 47
– – – часть рожково-глоточная 48
– – – – хрящеглоточная 47
Край десневой 16
Крипты миндаликовые 19, 50

Легкие 150, 156, 170 *594–596*
– границы 167 *604–607*
– сегменты бронхолегочные 156, *табл.1,2 601–603*
– строение внутреннее 154
Ллегкое 150 *597, 598*
– ацинус 156 *599*
– верхушка 150
– вдавление сердечное 151
– ворота 151
– доли 153
– иннервация 156
– край нижний 153
– – передний 153
– кровоснабжение 156
– левое 150
– – вырезка сердечная 150
– основание 150
– поверхность(и) диафрагмальная 151
– – междолевые 151, 153
– – медиастинальная 151
– – реберная 150
– правое
Луковица преддверия влагалища 216 *657*
– – иннервация 216
– – кровоснабжение 216
– – часть промежуточная 216

Матка 210, 219 *651, 652, 686*
– брыжейка 211
– дно 210
– иннервация 211
– края 210
– кровоснабжение 211
– оболочка мышечная 210 *653*
– – серозная 210
– – слизистая 210
– отверстие 210
– – губа задняя 210
– – – передняя 210
– параметрий 211
– перешеек 210
– поверхность кишечная 210
– – пузырная 210
– полость 210
– рог 210
– связки 211
– тело 210
– труба маточная 207, 208 *651, 652, 686*
– шейка 210 *654*
– – канал 210
– – часть влагалищная 210
– – – надвлагалищная 210
Миндалина(ы) глоточная 50
– небная 18 *451*
– трубная 50
– язычные 28
Моляры *см.* Зубы коренные большие
Мочеточник 185, 218 *617, 618*
– иннервация 185
– кровоснабжение 185
– оболочка адвентициальная 185
– – мышечная 185
– – слизистая 185
– топография 185
– часть брюшная 185
– – тазовая 185
Мошонка 204
– иннервация 204
– кровоснабжение 204
– оболочка мясистя 204 **634**
– перегодка 204
– шов 204
– Мышца (ы) обонхопщая мочу 187
– выталкивающая мочу 187
– голосовая 140, 141
– гортани 137 *577–579, 582, 583*
– копчиковая 221
– лобково-влагалищная 220
– лобково-копчиковая 78, 220
– лобково-предстательная 196
– лобково-прямокишечная 220
– лобково-пузырная 186
– луковично-губчатые 200, 216, 227
– напрягающая небную занавеску 19
– наба и зева 19 *450, 452*
– небно-глоточная 20, 49
– небно-язычная 20
– перстнечерпаловидная задняя 140
– – латеральная 139
– перстнещитовидная 140
– плевропищеводная 54
– подвздошно-копчиковая 221
– подбородочно-язычная 23
– подвешивающая двенадцатиперстную кишку 64, 66
– поднимающая задний проход 78, 220
– – небную занавеску 19
– – предстательную железу 220
– – яичко 194
– промежности поперечная глубокая 224
– – – поверхностная 226
– прямокишечно-копчиковая 187, 211
– прямокишечно-маточная 187, 211
– прямокишечно-пузырная 186, 205
– прямокишечно-уретральная 78
– седалищно-пещеристая 227
– трубно-глоточная 21
– хрящеязычная 23
– черпаловидная косая 138
– – поперечная 139
– черпалонадгортанная 138
– шилотлоточная 48
– шилоязычная 22
– щечная 16
– щитонадгортанная 138
– щиточерпаловидная 141
– языка вертикальная 24
– – поперечная 24
– – продольная верхняя 24
– – – нижняя 23
– – скелетные 22
– – собственные

Надгортанник *см.* Хрящ надгортанный
Надпочечник(и) 239, 251 ***660, 680–682***
– вещество корковое 241
– – мозговое 241
– ворота 241
– добавочные 241
– иннервация 242
– край верхний 240
– – медиальный 240
– кровоснабжение 242
– поверхности 240
Небо 17
– костное 17
– мягкое 17
– твердое 17
– шов 17
Нейрогипофиз *см.* Гипофиз, доля задняя
Нос наружный 121
– – верхушка 121
– – корень 121
– – крылья 121
– – хрящи *см.* по названию хрящей

Оболочка слизистая 10
– – пластинка мышечная 10
– – – слизистая 10
– – глотки 43
– – дна полости рта 28
– – рта 16
– – языка 16
Околояичник 209
Отверстие глоточное слуховой трубы 49
Отросток червеобразный 74, 118 ***511, 512***
– – отверстие 74
– – фолликулы лимфатические групповые 77

Параганглии 242, 252
– надсердечные 242
Перешеек зева 18
Печень 82, 118 ***518, 519, 521–523***
– борозда нижней полой вены 86
– бугор сальниковый 86
– вдавление желудочковое 86
– – надпочечниковое 86
– – ободочно-кишечное 86
– – пищеводное 86
– – почечное 86
– – сердечное 83
– внутрибрюшинное поле 80
– норота 86
– вырезка крутлой связки 82, 83
– доля квадратная 86
– – левая 83
– – правая 83
– – хвостатая 86
– – – отростки 86
– дольки 87 ***524***
– иннервация 94
– край нижний 82
– кровоснабжение 94
– оболочка серозная 86
– – фиброзная 86
– поверхность висцеральная 82, 83
– – диафрагмальная 83
– – – части 83
– проток печеночный общий 89, 93 ***525, 526***
– протоки 88 ***525, 526***
– связка круглая 83, 105
– – серповидная 82
– сегменты 88 ***527–529***
– топография 89
– щель круглой связки 83
– ямка желчного пузыря 86
Пищевод 51, 116 ***488–491***
– иннервация 55
– кровоснабжение 55
– оболочка адвентициальная 55
– – мышечная 54
– – – сухожилие перстне-щитовидное 54
– – слизистая 52
– основа подслизистая 54
– часть брюшная 51
– – грудная 51, 52
– – шейная 51, 52
Плевра 167
– висцеральная 167
– диафрагмальная 167
– медиастинальная 167
– париетальная 167
– полость 167
– реберная 167
– синусы 167
Половой член 199 ***645, 647***
– – головка 199, 200
– – иннервация 201
– – корень 199
– – крайняя плоть 199
– – – – уздечка 199
– – кровоснабжение 201
– – луковица 200
– – ножка 199
– – перегородка 200
– – поверхность уретральная 199
– – связки 201
– – спинка 199
– – тело губчатое 199, 200 ***644***
– – – пещеристое 199 ***644***
– – шов 199
Полость брюшинная 104, 111
– брюшная 97 ***537–540, 545, 547***
– – – гортани 50
– носа 121, 122, 170 ***544, 545***
– – валик 122
– – иннервация 124
– – кровоснабжение 124
– – оболочка слизистая 124
– – – – область дыхательная 124
– – – – – обонятельная 124
– – орган сошниково-носовой 124
– – пазухи 123 ***557***
– – перегородка 122 ***556, 559***
– – – **часть костная 122**
– – – – **перепончатая 122**
– – – – **хрящевая 122**
– – **порог 122**
– – **преддверив 122, 170**
– – **хоаны 123**
– – **ход носовой верхний 122**
– – – – **нижний 123**
– – – – **общий 123**
– – – – **средний 123**
– **рта 15, 114** ***448, 450, 455, 456, 486***
Почка 174, 217 ***619–624, 626, 660***
– вещество корковое 174
– – мозговое 174
– ворота 174
– иннервация 185
– капсула жировая 174
– – – фиброзная 174
– конец Верхний 174
– – нижний 174
– край медиальный 174
– – латеральный 174
– кровоснабжение 185
– лоханка 174, 218 ***617, 625***
– пазухи 174, 178
– поверхности 174
– сегменты 180 ***628***
– фасция 174
– чашки почечные 174 ***618, 625***
– – – **большие 177**
– – – **малые 177**
Преддверие рта 15 ***456***
Премоляры *см.*Зубы коренные малые
Привесок яичка 190
– Придаток привеска яичка 190
– яичка 189 ***636–640***
– – головка 189
– – дольки 189
– – иннервация 191
– – кровоснабжение 191
– – привесок 190
– – проток 189
– – проточки рткланяющиеся 190
– – связки 191
– – тело 189
– – хвост 189
– яичника 209
– – привески везикулярные 209
– – проток продольный 209
– – проточки поперечные 209
Промежность 220 ***665, 666***
– мышцы 220 ***667, 668***
– шов 220
Пространство забрюшинное 64
– заглоточное 50
– окологлоточное боковое 50
– клетчаточное 50
– позадивисцеральное 50
Проток поднижнечелюстной 28
– подъязычный большой 28
– семявыносящий 191
– – ампула 192
– – – дивертикулы 192
– – иннервация 192
– – кровоснабжение 192
– – оболочка адвентициальная 192
– – – мышечная 192
– – – слизистая 192
– – части 192
– семявыбрасывающий 192
Протоки желчные 93, 94 ***531, 532***
– – топография 94
Пузырек семенной 194
– – иннервация 196
– – кровоснабжение 196
– – оболочка адвентициальная 196
– – – мышечная 194
– – – слизистая 194
– – – проток выделительный 134
Пузырь желчный 92 ***531, 532***
– – дно 92
– – иннервация 94
– – кровоснабжение 94
– – оболочка мышечная 92
– – – серозная 92
– – – слизистая 92
– – – – складки 92
– – основа подсерозная 92
– – проток желчный общий 92, 93, 95
– – – пузырный 92, 93

– – тело 92
– – шейка 92
– – ямка желчного протока 92
– мочевой 185, 218 ***617, 618, 633***
– – верхушка 185
– – тело 185
– – дно 185
– – иннервация 188
– – кровоснабжение 188
– – оболочка мышечная 186
– – – серозная 186
– – – слизистая 187
– – отверстие мочеиспускательного канала внутреннее 185, 188
– – проток мочевой 185
– – связка пупочная 185
– – стенки 186
– – треугольник 188
– – шейка 185
– – язычок 188

Сальник большой 107
– малый 107
Связка(и) диафрагмально-селезеночная 108
– желудочно-ободочная 76, 108
– желудочно-селезеночная 108
– печени венечная 105
– печеночно-дуоденальные 65, 105, 106
– печеночно-желудочная 105
– печеночно-ободочная 107
– печеночно-почечная 107
Система дыхательная 10, 121 ***553***
– **мочевая 10**
– **пищеварительная 10, 14** ***446***
– половая 10
Складка(и) гортанного нерва 50
– небные поперечные 17
– подъязычная 28
– трубно-небная 50
– язычно-надгортанная боковая 28
– – срединная 28
Собственно полость рта 15, 16
Сосочек подъязычный 28, 29
– протока околоушной железы 16, 29
Сумка глоточная 50
Средостение 169
– верхнее 169
– нижнее 169
– – заднее 169, 170
– – переднее 169
– – среднее 169, 170
Сфинктер мочеиспускательного канала 226
– уретровагинальный 228

Тело шишковидное *см.* Железа шишковидная
Тельца парааортальные 242
Трахея 147,170 ***588, 589***
– бифуркация 147 ***591***
– железы 148 ***592***
– иннервация 149
– киль 148
– кровоснабжение 149
– мышца 148
– оболочка слизистая 148
– основа подслизистая 148
– связки кольцевые 148
– стенка перепончатая 148
– хрящи 148
– часть грудная 147
– – шейная 147
Треугольник паховый 105
Труба маточная 205, 206, 219
– – ампула 207
– – бахромка 207
– – – яичниковая 207
– – брыжейка 208
– – воронка 207
– – иннервация 209
– – кровоснабжение 209
– – оболочка мышечная 208
– – – серозная 208
– – отверстие броюшное 207
– – перешеек 207
– – часть маточная 207, 208

Уретра женская *см.* Канал мочеиспускательный женский
– мужская *см.* Канал мочеиспускательный мужской

Фасция глоточно-базилярная 46
– таза 223
– щецно-глоточная 50

Хрящ клиновидный 130
– крыла большой 121
– – – ножка латеральная 121
– – – – медиальная 121
– надгортанный 129 ***569***
– носа латеральный 121
– перегородки носа 122
– – – отросток задний 122
– перстневидный 129
– рожковидный 130
– сошниково-носовой 124
– черпаловидный 129
– щитовидный 129 ***567, 568***
Хрящи гортани 129 ***570–573***
– – соединения 130, 132, 135, 136
– крыльев малые 121
– носа 121 ***560–562***
– носовые добавочные 121
– сесамовидные 130

Щека 16
– жировое тело 16
Щель ротовая 14, 15

Язык 21 ***453***
– борозда пограничная 21
– – срединная 21
– верхушка 21
– корень 21
– край 22
– мышцы 22 ***456, 458, 482***
– отверстие слепое 21
– перегородка 22
– поверхность нижняя 21
– – – складка бахромчатая 22
– проток щитоязычный 21
– сосочки 25
– – грибовидные 25
– – желобовидные 28
– – конусовидные 25
– – листовидные 28
– – нитевидные 25 ***460***
– – чечевицевидные 25
– спинка 21
– тело 21, 22
– уздечка 22
– часть послеброздовая 21
– – предбороздовая 21
Язычок небный 18
Яичко 189 ***636–640, 685***
– дольки 189
– иннервация 191
– канальцы выносящие 189 ***641***
– – семенные извитые 189
– – – прямые 189
– конец верхний 189
– – нижний 189
– край задний 189
– – передний 189
– кровоснабжение 191
– оболочка белочная 189
– – влагалищная 189 ***634***
– паренхима 189
– перегородки 189
– поверхност латеральная 189
– – медиальная 189
– сесть 189
– средостение 189
Яичник 205, 220 ***651, 652, 686***
– брыжейка 205, 211
– вещество корковое 205
– – мозговое 205
– ворота 205
– иннервация 206
– конец маточный 205
– – трубный 205
– край брыжеечный 205
– – свободный 205
– кровоснабжение 205
– оболочка белочная 205
– поверхность латеральная 205
– – медиальная 205
– связка собственная 206, 211
– строма 205
– тело беловатое 205
– – желтое циклическое 205
– фолликулы везикулярные 205
– – первичные 205
Ямка надгортанника 28
– миндаликовая 19
– надминдаликовая 19
Ямочка миндаликовая 19, 50

INDEX TERMINORUM

Acinus 156 *599*
Aditus laryngis 50, 143 *484, 485, 579, 586*
Agger nasi 122 *554, 555*
Alae nasi 121 *553, 560*
Alveoli pulmonis 121, 156 *599*
Ampulla 64 *498, 535*
– ductus deferentis 192, 196 *612, 642, 643*
– recti 77 *515, 516, 632, 650*
– tubae uterinae 207 *613, 651, 652*
Antrum pyloricum 58 *494*
Anus 14, 78 *548, 549, 632, 645, 650, 656, 657, 667, 668*
Apex cartilaginis arytenoideae 129 *570–573*
– cuspidus 37 *472*
– linguae 21 *453, 458*
– nasi 121 *553, 555, 556, 562*
– prostatae 196 *631, 633*
– pulmonis 150 *596–598, 604, 606, 607*
– radicis dentis 29 *464, 472*
– vesicae 185 *612, 631, 634*
Aponeurosis linguae 28 *450, 456*
– palatina 17 *456*
Appendices epiploicae 70 *509, 512*
– vesiculosae 209 *631, 651*
Appendix epididymidis 190 *636, 637*
– fibrosa hepatitis *518, 519, 521–523*
– testis 190 *636, 637*
– vermiformis 74 *446, 511, 512, 540, 545*
Arbor alveolaris 154 *600*
– bronchialis 154
Arcus cartilaginis cricoideae 129 *565, 568, 570–572, 574*
– dentalis inferior 38 *448*
– – superior 38 *448*
– palatoglossus 18 *448, 450, 461, 479, 486*
– palatopharyngeus 18 *448, 479, 485, 486, 579, 586*
– tendineus fasciae pelvis 224 *669*
Area cribrosa 177, 178 *627*
– gastricae 61 *499*
– nuda 86, 100 *519, 521–523*
Areola mammae 229 *670*
Arteriae arcuatae 179 *627*
– interlobulares 179 *524, 527*
Arteriola glomerularis afferens 179 *627*
– – efferens 179 *627*
Articulatio cricoarytenoidea 135 *575, 580, 584*
– cricothyroidea 132 *570, 575*
Atrium alveolare *599, 600*
– meatus medii 122 *554*

Basis cartilaginis arytenoideae 129 *570–573*
– prostatae 196 *631, 632, 642*
– pulmonis 150 *596*
– pyramidis 174 *626*
Bifurcatio tracheae 147 *553, 588, 596, 609*
Bronchi lobares et segmentales 154 *553, 600, 602, 603*
Brochioli 156 *590, 600*
– lobularis *600*
– principalis *488, 553, 588, 589, 591, 597–600*
– respiratorii 156 *590, 600*
– segmentalis anterior *588, 602, 603*
Bronchus lingularis inferior *603*
– – superior *603*
– lobaris inferior dexter *588, 602*
– – – sinister *588, 603*
– – medius dexter *588, 602*
– – superior dexter *588, 591, 602*
– – – sinister *588*
– – apicalis *588, 602*
– – apicoposterior *603*
– – basalis anterior *588, 602, 603*
– – – lateralis *588, 602, 603*
– – – medialis *602, 603*
– – – posterior *602, 603*
– – lateralis *602*
– – medialis *602*
– – posterior *602*
– – superior *603*
Bucca 16
Bulbus penis 200 *631–633, 644, 645*
– vestibuli 213, 216 *613, 630, 649, 657*
Bulla ethmoidalis *555*
Bursa omentalis 95, 108, 110 *544, 548, 549*
– pharyngealis 50 *456, 479*

Calices majores 177 *618, 624–626*
– minores 177 *618, 624–626*
– renales 174, 177 *617, 627*
Canalis analis 77 *516*
– cervicalis uteri 210 *613, 652*
– pyloricus 58 *498*
– radicis dentis 29 *464*
– ventricularis *498*
Capsula adiposa 174 *616, 627*
– articularis cricoarytenoidea 135 *580*
– – cricothyroidea 132
– fibrosa 86, 174, 232 *616, 627*
– glomeruli 178
– prostatica 196 *643*
– tonsillaris 19 *451*
Caput epididymidis 189 *636–640*
– pancreatis 94, 95 *534, 536, 546, 679*
Carina tracheae 148 *591*
– urethralis vaginae 215 *656, 657*
Cartilagines alares minores 121 *560, 561*
– nasales accessoriae 121 *560, 561*
– tracheales 148 *564, 565, 574–578, 582, 584, 588–590, 676*
Cartilago alaris major 121 *556, 559, 569*
– arytenoidea *571–573, 575, 580, 582–585*
– corniculata 130 *570–573, 575, 578, 580, 582–585*
– cricoidea 123 *456, 479, 482, 484, 571–573, 575–578, 580-586, 588, 589, 594, 595, 674*
– cuneiformis 130 *578, 586*
– epiglottica 129 *565, 569*
– nasi lateralis *556, 559–561*
septi nasi 122 *559, 560, 562*
– thyroidea 123, 129 *456, 457, 479, 481, 482, 553, 565, 576, 578, 581–585, 588, 594, 595, 674, 677*
– triticea 132 *564, 574, 575, 577, 578, 580, 583, 584*
– vomeronasalis 124 *559*
Carunculae hymenales *657*
Cauda epididymidis 189 *636*
– pancreatis 94, 95 *534–536, 544, 546, 679*
Cavernae corporis spongiosi 201 *647*
– corporum cavernosum 200 *646, 647*
Cavitas coronalis *464*
– dentis (pulparis) 29 *464*
– infraglottica 144 *565, 581*
– laryngis 50, 143 *479, 480, 553, 565*
– nasi 121, 122 *480, 611*
– oris 14, 15 *446, 453, 479, 480, 496, 611*
– – propria 15, 16 *563*
– peritonealis 104 *544, 545, 548, 549*
– pleuralis 167 *608–610*
– pharyngis 42
– uteri *549, 613, 650, 652*
Cecum 70 *446, 511, 512, 538, 540, 542, 545*
Cementum 29 *462, 464*
Centrum tendineum perinei 228 *667, 668*
Cervix dentis 29 *464, 472*
– uteri 210 *549, 613, 650–652*
– vesicae 185 *633*
Choanae 49, 123 *484, 485, 556*
Cingulum *472*
Clitoris 205, 215 *549, 649*
Colliculus 129 *570, 572, 573*
– seminalis 196, 202 *632, 633, 643*
Collum glandis 199 *647*
– vesicae felleae 92 *522, 531, 532*
Colon 74 *551, 552*
– ascendens 74 *446, 511, 537–540, 542, 545, 547, 616*
– descendens 76 *446, 540, 542, 545, 547*
– sigmoideum 76 *444, 446, 537, 538, 540, 542, 548, 549, 664*
– transversum 75 *446, 537–540, 548, 549*
Columna rugarum anterior *652*
Columnae anales 78 *516*
– renales 174 *624, 626*
Commissura labiorum 16 *448, 455*
– – anterior 213 *656*
– – posterior 213 *656*
Concha nasalis inferior *479, 553–555, 563*
– – media *479, 553–555, 563*
– – superior *479, 553–555, 563*
– – suprema *479*
Conus elasticus 135 *584, 585*
Cornu inferius 129 *567, 574–577, 579*
– superius 129 *564, 567, 568, 570, 574–580, 582, 584, 585*
– uterinum *651*
Corona dentis 29 *464, 472*
– glandis 199 *631, 632, 644–647*
Corpora paraaortica 242 *673, 683*
Corpus adiposum buccae 16 *338*
– – pararenale 174 *616*
– cavernosum clitoridis 215 *649*
– – penis 199 *548, 612, 631–634, 644, 646–648*
– clitoridis 216 *613, 650, 657*
– epididymidis 189 *636–638, 685*
– linguae 21 *453*
– luteum 205 *613, 652*
– mammae 229 *671*
– pancreatis 94, 95 *534–536, 544, 549*
– penis 199 645
– pineale 248 673, 690
– spongiosum penis 199, 200 *612, 631, 633, 634, 644–648*
– uteri 210 *549, 613, 651, 652*
– ventriculi *494*
– vesicae 185 *612*
– – felleae 92 *531, 532*
Cortex 241 *673, 681*
– ovarii 205
– renis 174 *612, 624, 626*
– thymi 238
Criptae tonsillares 19, 50 *451, 453, 456, 486*
Crista arcuata 129 *572, 573*
– marginalis 35 *472*
– transversalis 36 *472*
– triangularis 37 *472*
– urethralia 188, 202 *630, 633, 643*
Crura penis 199 *633, 644*
Crus clitoridis 216 *613, 649, 656*
– laterale 121 *560–562*
– mediale 121 *559, 562*
Copula pleurae 167 *594, 604, 605*
Curvatura ventriculi major 59 *494*
– – minor 59 *494*
Cuspis dentis 37 *472*

Dens caninus *467*
– incisivus lateralis *467*
– – medialis *467*
– molaris I *467*
– – II 467
– serotinus 36
Dentes canini 32, 35 *463, 470, 471, 473, 474*

– decidui 29, 32 *465, 466, 468, 469*
– incisivi 32, 35 *463, 470, 471, 473, 474*
– molares 32, 35 *463, 471, 473, 474*
– permanentes 29, 35 *466, 473–478*
– premolares 32, 35 *463, 470, 471, 473, 474*
Dentinum 29 *462, 464*
Diaphragma pelvis 220 *649*
– urogenitale 220, 224 *667*
– sellae 245
Diverticulum ampullae 192 *642*
Dorsum linguae 21 *448, 453, 455*
– nasi 121 *553, 555, 556*
– penis 199
Ductuli alveolares 156 *599*
– biliferi 87 *524*
– efferentes testis 189 *641*
– prostatici 196, 202 *633*
– transversi 209 *613, 651, 652*
Ductulus aberrans inferior 190 *641*
– – superior 190 *641*
Ductus choledochus 92, 93, 95 *446, 519, 522, 524, 529, 531, 532, 536, 541*
– cysticus 93 *519, 529, 531, 532, 536*
– deferens 189, 190, 209 *444, 543, 612, 632, 634, 636, 638–642, 643, 663, 685*
– ejaculatorius 192, 194 *632, 643*
– epididymidis 189 *641*
– epoöphorontis longitudinalis 209 *631, 651, 652*
– excretorius 192, 194 *642, 643*
– glandulae bulbourethralis *633*
– hepaticus communis 89, 93 *519, 524–526, 529, 531, 532, 541*
– – dexter 88, 93 *525, 529*
– – sinister 88, 93 *525, 526, 529*
– incisivus *529*
– lactiferus 229 *671*
– pancreaticus *446, 531, 532, 535, 536*
– – accessorius 97 *535*
– papillaris 178 *627*
– paraurethralis 189, 202, 215 *656*
– sublingualis 28, 29
– thyroglossalis 21 *456*
Duodenum 64 *446, 496, 539, 540, 547–549, 679*

Enamelum 29 *462, 464*
Epididymis 189 *612, 631, 634, 641, 661*
Epiglottis 132 *453, 456, 461, 479, 480, 484, 485, 553, 565, 566, 575–584, 586*
Epoöphoron 205, 209 *613, 651, 652*
Esophagus 14, 51 *445, 446, 456, 479, 481–483, 485, 488, 546, 565, 583, 586, 588, 609, 610, 614, 675, 676*
– pars abdominalis 51 *448, 489, 494*
– – cervicalis 51 *488, 489*
– – thoracica 51 *488, 489*
Excavatio rectouterina 217 *549, 649, 650, 664*
– rectovesicalis 204 *548, 631, 632, 663*
– vesicouterina 217 549, 649, 650, 664
Extremitas inferior 174, 189 *619, 621–624, 636, 637*
– superior 174, 189 *619, 621–624, 636*
– tubaria 205 *651*
– uterina 205 *651*

Facies antertior 95, 174, 280 *534, 619, 621, 623, 631, 642, 681*
– anterolateralis 129 *572*
– articularis 129 *571, 573*
– – arytencidea 129 *568, 572, 573*
– – thyroidea 129 *571–573, 578, 584*
– contactus 32 *472, 473*
– costalis 150 *596, 598*
– diaphragmatica 82, 151 *518, 596–598*
– inferior 95 *536*
– – linguae 21 *455*
– inferolateralis 196 *643*
– interlobares 151, 153 *596*
– intestinalis 210 *650, 664*
– lateralis 189, 205 *636, 637*
– lingualis 32 *471, 472, 474*
– medialis 129, 189, 205 *637, 651*
– mediastinalis 151 *597, 598*
– mesialis 471
– occlusalis 32 *473, 474*
– posterior 95, 174, 196, 240 *571, 620, 622, 623, 631, 682*
– renalis 240 *681, 682*
– urethralis 199 *644*
– vesicalis 210 *659*
– vestibularis (facialis) 32 *470, 472, 474*
Fascia clitoridis 216 *649*
– cremasterica 194 *634*

– diaphragmatis urogenitalis inferior 224 *644, 668*
– – – superior 224 *668*
– – pelvis inferior 224 *667, 668*
– endothoracica 169 *594, 595*
– pelvis parietalis 223 *669*
– penis profunda 201 *644–647*
– – superficialis 201 *645–648*
– perinei superficialis 224 *667, 668*
– pharyngobasilaris 47 *451, 556*
– renalis 174 *616, 627*
– spermatica externa 194, 204 *634*
– – interna 194 *631, 634, 636–640*
Fibrae obliquae 60 *496, 497*
Fimbria ovarica 205, 206 *651*
Fimbriae tubae 207 *613, 650–652, 664*
Fissura horizontalis 153 *596, 597, 606*
– ligamenti teretis 83 *521*
– – venosi 86 *521*
– obliqua 153 *596–598, 605–607*
Flexura duodeni inferior 64 *534*
– – superior 64 *534, 535*
– duodenojejunalis 64 *446, 535, 536, 540, 546, 679*
– coli dextra 75 *446, 540*
– – sinistra 75, 76 *446, 540*
– perinealis 78 *548, 631, 649*
– sacralis 77 *548, 649*
Folliculigl. thyroideae 232
– linguales 28 *453*
– lymphatici aggregati 69, 77 *506*
– – solitarii 65, 69, 76 *506*
– ovarici vesiculosi 205 *613,652*
Foramem apicis dentis 29 *464*
– cecum linguae 21 *453, 456, 565*
– epiploicum 106, 110 *539, 540, 544*
– thyroideum 129 *570*
Foramina papillaria 177, 178 *626*
Fornix pharyngis 43 *456, 479*
– vaginae 212 *650, 654*
Fossa inguinalis lateralis 105 *543*
– – medialis 105 *543*
– ischioanalis 224 *662, 667*
– navicularis urethrae 202 *632, 633, 647*
– supratonsillaris 18 *461, 479*
– supravesicalis 105 *543*
– vesicae felleae 86, 92 *521*
– vestibuli vaginae 215 *656*
Fossulae tonsillares 19, 50 *451, 453, 456, 461*
Fovea oblonga 129 *572, 573*
– triangularis 129 *573*
Foveolae gastricae 61 *499*
Frenulum clitoridis 214, 216 *656*
– labii inferioris 16 *455*
– – superioris 16 *455*
– labiorum pudendi 214 *656*
– linguae *455*
– preputii 199 *645–647*
– valvae ileocecalis 76 *512*
Fundus uteri 210 *613, 652, 664*
– ventriculi 58 *494, 496, 498*
– vesicae 185 *632, 650*
– – felleae 92 *518, 531, 532, 537*
Funiculus spermaticus 189, 192 *631, 634, 636, 637, 639, 685*

Gaster *CM.* Ventriculus
Gingiva 16 *455, 462, 563*
Glandula bulbourethralis 199 *612, 633, 644*
– laryngealis *587*
– lingualis anterior 22, 28 *455, 456, 458, 459*
– nasalis *558*
– parathyroidea inferior *673, 675, 676, 691*
– – superior *673, 675, 676, 691*
– parotidea 28 *446, 459, 486*
– sublingualis 22, 29 *446, 455, 459, 461, 463*
– submandibularis 29 *459, 461, 475*
– suprarenalis *445, 544, 614–616, 661, 673, 680*
– thyroidea 232 *445, 456, 581, 611, 673–677, 691*
– vestibularis major 213, 215, 224 *613, 649, 656, 657*
Glandulae areolares 230 *671*
– bronchiales 149, 156 *593*
– buccales 16, 29 *449, 459*
– duodenales 65 *504*
– esophageae 54 *492*
– labiales 29 *449, 459*
– laryngeales 143 *587*
– linguales 28, 29 *460, A*
– molares 16, 29 *459*
– mucosae biliosae 94 *533*
– nasales 124 *558*
– palatinae 17, 29 *450, 461, 484, 486*
– parathyroideae 232, 234 *675*
– – inferiores 234 *675*
– – superiores 234 *675*
– pharyngeae 46, 50 *487*
– salivarii 28, 29
– suprarenales 174, 232 *680–682*
– – accessoriae 241
– thyroideae accessoriae 232
– trachleares 148 *592*
– uretrales 189, 202
– uterinae 210
Glans clitoridis 216
– penis 199, 200 *548, 612, 631–633, 644–647*
Glomera aortica 242 *673, 683*
Glomus caroticum 241 *673, 683*
– coccygeum 242 *673, 683*

Haustra cōli 70 *509, 511, 512*
Hepar 14, 82 *444, 446, 524, 537, 539, 544, 548–552, 616, 673*
Hiatus semilunaris 113 *555*
Hilum ovarii 205 *652*
– pulmonis 151 *597, 598*
– renalis 174 *612, 619, 621, 622, 626*
Hymen 213
Hypophysis 245 *673, 687–689, 691*

Ileum 64, 69 *446, 511, 512, 538, 540, 542, 545, 548, 549*
Impressio cardiaca 83 *523, 597, 598*
– colica *519, 521, 522*
– esophageale 86 *519, 521–523*
– gastrica 86 *519, 521, 522*
– duodenalis 86 *519, 521, 522*
– renalis 86 *519, 521, 522*
– suprarenalis 86, 240 *519, 521, 522*
Incisura angularis 59 *494, 498*
– cardiaca 59, 60, 150 *494, 498, 594, 596, 598, 604*
– interarytenoidea *453, 484, 566, 586*
– ligamenti teretis 82, 83 *518, 521*
– thyroidea inferior 129 *567, 574*
– – superior 129 *564, 567, 568, 574, 585*
Infundibulum 245, 246 *673, 687–689*
– tubae uterinae 207 *649, 652*
Insulae pancreatica 238
Intestinum crassum 70 *444, 445, 508, 510 550, 673*
– tenue 14 *444, 435, 537, 545, 547, 550, 551, 673*
Isthmus faucium 14, 15, 18 *448, 450, 586*
– glandulae thyroideae 232 *564, 674*
– prostatae 196, 199 *642*
– tubae uterinae 207, *651, 652*
– uteri 210 *613, 650*

Jejunum 64, 69 *446, 534, 538, 546, 548, 549*

Labia oris 15
Labium anterius 210 *650, 654*
– inferius 15 *446, 448, 456, 459, 553*
– majus pudendi 213 *549, 630, 649, 650, 656*
– minus pudendi 213 *549, 630, 649, 650, 656*
– posterius 210 *650, 654*
– superius 15 *446, 448, 450, 456, 459, 553–556*
Lacunae urethrales 189, 202 *630, 638*
Lamina cartilaginis cricoideae 129 *553, 565, 568, 570–573, 579*
– muscularis mucosae 52, 61, 69, 76 *490*
Larynx 121, 129 *444, 456, 552, 596, 673*
Ligamenta anularia (trachealia) 148 *574, 576–578, 583, 584, 588, 589*
– sacrotuberalia 220
– suspensoria mamaria 229 *671*
Ligamentum anococcygeum 220 *667, 668*
– ceratocricoideum (BNA) 132 *574, 575, 577*
– coronarium 83 *518, 522, 523, 546, 548, 549*
– cricoarytenoideum posterius 135 *575, 582, 585*
– cricopharyngeum 136 *583*
– cricothyroideum 132, 133 *564, 574, 576–578, 582, 588, 594*
– cricotracheale 136 *574, 576–578, 584, 588*
– epididymidis inferius 190, 191 *636, 638*
– – superius 191 *636, 638*
– falciforme 82, 106 *518, 522, 523, 537, 539*
– gastrocolium 76, 108 *537, 540, 548, 549*
– gastrolienale 108 *539, 540, 544*
– gastrophrenicum 107 *494, 540*
– hepatorenale 107 *521, 522, 546*
– hypoepiglotticum 132 *456, 553, 565, 576, 578, 582, 584*
– latum uteri 211, 217 *613, 649, 651, 652*
– lienorenale *544, 546*
– ovarii proprium 206 *649, 651, 652*
– phrenicolienale 108 *544*
– puboprostaticum 196, 224 *669*
– pulmonale 167 *597, 598*
– suspensorium clitoridis 216
– – ovarii 206, 211 *650, 651, 664*
– – penis 201 *631*
– teres hepatis 83 *518, 519, 522, 537*
– – uteri 211 *613, 644, 650–652, 664*
– thyroepiglotticum 132 *575, 582*
– thyrohioideum laterale 132 *564, 574–576, 580, 582, 584, 676*
– – medianum 130 *456, 457, 481, 553, 564, 565, 574, 576, 577, 578, 581, 584,594, 674*
– transversum perinei 224
– triangulare dextrum *518, 519, 521–523, 546*
– – sinistrum *518, 522, 523*
– umbilicale medianum 185 *612, 633*
– venosum *519, 522, 523*
– vestibulare *582, 584*

– vocale 133 *582, 584, 585*
Lien *544*
Limen nasi 122 *554, 555*
Linea anocutanea 84 *516*
– anorectalis 80 *516*
– obliqua 129 *567, 577*
– medioclavicularis 153
Lingua 21 *446, 457, 459, 480, 482, 552, 553, 563, 611, 675*
– pulmonis sinistri *595, 596, 598*
Lobi renales 177 *660*
Lobuli 10, 94, 177, 232, 238, *564*
– gl. mammariae 229 *671*
– epididymidis *638*
– hepatis 86, 87 *522*
– testis 189 *612, 638–640*
Lobus caudatus 86 *519, 521–523, 540*
– hepatis dexter 83 *518, 519, 521–523, 540*
– – sinister 83, 86 *518, 519, 521–523, 540*
– inferior 153 *553, 596–598, 607*
– medius 153, 196 *553, 596, 597, 632, 642*
– pulmonis secundarius 156
– pyramidalis 232 *564, 674, 677*
– quadratus 86 *519, 521, 522*
– superior 153 *553, 596, 597*

Mamma 229 *670*
– masculina 230
Mammae accessoriae 230
Margo anterior 95, 153, 189 *534, 596–598, 636, 637*
– gingivalis 16 *450*
– incisalis 35 *473, 474*
– inferior 82, 95, 153 *518, 534, 596–598*
– lateralis 174 *621, 622, 624*
– liber 205 *651*
– linguae 455
– medialis 174, 240 *621–624, 681, 682*
– mesovaricus 205 *651*
– posterior 189 *636*
– superior 95, 240 *534, 536*
– uteri 210 *651*
Meatus nasi inferior 123 *554, 555, 563*
– – medius 123 *554, 555, 563*
– – superior 123 *554, 555, 563*
– nasopharyngeus 122 *555*
Mediastinum anterius 169 *610*
– inferius 169 *610*
– medium 170 *610*
– posterius 170 *610*
– superius 169 *609*
– testis 189 *638–641*
Medulla 238, 241 *673, 681*
– ovarii 205 *652*
– renalis 174 *624, 626, 627*
Memrana quadrangularis 135 *578, 584*
– thyrohyoidea 129, 130 *451, 457, 481, 482, 574, 575, 577, 578, 580, 582–584, 594*
Mesenterium 64, 110 *503, 505, 506, 545, 547, 550*
Mesoappendix 114 *511, 512, 540, 542*
Mesocolon ascendens 108
– descendens 108 *547*
– sigmoideum 108 *540, 542, 546, 631, 632, 662, 663*
– transversum 76, 107 *538, 540, 546, 548*
Mesometrium 211 *652*
Mesosalpinx 208, 211 *651, 652*
Mons pubis 213 *656*
Musculi linguae 22 *454, 456–458, 482*
– uvulae 19 *450, 452, 484*
Musculus aryepiglotticus 138 *578, 579*
– arytenoideus obliquus 138 *484, 565, 579, 583*
– – transversus *484, 579, 583*
– bronchoesophageus 52 *488*
– bulbospongiosus 200, 216, 227 *612, 632, 644, 657, 667, 668*
– chondroglossus 23 *457, 458*
– coccigeus 220, 221 *669*
– constrictor pharyngis inferior 48 *457, 48I–483, 676*
– – – medius 47 *457, 48I–483, 676*
– – – superior 47 *457, 48I–483, 486*
– cremaster I94 *634*
– cricoarytenoideus lateralis I39 *578*
– – posterior I40 *484, 578–580, 583*
– – transversus I38 *579*
– cricothyroideus I40 *48I, 482, 564, 565, 579, 58I, 582, 677*
– genioglossus 23 *456–459, 479, 482, 565*
– hyoglossus 23 *457, 458, 48I*
– iliococcygeus 22I *669*
– ischiocavernosus 227 *6I2, 644, 645, 657, 667, 668*
– levator ani 78, 220 *5I5, 5I6, 53I, 657, 662, 667–669*
– – veli palatini 19 *450, 452, 48I, 482, 484*
– longitudinalis inferior 23 *450, 455, 457, 458, 482*
– – superior *24 450, 456*
– palatoglossus 20 *450, 452, 46I*
– palatopharyngeus *450, 452, 483, 484*
– pleuroesophageus 54 *488*
– pubococcygeus 78, 220 *667, 669*
– puboprostaticus I96
– pubovaginalis 220
– pubovesicalis I86, 224 *63I*
– rectococcygeus 78, 220 *548, 632, 650*
– rectourethralis 78 *548, 632*
– rectovesicalis I86, 205 *632*
– rectouterinus I87
– salpingopharyngeus *484*
– sphincter ampullae hepatopancreaticae 94 *53I, 532*
– – ani externus 78, 220, 222 *5I5, 5I6, 632, 645, 649, 650, 657, 662, 667, 668*
– – – internus 78 *446, 5I5, 5I6, 63I, 632, 650*
– – ductus choledochi 93 *53I*
– – – pancreatici 95 *53I*
– – pyloricus 58, 60 *446, 496, 498*
– – urethrae I87, I96, I99, 202, 224 *632, 644, 669*
– styloglossus 22 *450, 457, 458, 46I, 48I, 482*
– stylopharyngeus 48 *457, 48I–484*
– suspensorius duodeni 64, 66 *535*
– tensor veli palatini I9 *450, 452, 48I, 482, 484*
– thyroarytenoideus I4I *578, 582*
– thyroepiglotticus I38 *578*
– trachealis I48 *589, 59I*
– transversus linguae 24 *450, 456, 458*
– – perinei profundus 224 *630, 632, 644, 645, 657, 668, 669*
– – – superficialis 226 *657, 667, 668*
– verticalis linguae 24 *450*
– vocalis I36, I40, I4I *58I*

Nares I2I *562*
Naris *56I*
Nasus externus I2I *553*
Nephron I78
Neurohypophysis *688*
Noduli lymphatici I9

Omentum majus 76, 95, 97 *537–539, 545, 548–550*
– minus 86, I07 *544*
Organum vomeronasale *556*
Ostium abdominalae tubae uterinae 207 *65I*
– appendicis vermiformis 74 *512*
– cardiacum 58 *498*
– ileocecale 69, 76 *511, 512*
– pharyngeum tubae auditiavae 49 *456, 479, 485, 553–556*
– pylorycum 58 *498*
– ureteris *6I3, 630, 633*
– urethrae externum I88, I99, 20I, 202, 2I5 *613, 630, 632, 633, 644, 645, 647, 656, 657, 668*
– – internum I85, I88, 202 *630, 632, 633*
– uterinum tubae 208 *652*
– vaginae 2I2, 2I4 *549, 630, 631, 650, 656-658*
Ovarium I89, 205, 232 *650–652, 664, 686*

Palatum durum I7 *446, 448, 456, 457, 46I, 479, 486, 553–556, 563*
– molle I7 *446, 448, 456, 457, 46I, 480, 485, 553–556, 675*
Pancreas I4, 94, 232, 238 *445, 446, 534, 540, 544, 548, 549, 673*
– pars endocrina 238
– – exocrina 238
Papilla gingivalis I6 *450*
– duodeni major 64, 94, 95 *535*
– – minor 64, 97 *535*
– incisiva *450, 486*
– parotidea *450*
Papillae conicae 25 *453, 454*
– filiformes 25 *453, 454*
– foliatae 28 *453, 454*
– fungiformes 25 *453, 454*
– lentiformes 25 *453, 454*
– mammaria 229 *670, 671*
– renales I77 *626, 627*
– vallatae 28 *453, 454*
Paracervix 2I0 *650*
Paraganglia 232, 242 *683, 684*
Parametrium 2I0 *549*
Parenchyma testis I89
Paries anterior 56, 58, 2I2 *494, 496, 654*
– membranaceus I48 *575, 579, 589*
– posterior 58, 2I2 *496, 654*
Pars abdominalis 5I, I85 *488, 489, 499, 614*
– anterior 83, 2I2 *5I8, 650, 654*
– ascendens 64 *534–536, 540*
– buccopharyngea *450, 48I*
– cardiaca 58 *488, 494, 498, 540*
– cartilagines 121
– ceratopharyngea 48 *481, 482*
– cervicalis 5I, I47
– convoluta I74 *627*
– cricopharyngea 48 *481*
– descendens 64 *494, 534–536*
– dextra 83 *532*
– distalis *688*
– glossopharyngea 47 *481*
– horizontalis 64 *534–536, 546*
– intercartilaginea I44 *566, 585*
– intermedia 246 *688*
– – bulborum 2I6 *657*

– intermembranacea *566, 585*
– laryngea 43 *479, 480, 485, 488, 586*
– lateralis 2I2 *654*
– membranacea I22, 202 *556, 559, 612, 631–633, 642*
– mobilis septi nasi I22 *556*
– mylopharyngea 47 *481*
– nasalis 43, 49 *479, 480, 485*
– obliqua I40 *486, 564, 577, 583*
– oralis 43, 50 *479, 480, 485, 553*
– ossea I22 *559, 563*
– pelvina I85 *6I4*
– posterior 82, 83, 86, 2I2 *522, 523, 650, 654*
– postsulcaris 2I *453*
– presulcaris 2I *453*
– prostatica I96, 202 *633*
– pterygopharyngea *481*
– pylorica 58 *494, 546*
– radiata I74 *627*
– recta I40 *482, 564, 577*
– spongiosa 202 *6I2, 632, 633*
– superior 64, 83 *494, 495, 522, 523, 534, 535, 546*
– thoracica 5I, I47 *488, 489*
– thyropharyngea 48 *481, 482*
– tuberalis 246 *688*
Pelvis renalis 174, 177 *612, 617, 618, 624–627*
Penis I89, I99 *661*
Perineum 220 *656*
Periodontium 29 *462*
Peritoneum 97 *511, 631, 632, 649, 651, 662, 664*
– parietalis 97, I06 *537, 538, 540, 542, 543, 547–549, 614*
– visceralis 97, I06 *521, 544, 547*
Petiolus epiglottidis I29 *569*
Pharynx I4, 43, I2I *446, 456, 566, 583, 586, 611, 675*
Philtrum I6 *448*
Pleura I67 *595*
– costalis I67 *594, 595, 605–607, 609*
– diaphragmatica I67 *594, 595, 604–607*
– mediastinalis I67 *595, 609*
– parietalis I67 *608–610*
– visceralis I67 *599, 608–610*
Plica aryepiglottica I30, I38, I42 *453, 485, 565, 566, 584, 586*
– cecalis 111, 114 *542*
– duodenalis inferior 114 *540*
– – superior 66, 114 *540*
– fimbriata 22 *455*
– glossoepiglottica lateralis 28 453, 566, 579
– – mediana 28 *453, 566, 586*
– ileocecalis 111 *540*
– interureterica I88 *630, 633*
– longitudinalis duodeni 64 *535*
– n.laryngei 50 *485, 586*
– rectouterina 217 *649–651, 664*
– salpingopalatina 50 *456, 479, 553*
– salpingopharyngea 49 *479, 485, 554*
– semilunaris I8 *46I, 479*
– – coli *509, 511, 512*
– spiralis *532*
– sublingualis *455*
– triangularis I8 *46I, 479*
– umbilicalis lateralis *543*
– – medialis *543, 663, 664*
– – mediana I04 *543, 632, 663, 664*
– vesicalis transversa I88, 205 *649, 663, 664*
– vestibularis I42 *453, 553, 565, 566, 580, 581*
– vocalis I4I, I42 *453, 553, 565, 566, 580, 581*
Plicae aryepiglotticae I43 *565, 580, 581*
– circulares 64 *505, 506, 535*
– gastricae 6I *498*
– gastropancreaticae *540*
– palatinae transversae *450, 486*
– palmate 2I0 *652*
– semilunares coli 70, 76
– transversales recti 78 *5I6, 632*
– tubariae 208 *6I2, 652*
– villosae 6I *499*
Porta hepatis 86 *52I, 522*
Preputium clitoridis 2I4, 2I6 *656*
– penis I99 *631–633, 645–647*
Processus caudatus 86 *5I9, 521, 522*
– muscularis I29 *572, 573, 575, 578, 584*
– papillaris 86 *5I9*
– posterior *559*
– sphenoidalis I22 *559*
– uneinatus 95 *535, 536, 679*
– vocalis I29 *570–573, 575, 582, 585*
Prominentia laryngea I29 *564, 567, 576, 577, 588*
Prostata I89, I96 *6I2, 63I–633, 642, 643*
Pulmo, dexter/sinister I50 *444, 445, 553, 609, 611, 673, 677*
– dexter, lobus inferior *595, 596, 604–606, 6I0*
– – – medius *594, 596, 597, 604, 606, 6I0*
– – – superior *594–597, 599, 606, 610*
– sinister lobus inferior *594, 596, 605*
– – – superior *594–596, 598, 599, 605, 607*
Pulmones I2I *551*
Pulpa coronalis 32 *462*
– dentis 32 *462*
– radicularis 32 *462*
Pylorus 58 *494, 535, 540, 679*
Pyramides renales I74 *624, 626, 627*

Radix dentis 29 *464, 472*
– linguae 2I *453, 484, 485, 565, 566, 579, 586*
– mesenterii 66, 100 *534, 540, 542, 546, 548, 549, 563*
– nasi 2I *553, 556*
– penis *6I2, 645*
– pulmonis I53 *579, 598*
Rami bronchiales segmentorum *600*
Raphe palati I7 *656*
– penis I99 *645*
– pharyngis 46 *483, 676*
– pterygomandibularis 47 *450, 48I, 482*
– scroti 204
Recessus costodiaphragmaticus I67 *594, 610*
– costmediastinalis I67 *594, 610*
– duodenalis inferior *540*
– – superior *540*
– ileocecalis inferior 114 *540, 542*
– – superior II4 *540*
– inferior omentalis 110 *540, 548, 549*
– intersigmoideus 114 *542, 546*
– lienalis 110 *540*
– pharyngeus 50 *479, 485*
– phrenicomediastinalis I67 *594*
– piriformis 50, I43 *453, 485, 566, 586*
– retrocecalis 114 *542*
– sphenoethmoidalis *554*
– subhepaticus I08 *548, 549*
– subphrenicus I08 *548, 549*
– superior omentalis 110 *540, 548, 549*
Rectum 77 *445, 446, 5I3, 5I4, 540, 542, 546, 548, 549, 552, 6I4, 632, 649, 650, 662–664, 669*
Regio olfactoria I24 *556*
– respiratoria I24 *556*
Ren I74 *445, 540, 544, 546, 547, 6I2–6I6, 6I9, 620, 627, 658, 659, 673, 680*
Rete testis I89 *641*
Rima glottidis I35, I42, I44 *453*
– pudendi 2I3
– oris I4, I5 *456*
– vestibuli I44 *58I*
Rugae vaginales 2I3 *613, 652*

Sacculi alveolares I56 *599*
– laryngis I43 *58I*
Scrotum I89, 204 *63I, 666, 667*
Segmenta bronchopulmonalia I56, табл. I, 2, I64 *60I, 602, 603*
Septula testis I89 *639, 640*
Septum linguae 2I *450, 458, 563*
– nasi I22 *485, 556, 559*
– penis 200 *646, 648*
– rectovaginale 8I, I96, 224 *650*
– rectovesicale 78, 224 *63I*
– scroti 204 *632, 634*
Sinus anales *5I6*
– ethmoidales *557, 563*
– frontalis I23 *479, 554–557, 559*
– lactiferus 229 *671*
– maxillaris I23 *470, 557, 563*
– paranasales I23
– prostaticus 202 *643*
– renalis I74, I78 *622, 623, 626*
– sphenoidalis I23 *479, 553–557, 559*
Spatium lateropharyngeum 50 *486*
– peripharyngeum 50 *486*
– retroperitonealis 64, I04 *545, 547–549*
– retropharyngeum 50 *486*
– retropublicum I04, 204 *548, 549, 632, 650, 662*
Stratum circulare 60, 64, 69, 76, I87 *495–497, 503*
– longitudinale 60, 64, 69, 76, I85 *495, 497, 503, 505*
Sulcus m.linguae *453*
– v.cavae 86 *521*

Tenia libera 70, 75 *509, 511, 512, 538*
– mesocolica 70, 75 *509, 511*
– omentalis 70, 75 *509, 511*
Tela submucosa 6I *447, 490, 498, 503, 505, 630, 651*
Testis I89 *444, 548, 6I2, 63I, 635, 64I, 66I, 673, 685*
Thymus 232, 238 *594, 611, 673, 677, 69I, 692*
Tonsilla lingualis 28 *453*
– palatina I9 *448, 450, 45I, 453, 46I, 479, 484–486, 579, 580*
– pharyngealis (adenoidae) 50 *453*
Torus levatorius 50 *456, 479*
– tubarius 49 *456, 479, 485, 555, 556*
Trabeculae corporum cavernosum I99 *647*
Trachea I2I, I36, I47 *444, 479, 48I, 482, 485, 553, 565, 580, 58I, 583, 586, 59I, 594–596, 599, 600, 611, 673–675, 677*
Trigonum inguinale I05 *543*
– vesicae I88 *630, 633*

Tuba uterina 205, 206 649–652, 664, 686
– omentale 5I9, 52I, 522, 546
Tuberculum corniculatum I30 *453, 565, 566, 586*
– cuneiforme I30 *453, 565, 566, 578, 586*
– dentis 35 *472*
– epiglotticum I29 *566, 569, 580, 58I, 586*
– thyroideum inferius I29 *574, 576, 577*
– – superius I29 *567, 568, 576, 577*
Tubuli renales I78 *627*
Tunica adventitia I0, 49, 55, I48, I85, I92, I96 *490, 638, 692*
– albuginea I89, 205, 2I6 *634, 638–640, 652*
– – corporis spongiosi I99, 20I *646, 648*
– – corporum cavernosorum *633, 646–648*
– dartos 204 *634*
– mucosa I0, I6, 25, 28, 43, 52, 60, 64, 69, 92, I48, I85, I87, I88, I92, I94 *447, 490, 498, 503, 505, 565, 58I, 589, 630, 632, 633, 638, 642, 650, 652*
– – vesicae felleae *532*
– – linguae *454, 456, 458*
– muscularis 46, 54, 59, 64, 78, I86, I88, I92, I94, 207, 2I0, 2I3 *447, 484, 490, 495, 496, 498, 499, 5I5, 5I6, 630, 633, 638, 642, 650, 652, 653*
– serosa I0, 59, 69, 86, 92, I67, I86, 208 *494, 503, 505, 650, 652*
– spongiosa I88 *630*
– vaginalis *548, 63I, 634, 635, 638–640*
– – testis I89

Ureter I85 *445, 540, 542, 545, 546, 6I2–6I4, 6I7–620, 624–627, 63I–633, 649, 650, 661–664, 658, 659, 680*
Urethra feminina I88, 205 *549, 6I3, 630, 650*
– masculina I88, I89, 202 *548, 642, 643, 646–648, 669*
Uterus 2I0 *549, 552, 649, 686*
Utriculus prostaticus I99, 202 *643*
Uvula palatina I7 *456, 461, 479, 485, 486, 556, 565, 579, 586*
– vesicae I88 *633*
– – urinariae 202

Vagina 205, 2I2 *549, 6I3, 649–651*
Vallecula epiglottica 28, I32 *453, 566*
Valva ileocecalis 69, 76 *446, 50I, 5I2, 545*
Venae arcuatae *627*
– centralis *524*
– interlobulares I80 *524*
Ventriculus I4, 55 *444, 446, 493, 537, 539, 544, 548–581*
– laryngis I42 *553, 565, 580, 581*
Venulae rectae I79 *627*
– stellatae *627, 680*
Vesica fellea 86, 92 *444, 446, 5I8, 5I9, 522, 536, 539–541*
– urinaria I85 *540, 542, 543, 546, 548, 549, 55I, 552, 6I3, 6I4, 6I8, 629, 630–632, 649, 650, 66I, 663, 673*
Vesicula seminalis I89, I94 *445, 543, 621, 631, 632, 642, 643*
Vestibulum bursae omentalis 110 *544*
– laryngis I43 *565, 580, 58I*
– nasi I22 *554, 555*
– oris I5 *479, 486, 563*
– vaginae 214 *656*
Villi intestinales 64, 69 *507*

Учебное пособие

Рафаил Давидович Синельников,
Яков Рафаилович Синельников

АТЛАС АНАТОМИИ ЧЕЛОВЕКА

в 4-х томах

Том 2

Зав. редакцией
О. В. Карева

Редактор издательства
М. Г. Фомина

Оформление художника
А. А. Германа

Художественный редактор
О. А. Четверикова

Технические редакторы
Л. А. Зубова
В. И. Табенская

Корректор
З. П. Бабуева

ИБ № 5103

Сдано в набор 15.05.89. Подписано к печати 15.05.90. Формат бумаги 60 × 90 1/8. Бумага офс. N1. Гарнитура таймс. Печать офсетная. Усл. печ. л. 33,00. Усл. кр.-отт. 127,00. Уч.-изд. л. 28,42. Тираж 60 000 экз. Заказ 005045. Цена 13 р. 60 к.

Ордена Трудового Красного Знамени издательство «Медицина»
101000 Москва, Петроверигский пер., 6/8

Изготовлено в ГДР.